

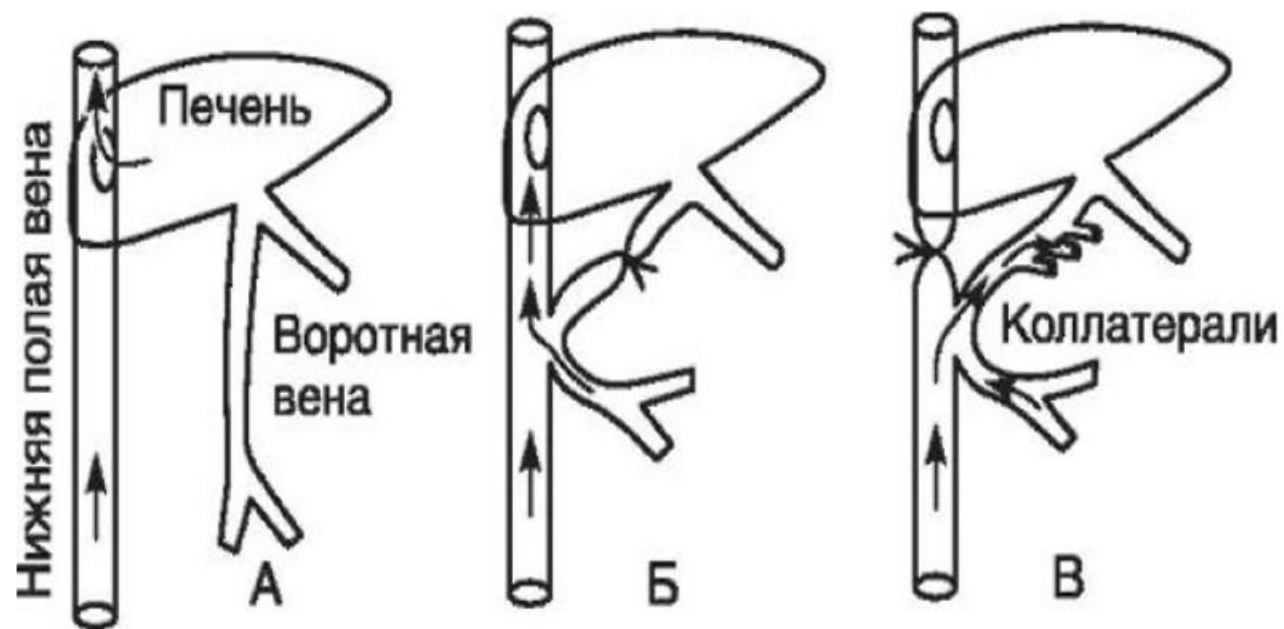
A photograph of a surgical team in an operating room. Three surgeons in blue scrubs and masks are focused on a patient's chest area. One surgeon on the right is using a surgical microscope. The patient is draped in blue and white. Medical equipment, including a monitor on the right, is visible in the background.

***Введение в сердечно-сосудистую хирургию.
Сосудистый шов.***

История сосудистого шва

Первый сосудистый анастомоз

1877г. – отечественный хирург и физиолог Н.В. Экк – анастомоз воротной и нижней полой вены в эксперименте.



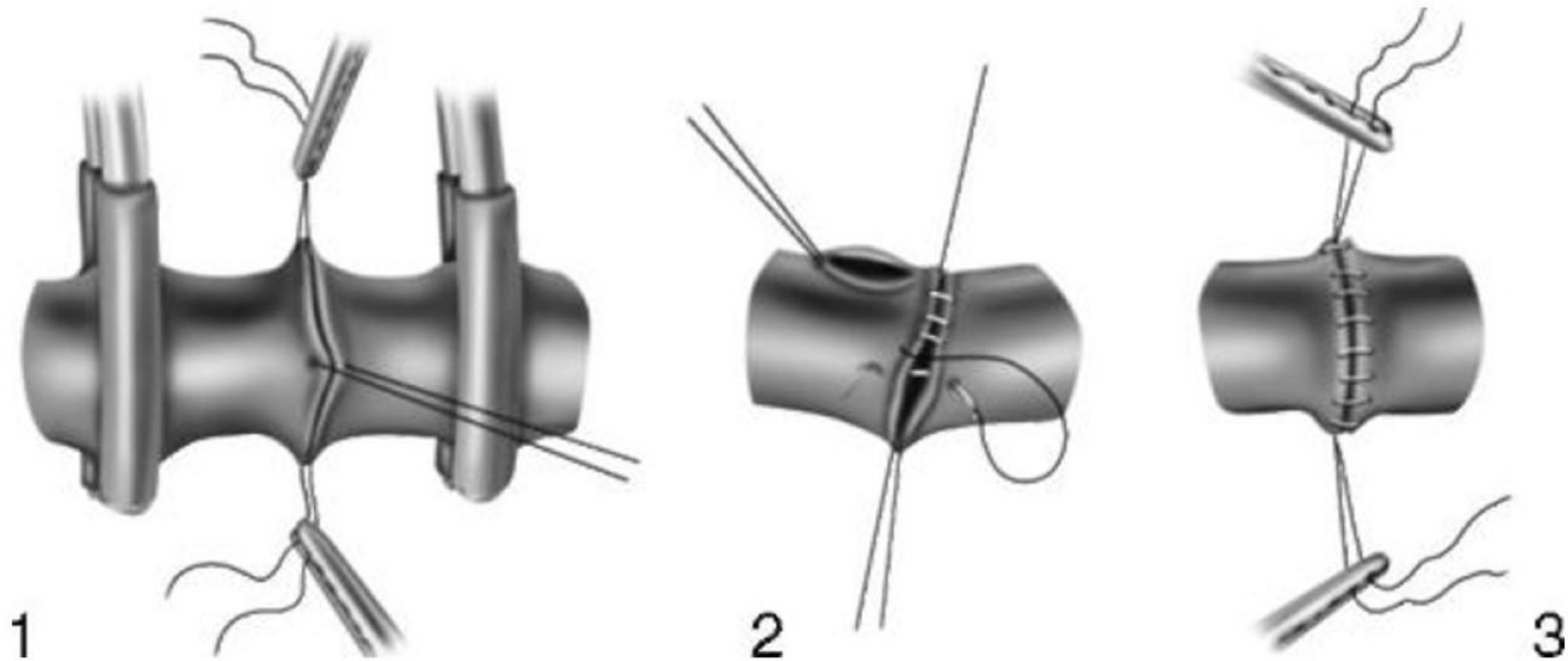
- в 1886 г. М.В. Орлов пристеночно ушил поврежденную во время операции подколенную артерию.
- В 1895 г. В.Г. Цеге-Манфейтель ушил дефект бедренной артерии после аневризмэктомии, а еще через 4 года зашил обширную рану нижней поллой вены.

Алексис Каррель

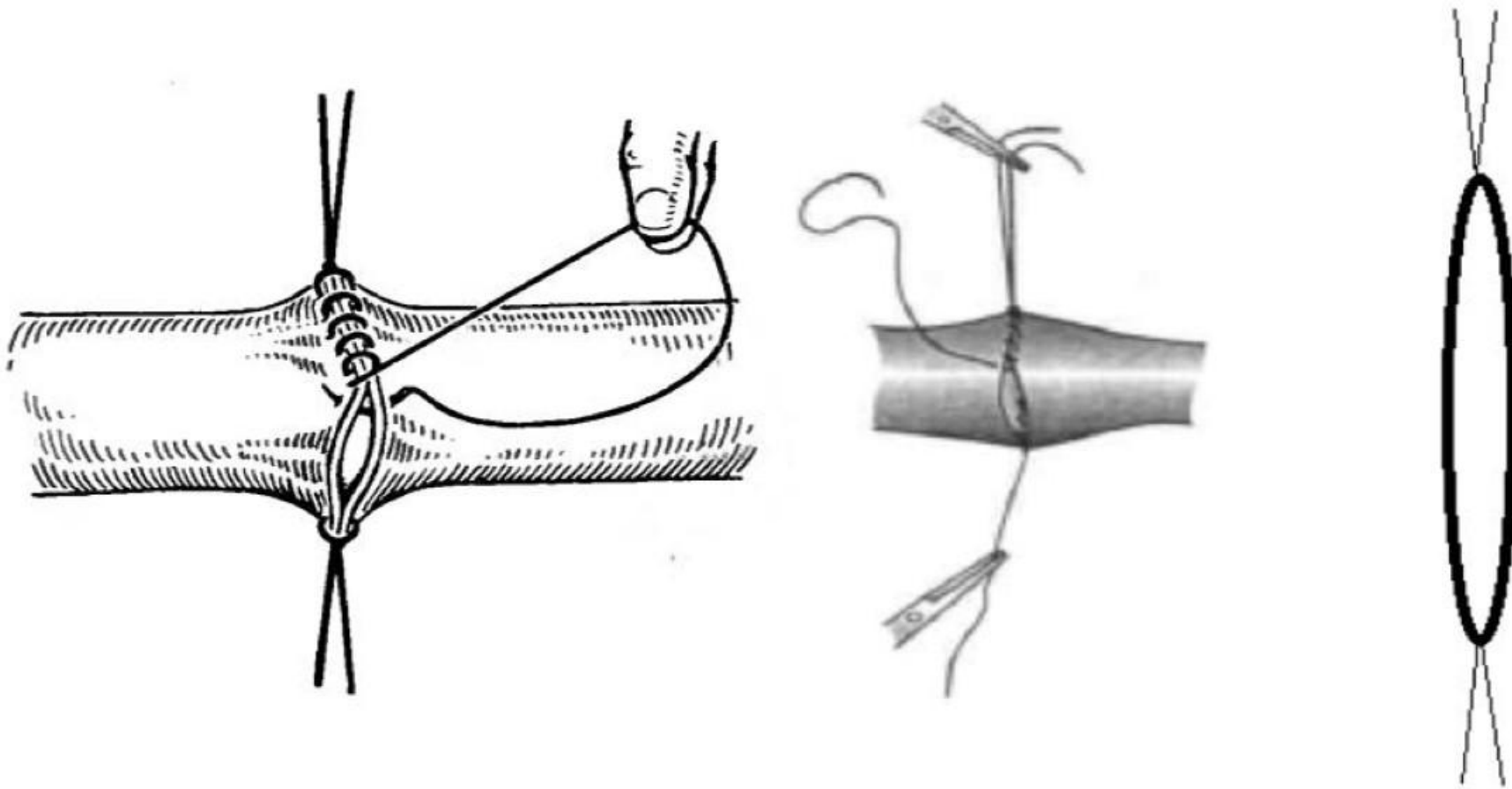
- 1902 г. - первый успешный циркулярный шов сосуда;
- 1906 г. - аутовенозная заплата;
- 1909 г. - А.И.Морозова модифицировала методику Карреля



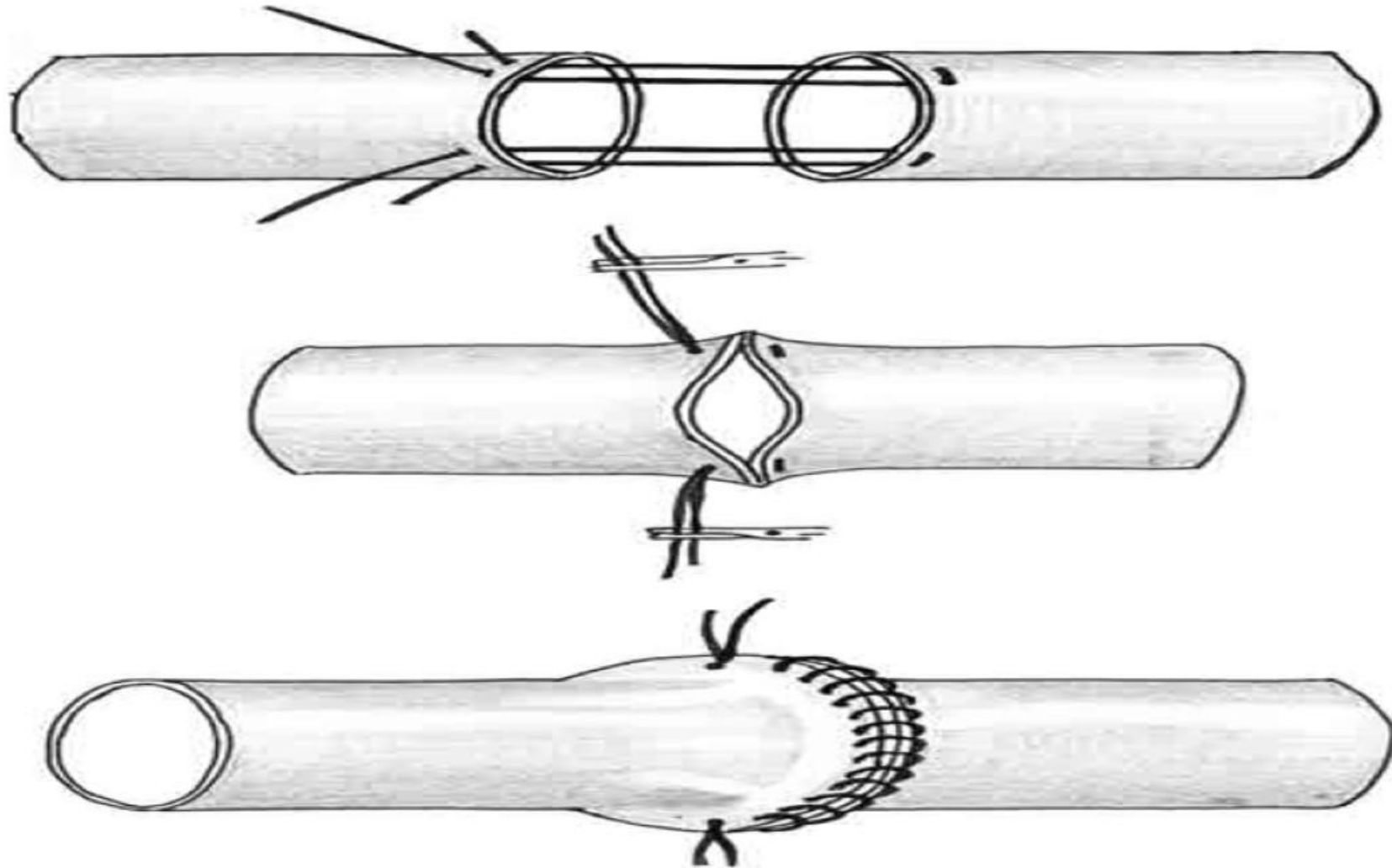
Шов по Каррелю (1902)



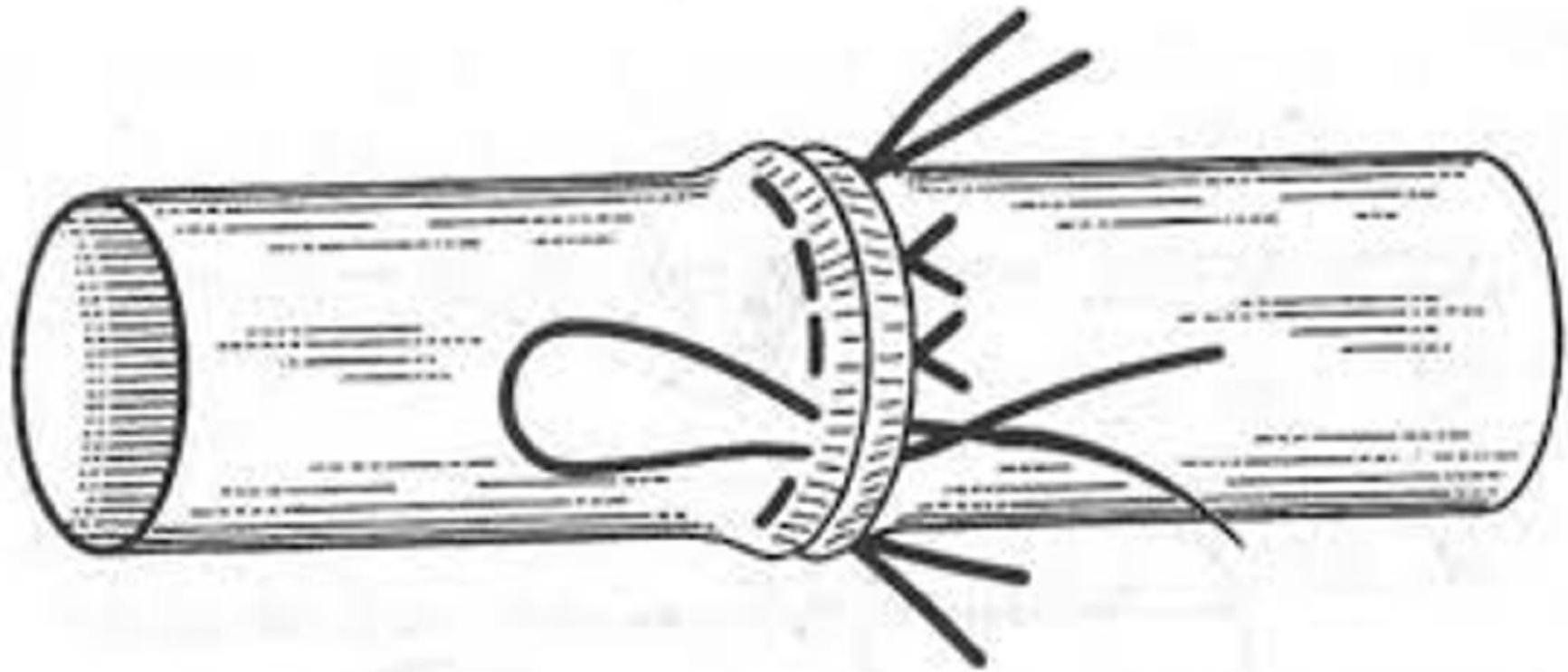
Шов Морозовой (1909)



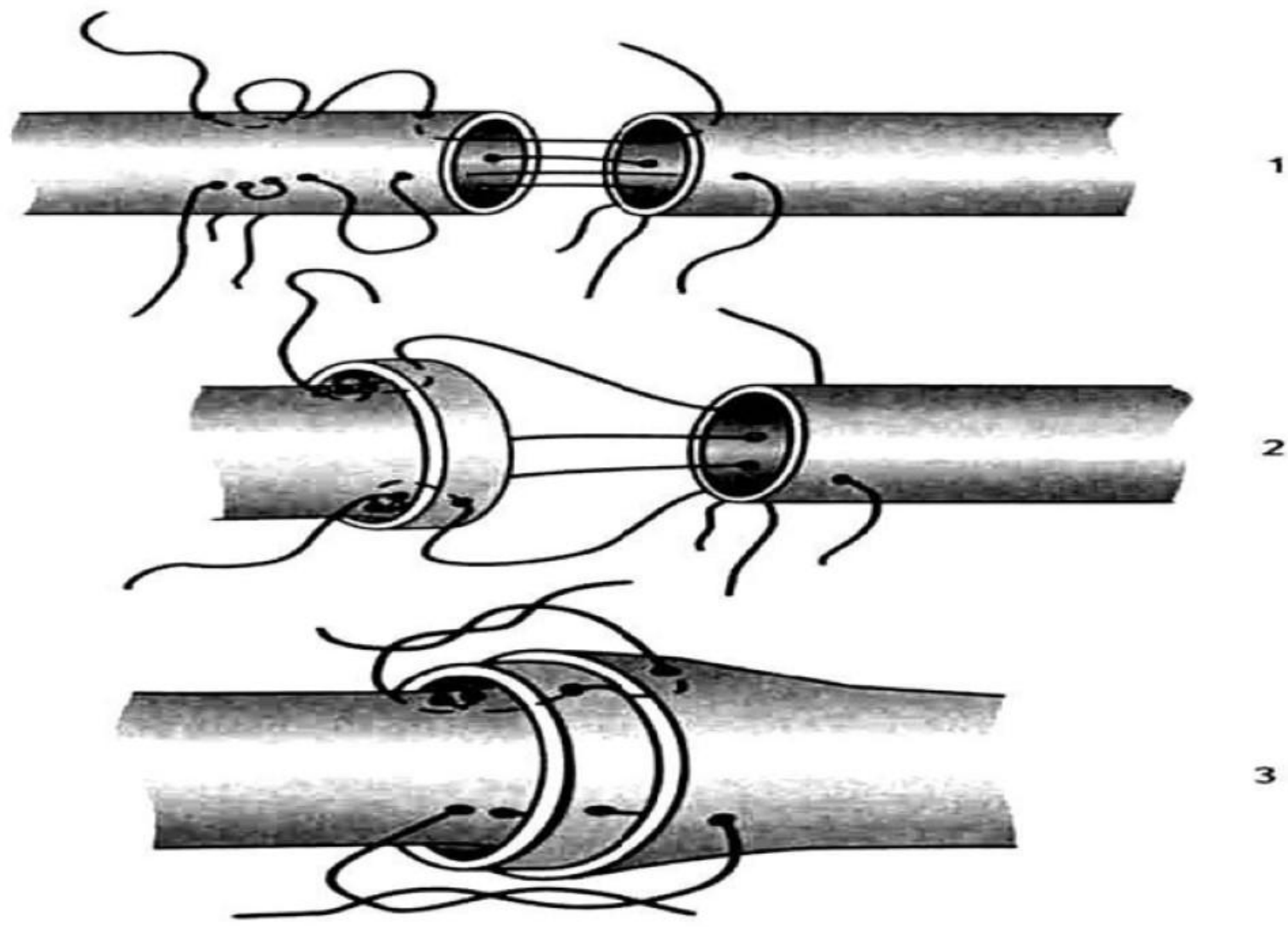
Шов Блелокка-Полянцева (1945)



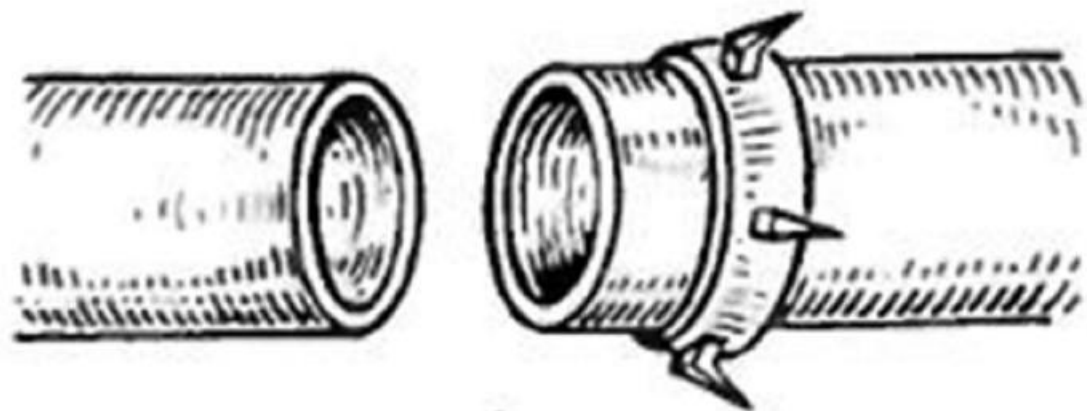
Шов Литмана (1954)



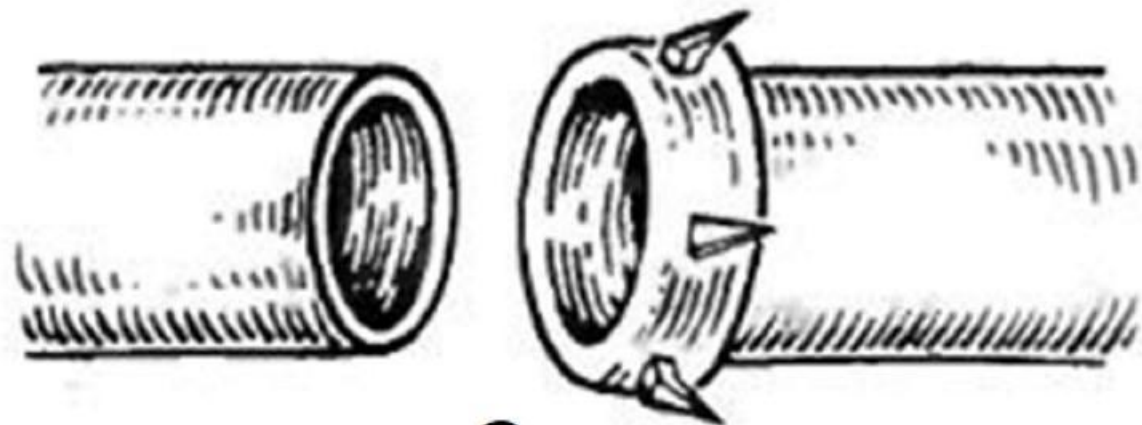
Шов Соловьеве



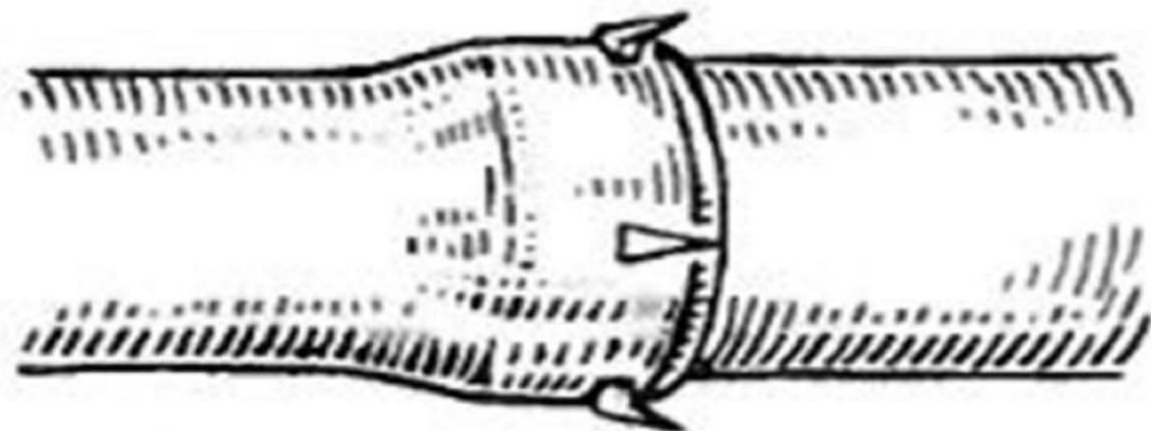
Кольца Донецкого



1

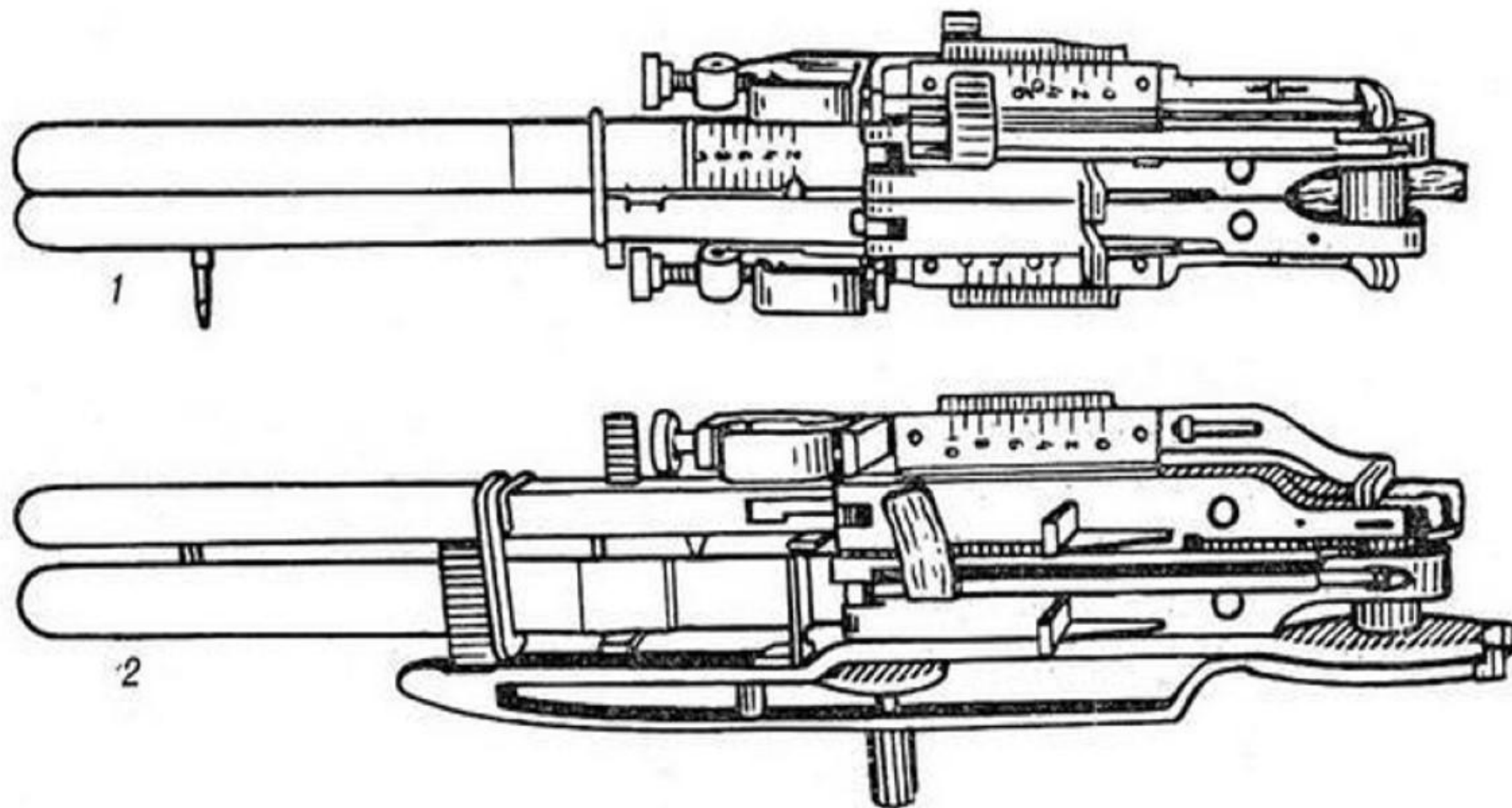


2

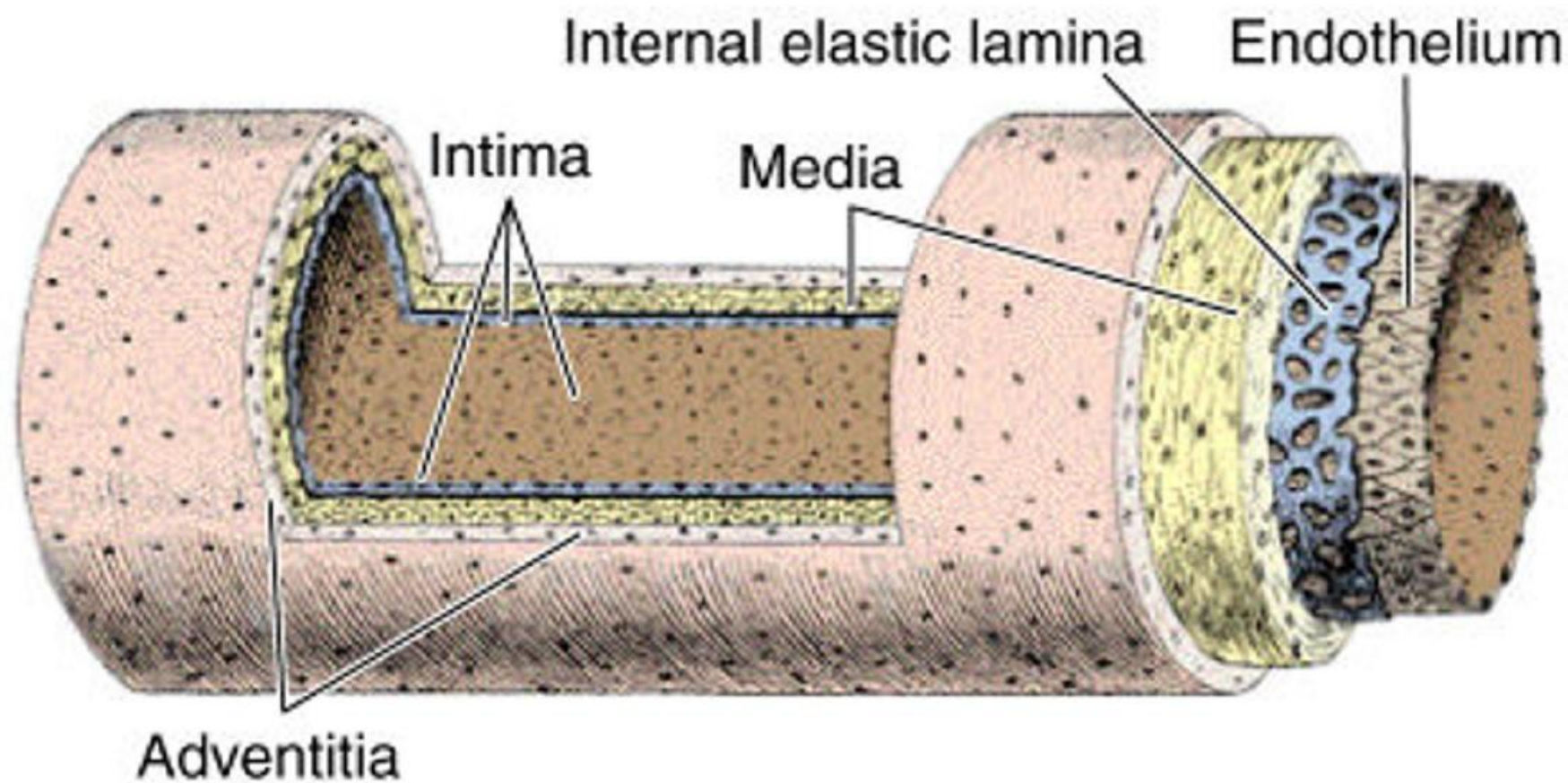


3

Сшивающий аппарат



Строение сосудистой стенки



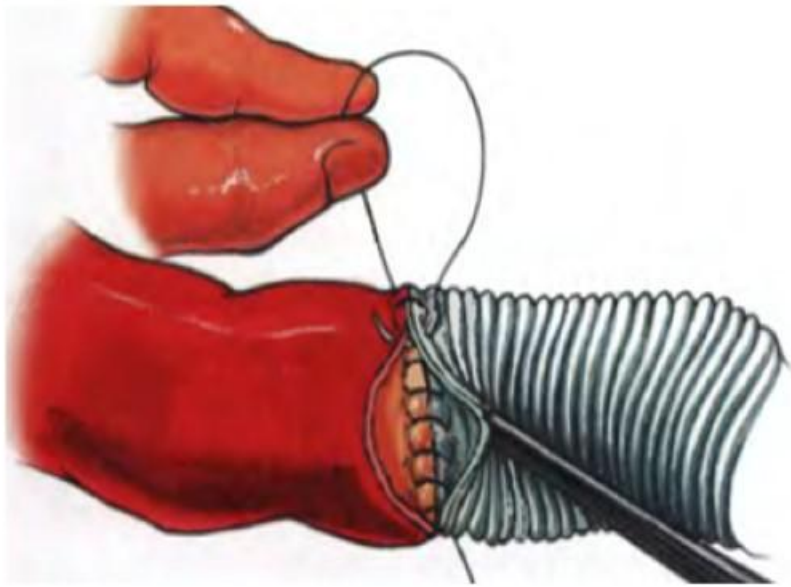
Области применения

- Ранение стенки сосуда
- Поражение сосудов (атеросклероз, тромбоз, аневризмы, васкулит)
- Трансплантология

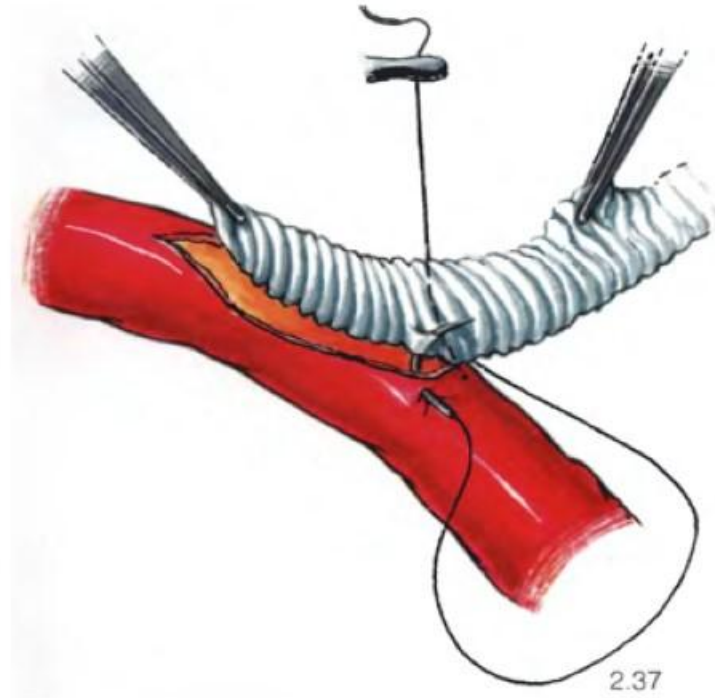
Требования к сосудистому шву

- Герметичность шва
- Отсутствие стеноза просвета
- Сшивание сосуда без натяжения
- Нить должна быть проведена через все оболочки сосуда
- Отсутствие ротации
- Хорошее сопоставление интимы
- В просвете сосуда не должно быть адвентиции, шовного материала и др. посторонних предметов

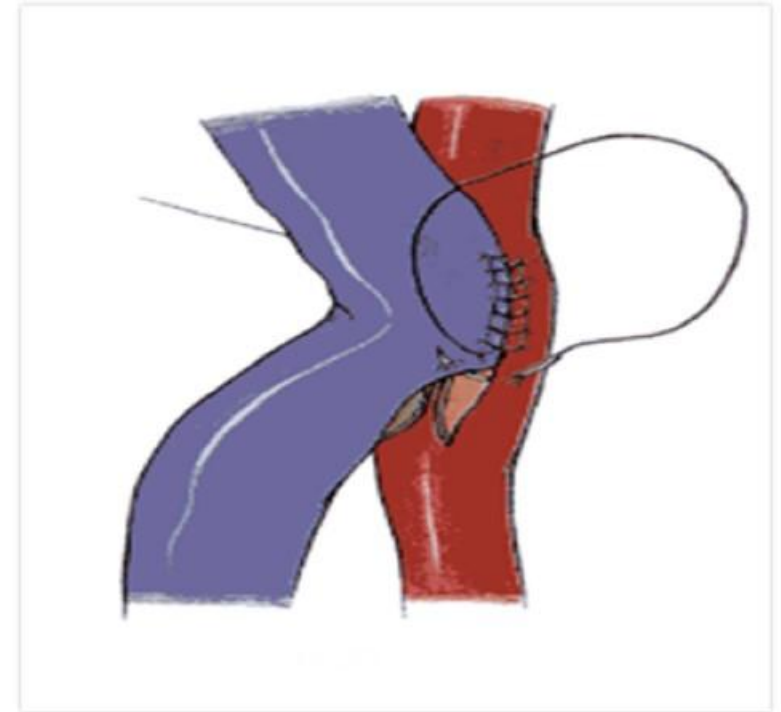
Типы сосудистых анастомозов



«Конец в конец»



«Конец в бок»



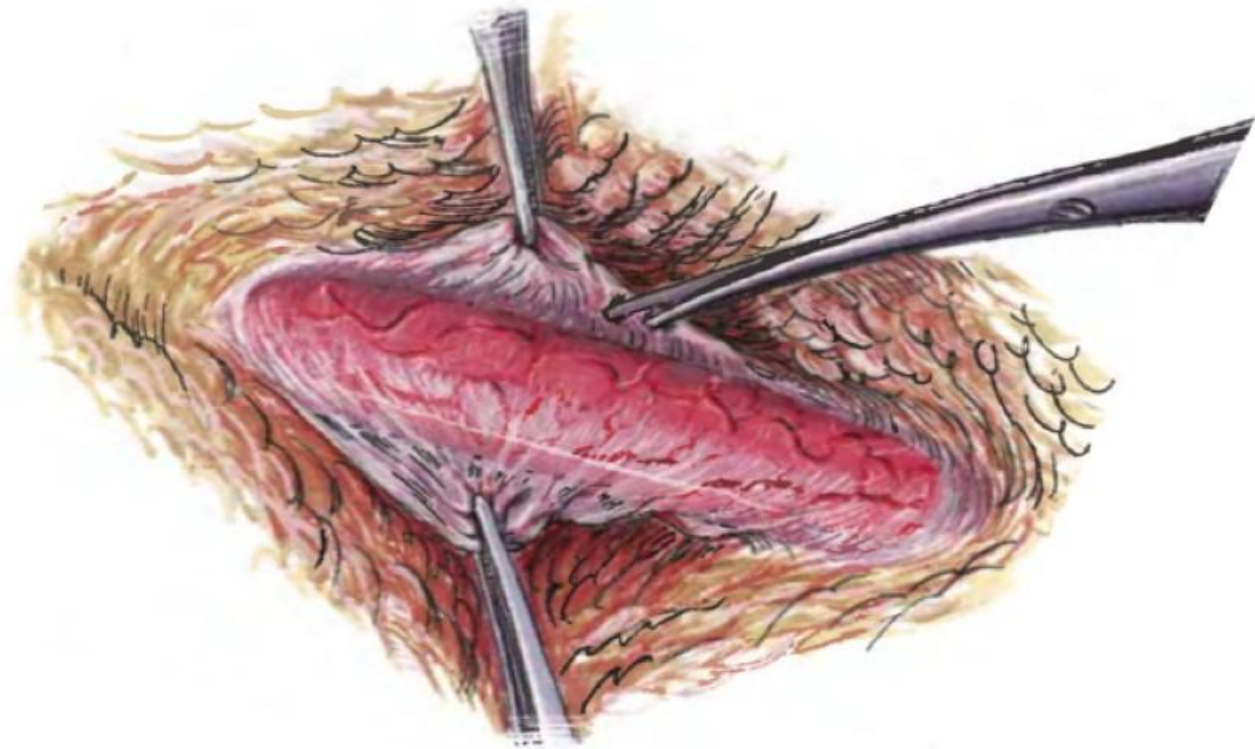
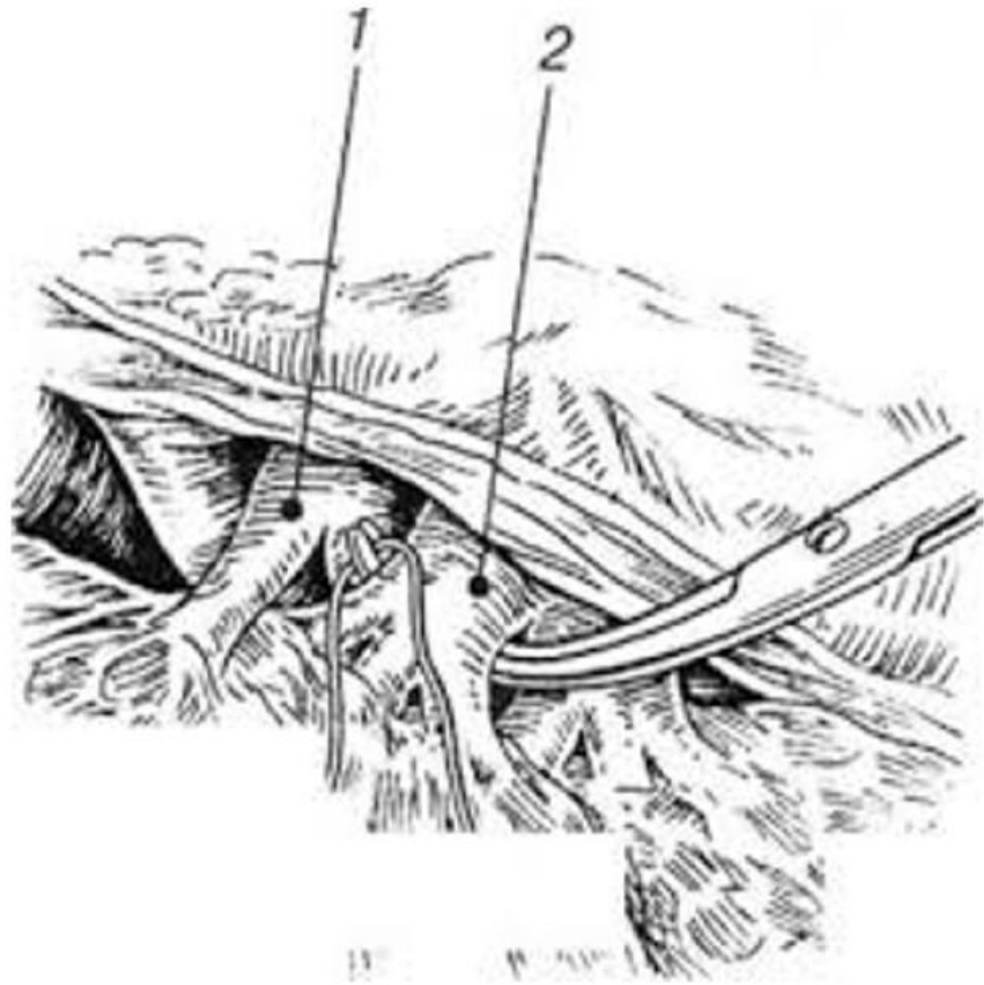
«Бок в бок»

Техника сосудистого шва

Этапы операции при наложении сосудистого шва

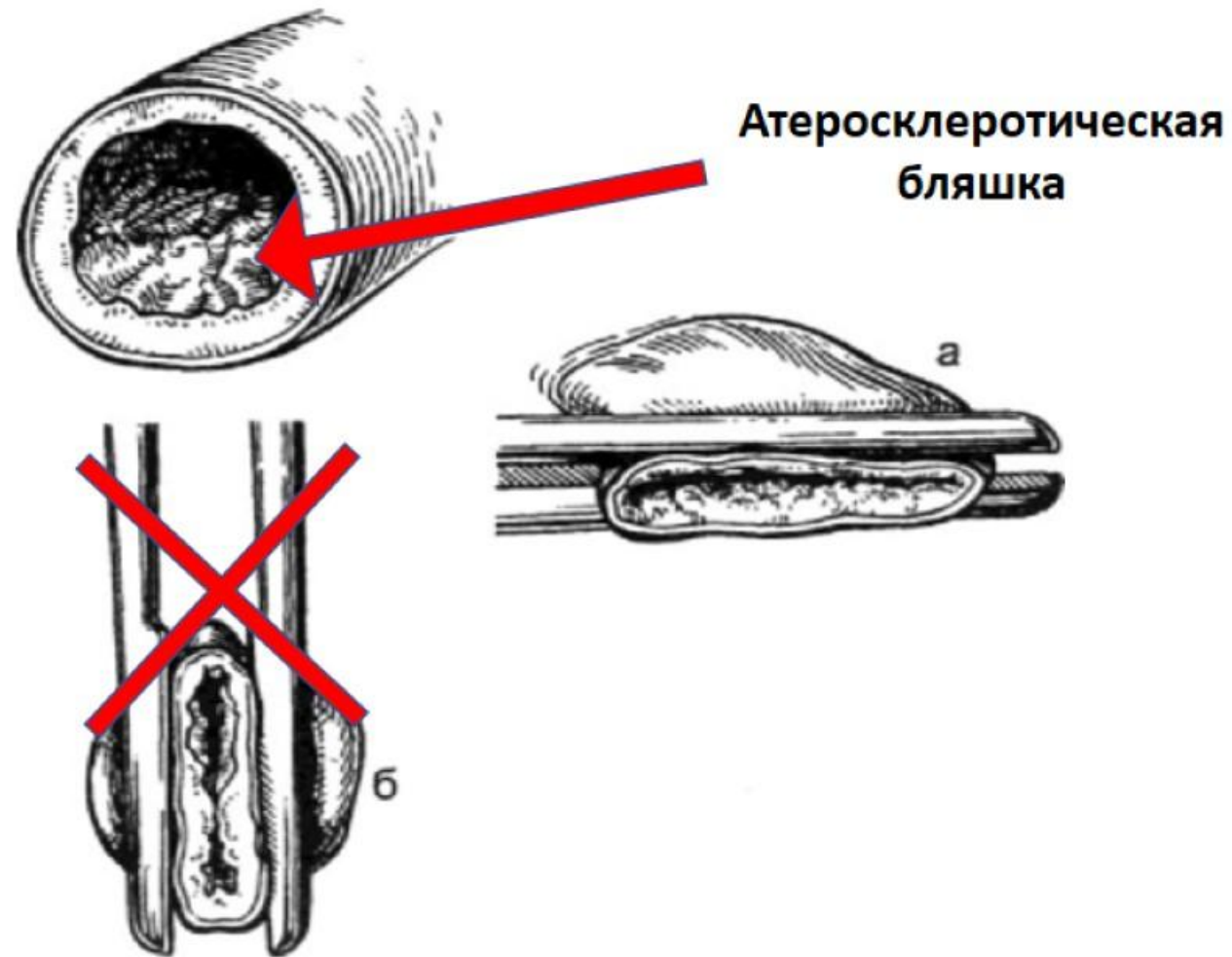
- 1) Доступ к сосуду
- 2) Выделение сосуда
- 3) Очистка от адвентиции в месте анастомоза
- 4) Системная гепаринизация, после чего накладывается зажим
- 5) Артериотомия
- 6) Наложение сосудистого анастомоза
- 7) Деаэрация и запуск кровотока
- 8) Ушивание раны

Выделение сосуда



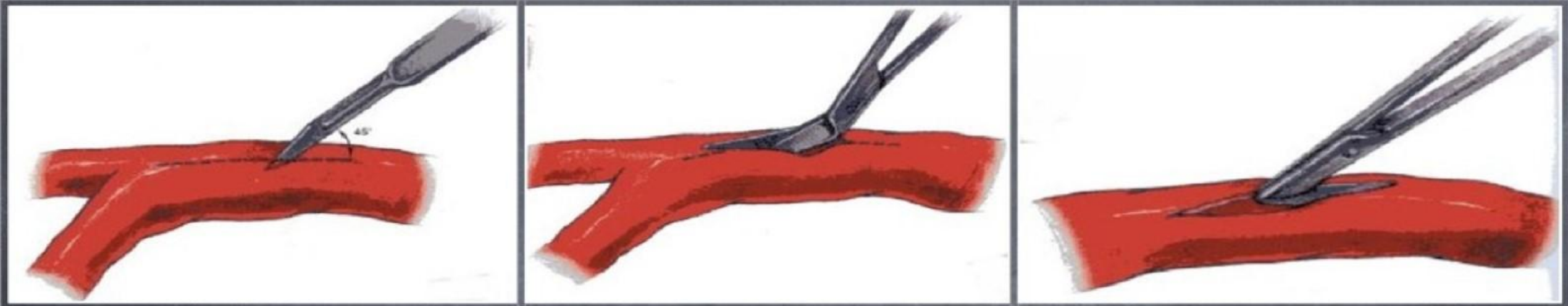
Пережатие сосуда

Зажим должен накладываться в горизонтальной плоскости, т.к. атеросклеротическая бляшка чаще локализуется на задней стенке

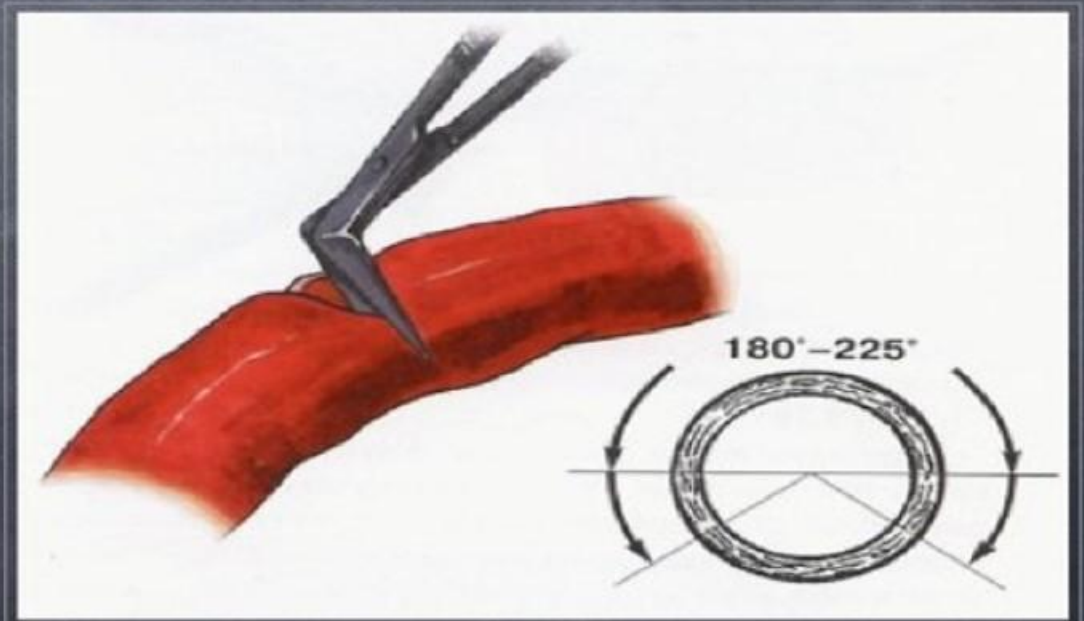



Артериотомия

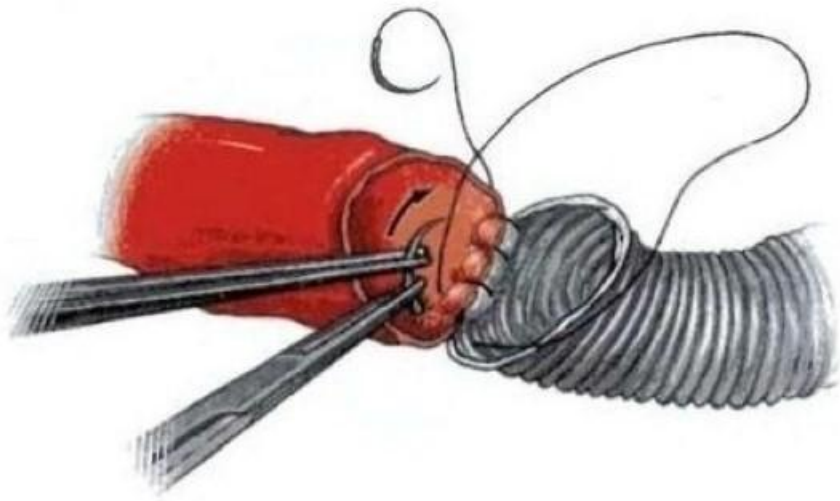Продольная



Поперечная

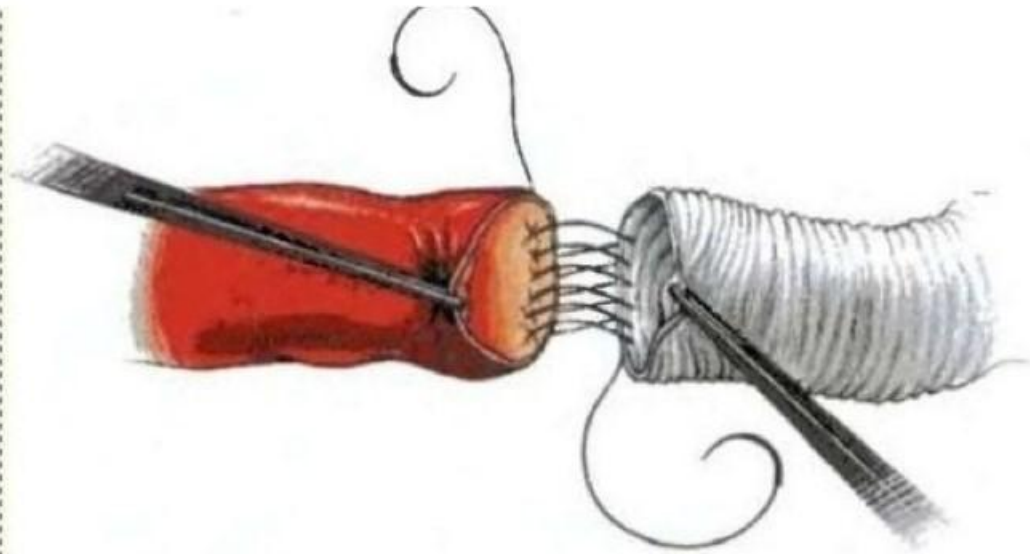


Способы начала формирования анастомоза



Якорная техника

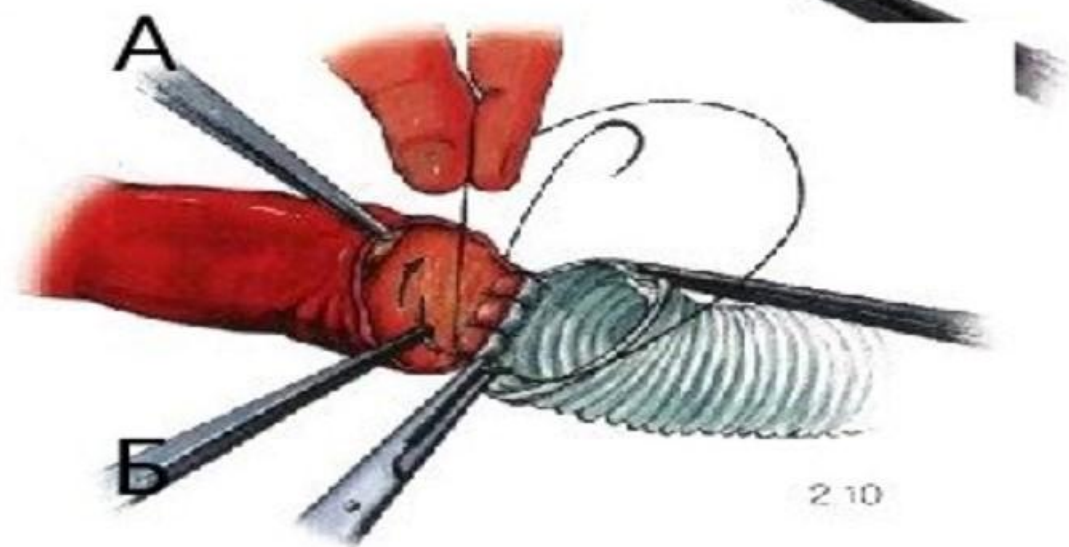
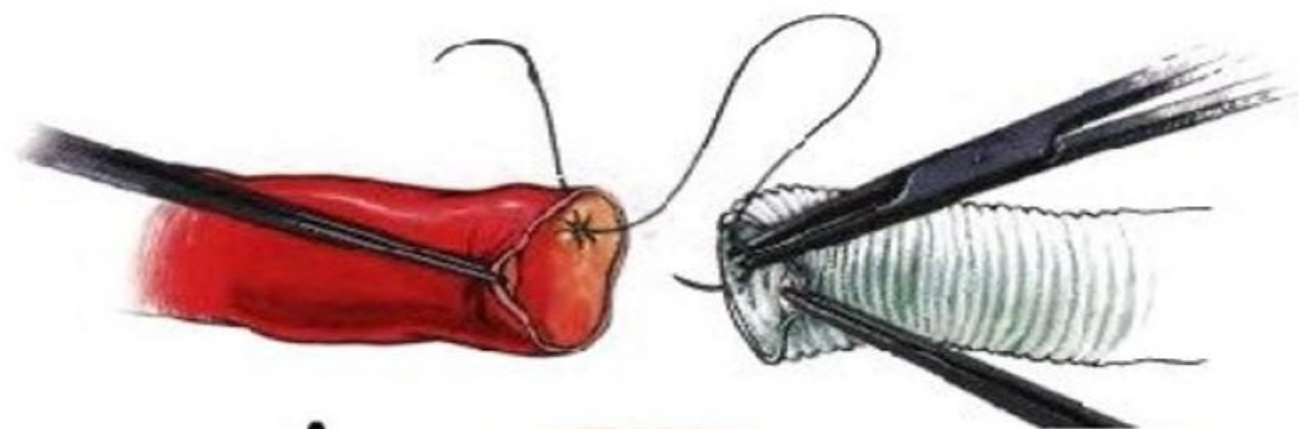- На близко расположенные концы сосуда
- Сосуды располагающиеся в ране поверхностно



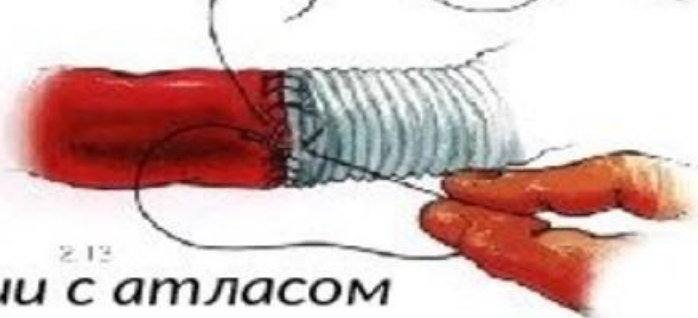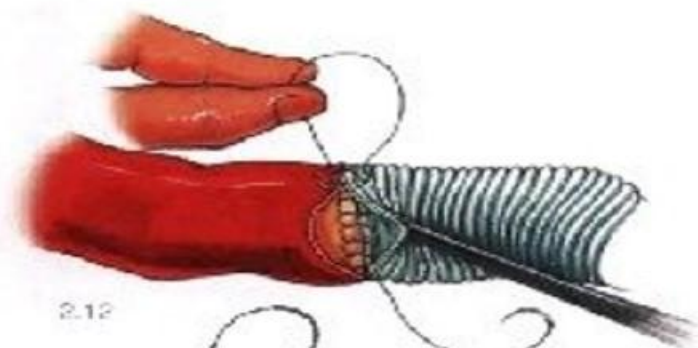
Парашютная техника

- На сосуда находящиеся на расстоянии друг от друга
- Расположенные в глубине раны

Анастомоз конец-в-конец на сосудах крупного диаметра:



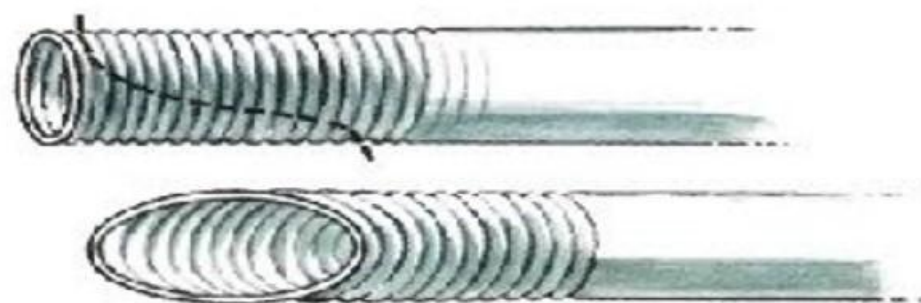
В



Г


* Ю.В. Белов: «Руководство по сосудистой хирургии с атласом оперативной техники»

Анастомоз конец-в-бок:



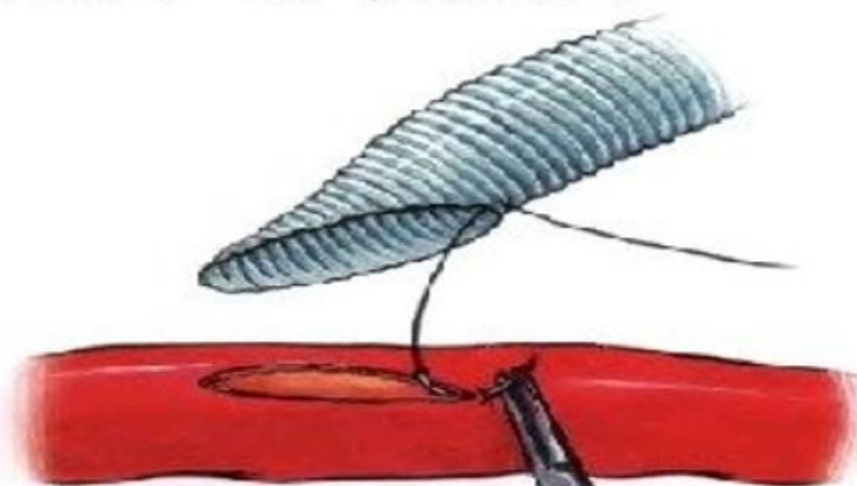
А

2.33

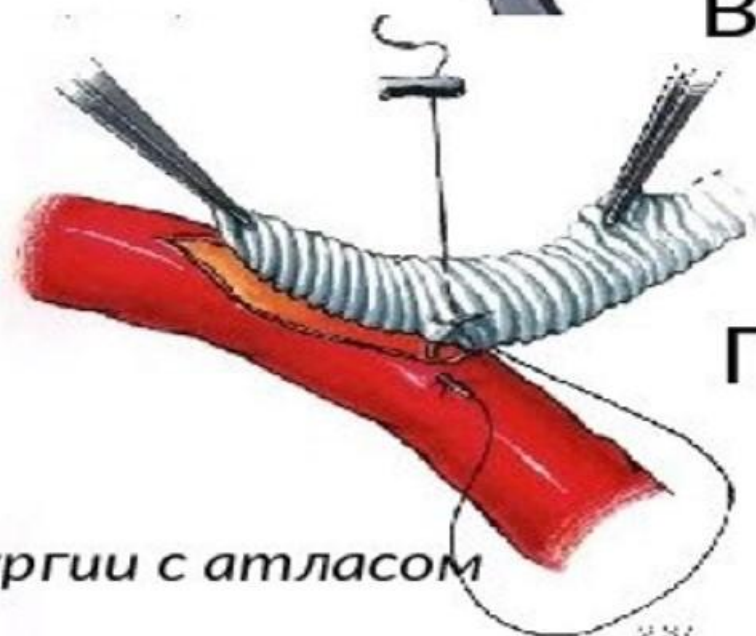


Б

2.34



В

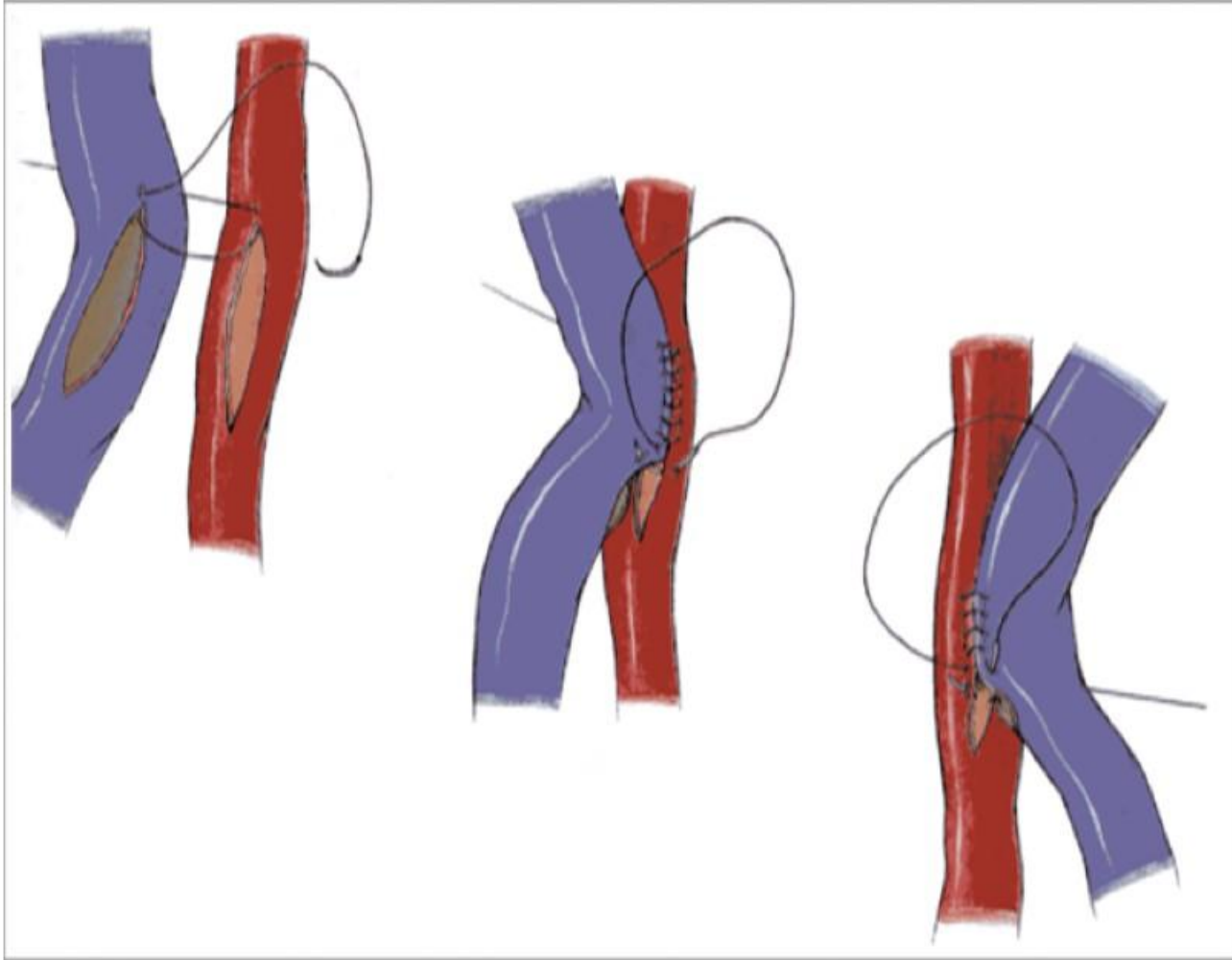


Г

2.37

* Ю.В. Белов: «Руководство по сосудистой хирургии с атласом оперативной техники»

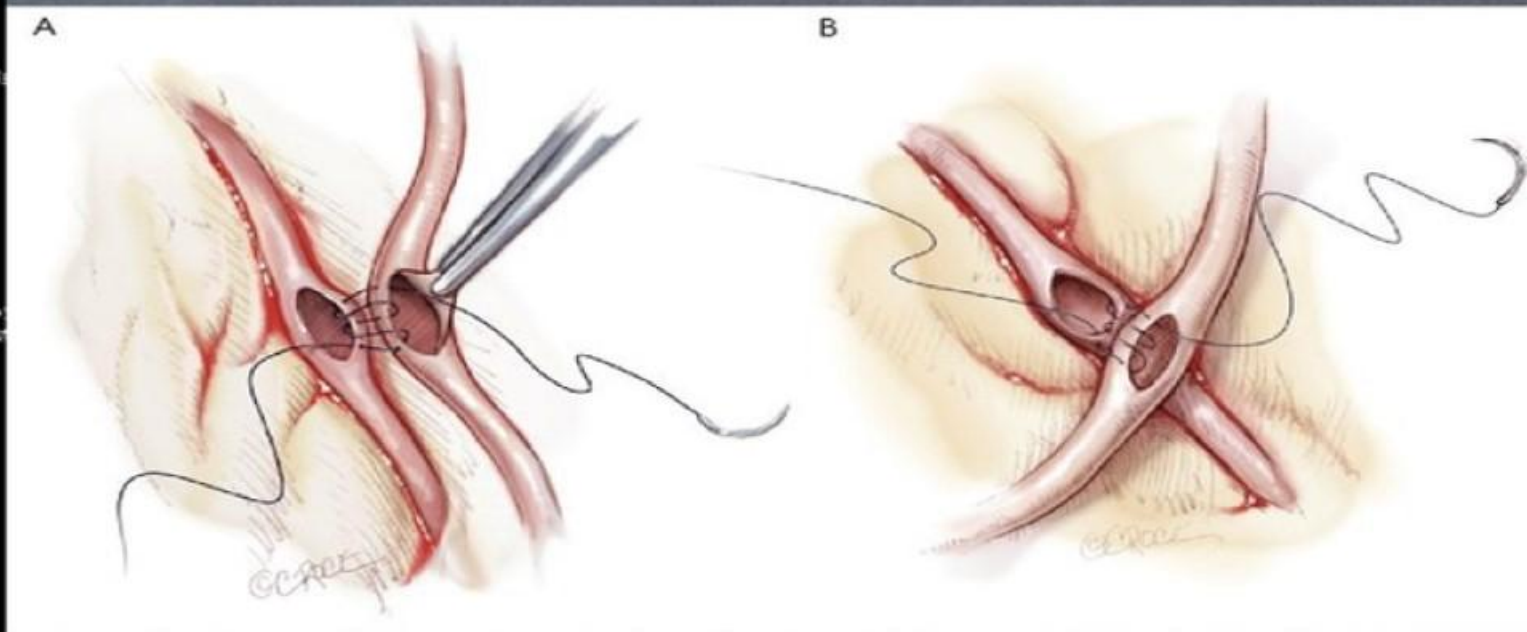
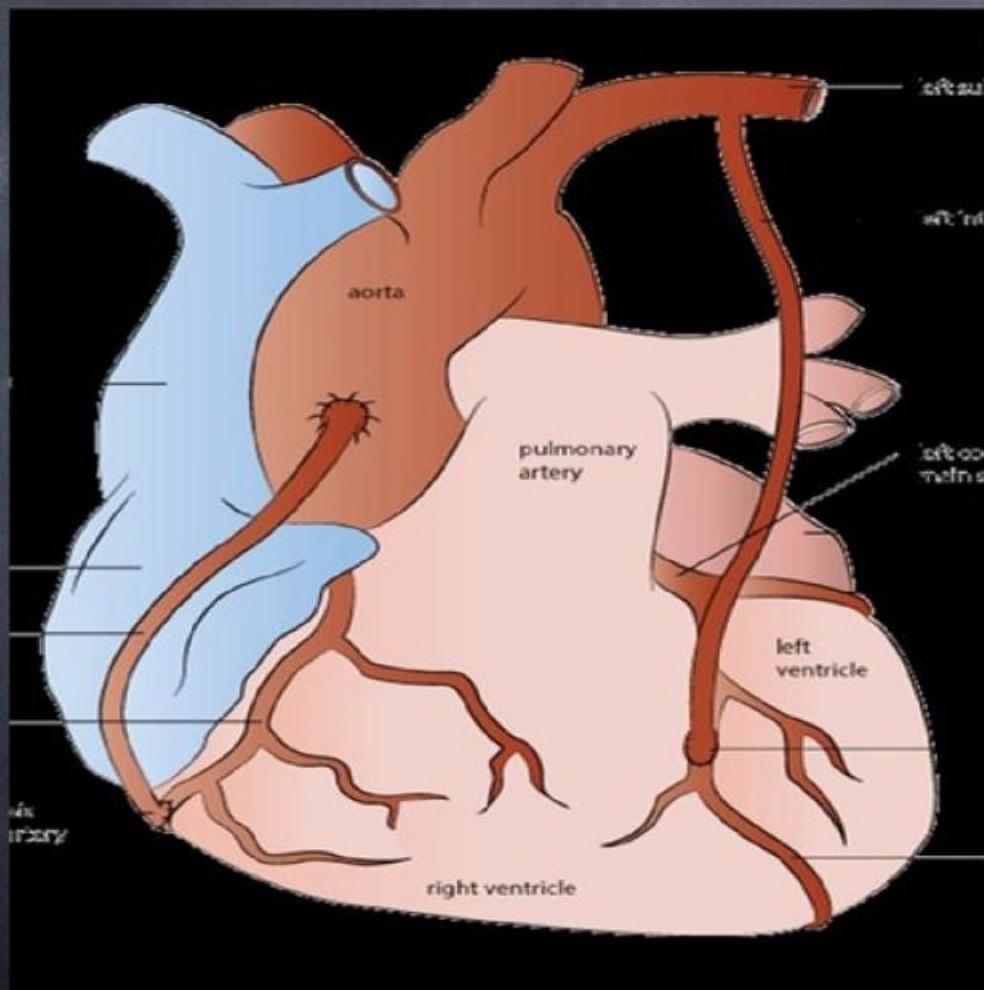
Анастомоз бок-в-бок



Применение:

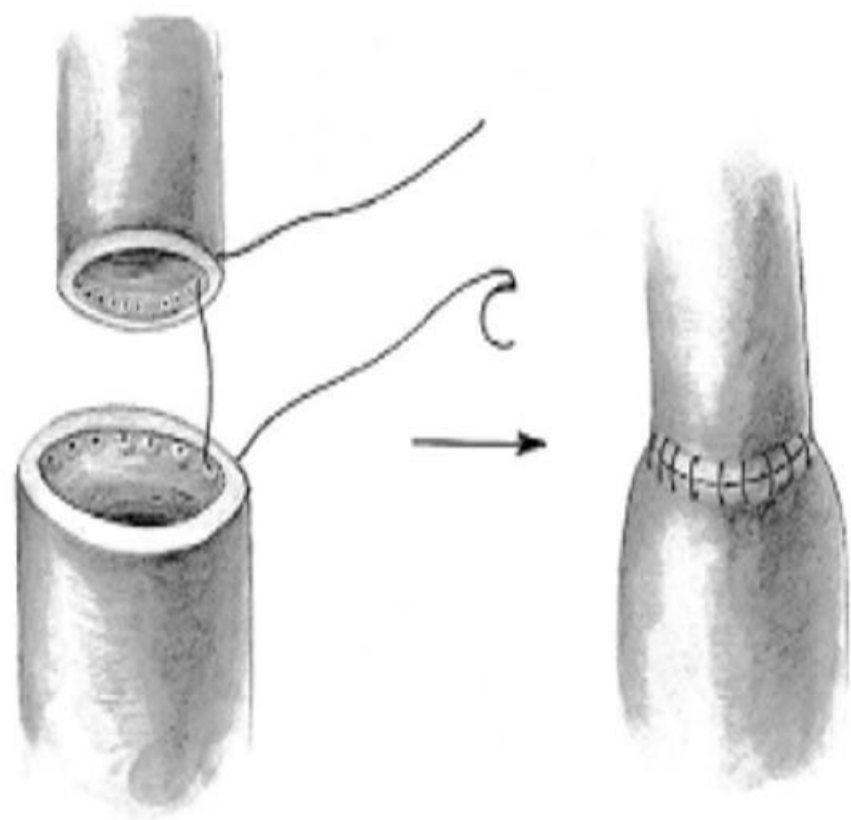
- АВ-фистула
- Секвенциальное АКШ
- ИИКМА

Секвенциальное АКШ

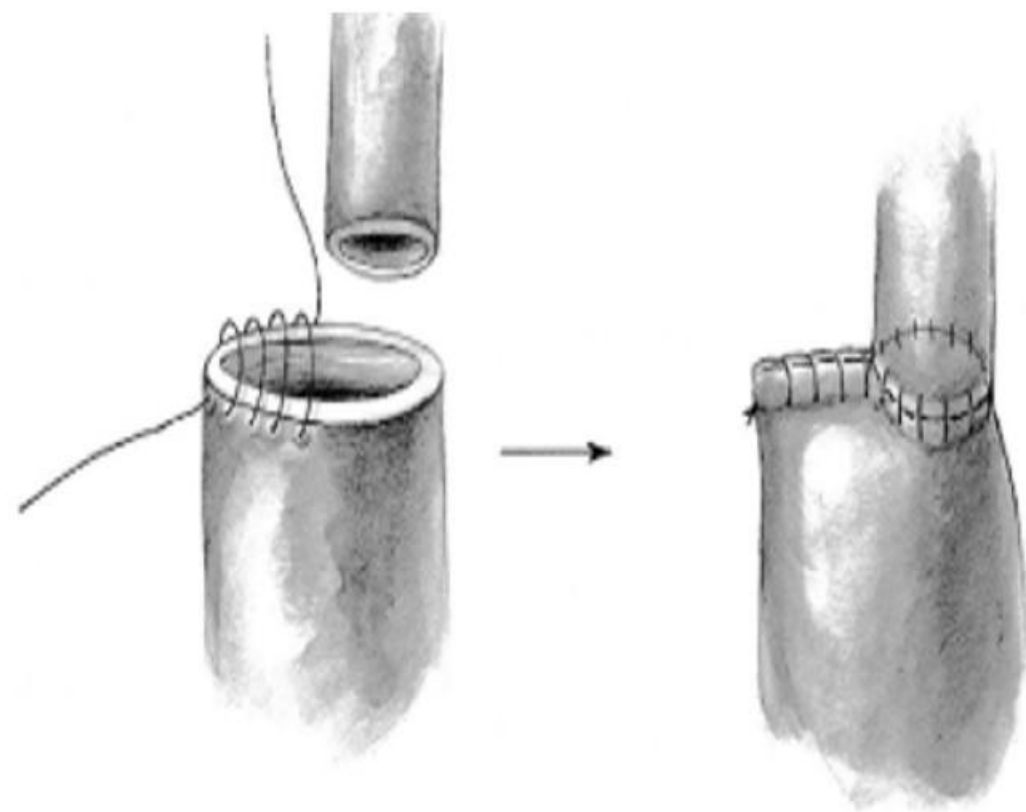


Что делать при несоответствии диаметров сшиваемых сосудов?

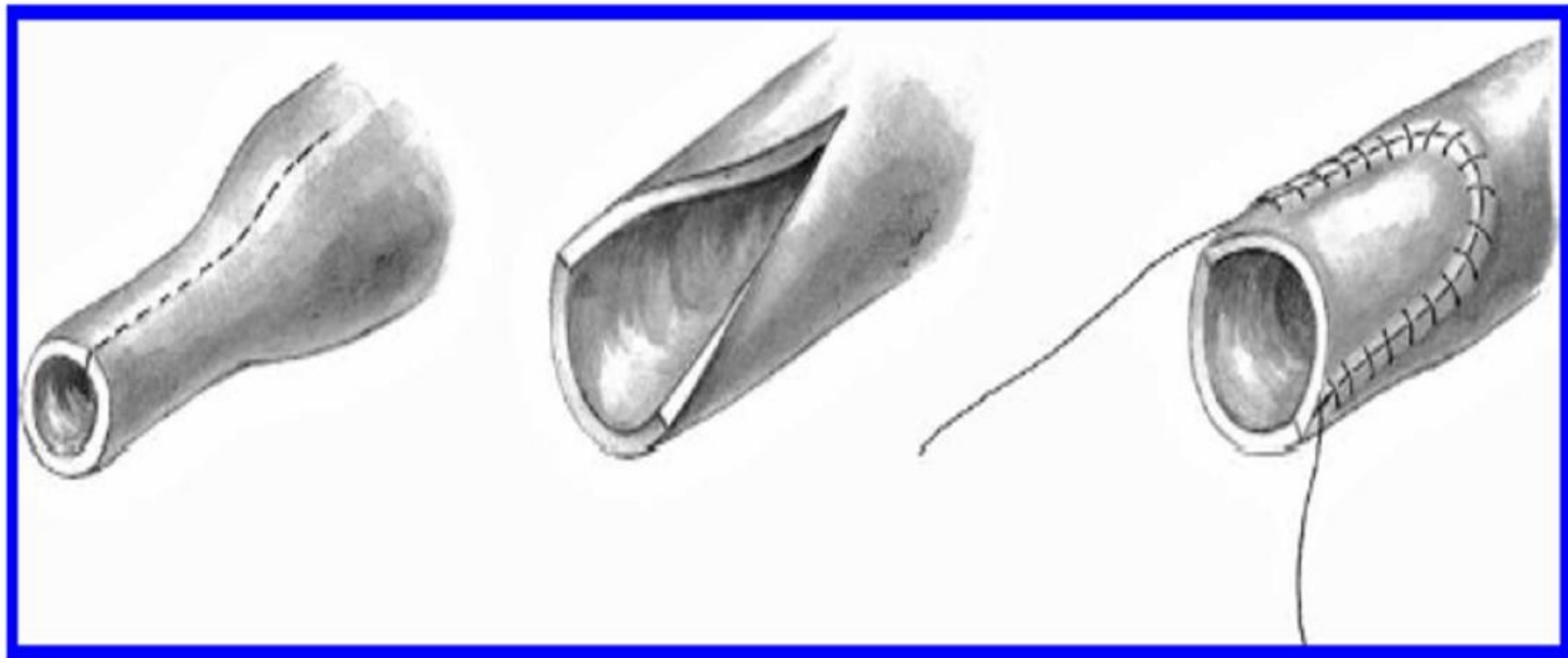
- Увеличение длины края меньшего сосуда за счёт его рассечения
- Формирование шва с разным шагом (на одном больше, на другом меньше; при несоответствии диаметров меньше чем 2:3)
- Вшивание в сосуд меньшего диаметра заплаты
- Формирование «уха собаки»



**Применение разного шага на
Сшиваемых концах сосудов**

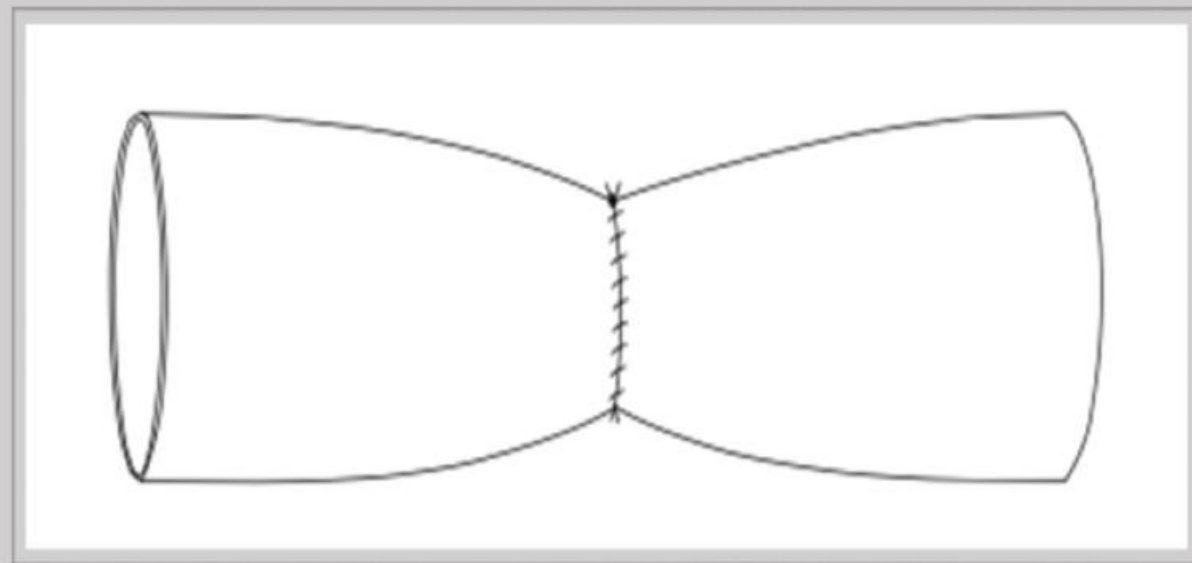
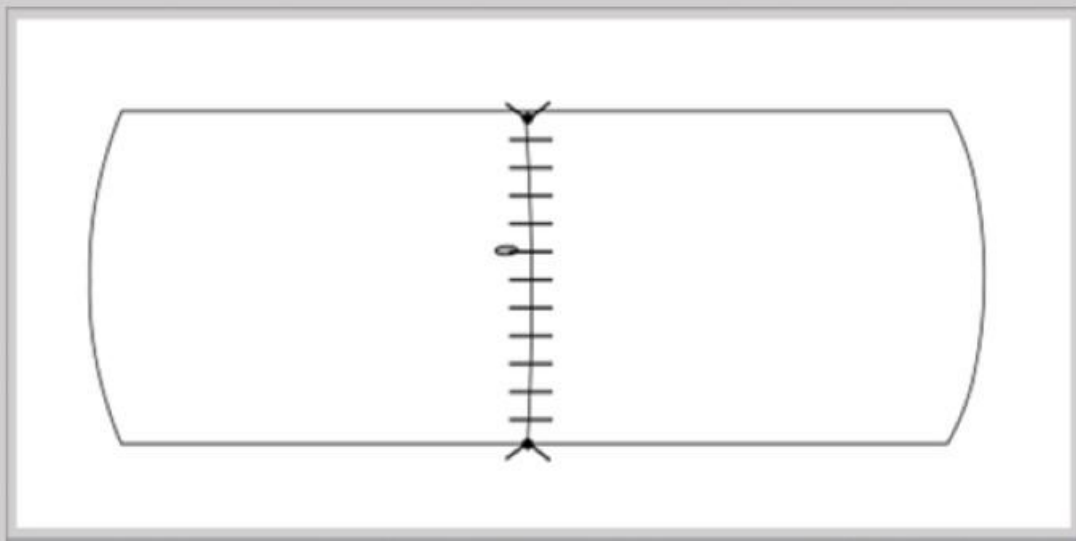
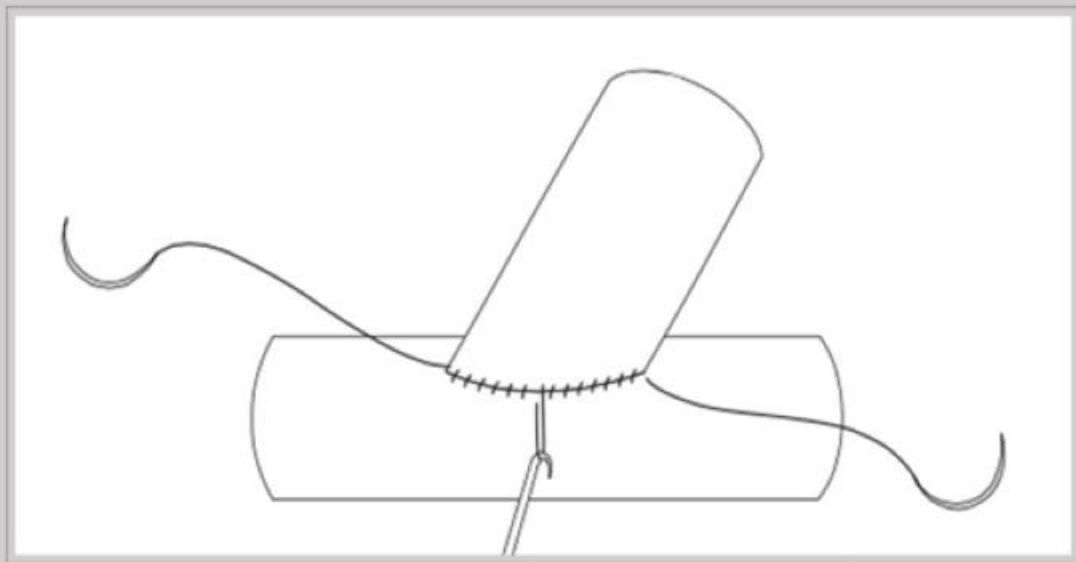


**Формирование
«Уха собаки»**



Вшивание заплаты для увеличения диаметра сосуда

Частые ошибки

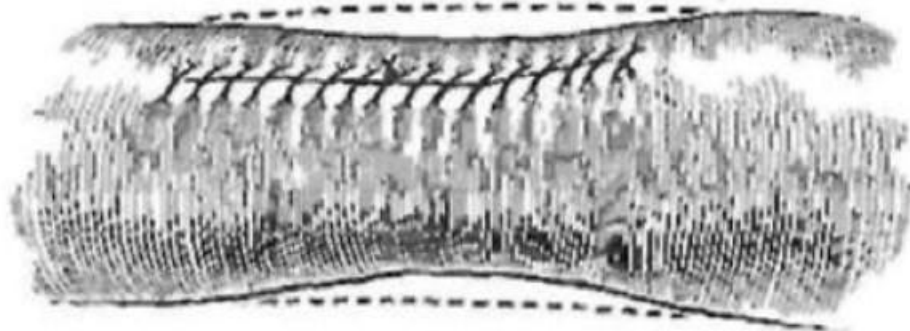


Профилактика воздушной эмболии

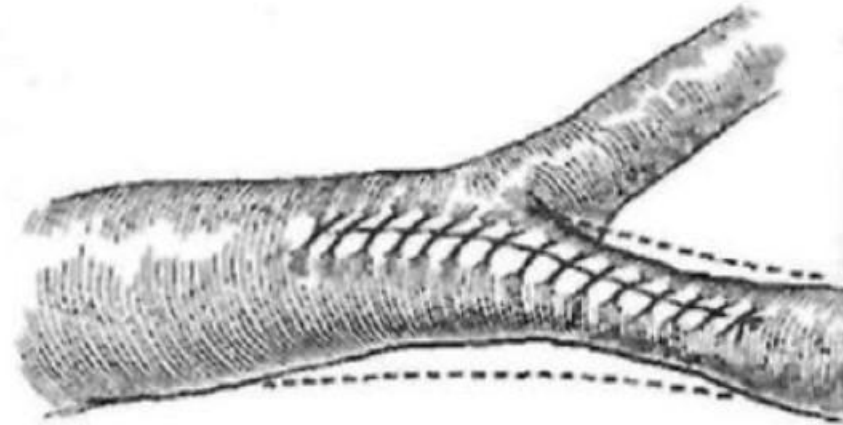
- 1) Перед тем как завязать узел, снимается дистальный зажим. Кровь ретроградно заполняет сосуд, воздух выходит .
- 2) Завязывание узла анастомоза.
- 3) Снятие проксимального зажима. Запуск кровотока.

Ушивание дефекта сосудистой стенки

- Допустимо только для сосудов диаметром более 8 мм, т.к. при меньшем диаметре неизбежное стенозирование окажется гемодинамически значимым.
- Длина дефекта должна быть не более $1/3$ длины окружности сосуда – иначе стеноз также становится неизбежным



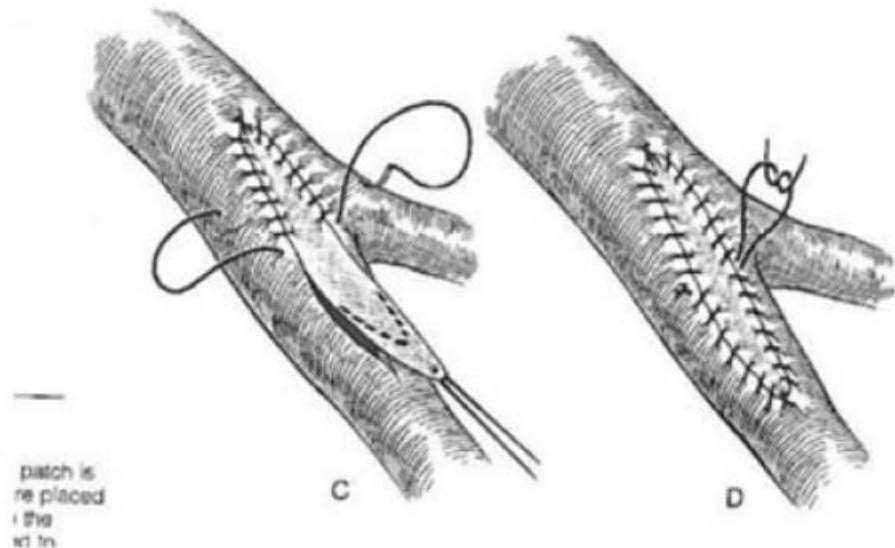
A



B

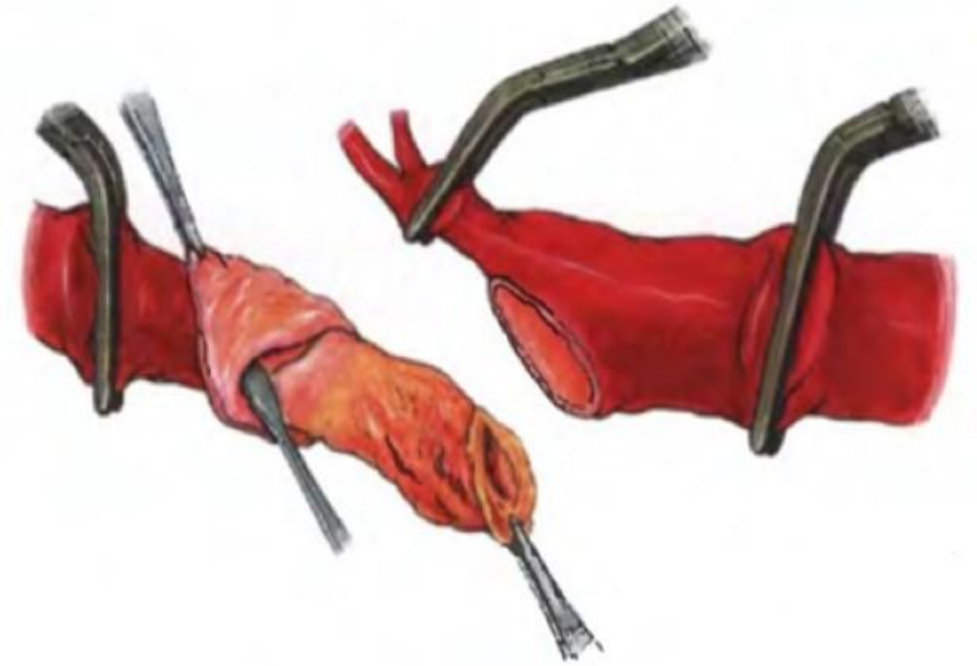
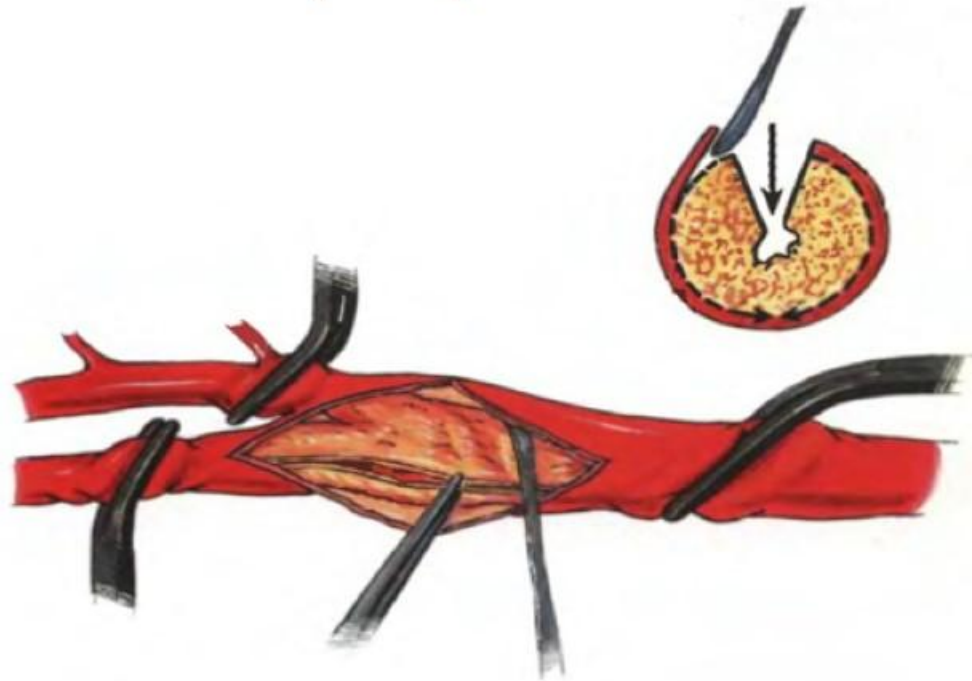
ЗАКРЫТИЕ ДЕФЕКТА СОСУДИСТОЙ СТЕНКИ ЗАПЛАТОЙ

- Применяется для закрытия значительных по протяжённости линейных дефектов, преимущественно – сосудов малого калибра, либо при значительном боковом повреждении сосудистой стенки.
- Геометрическая форма заплаты определяется конфигурацией дефекта. При линейном дефекте – листовидная.



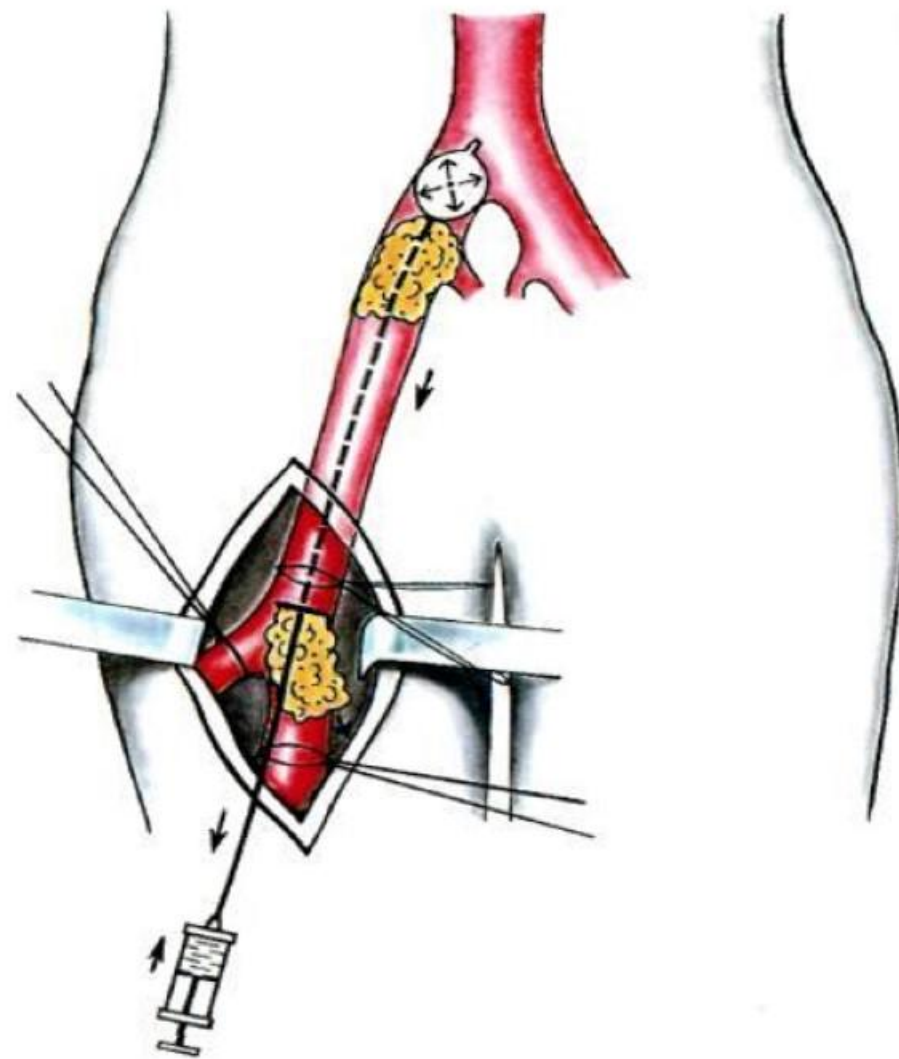
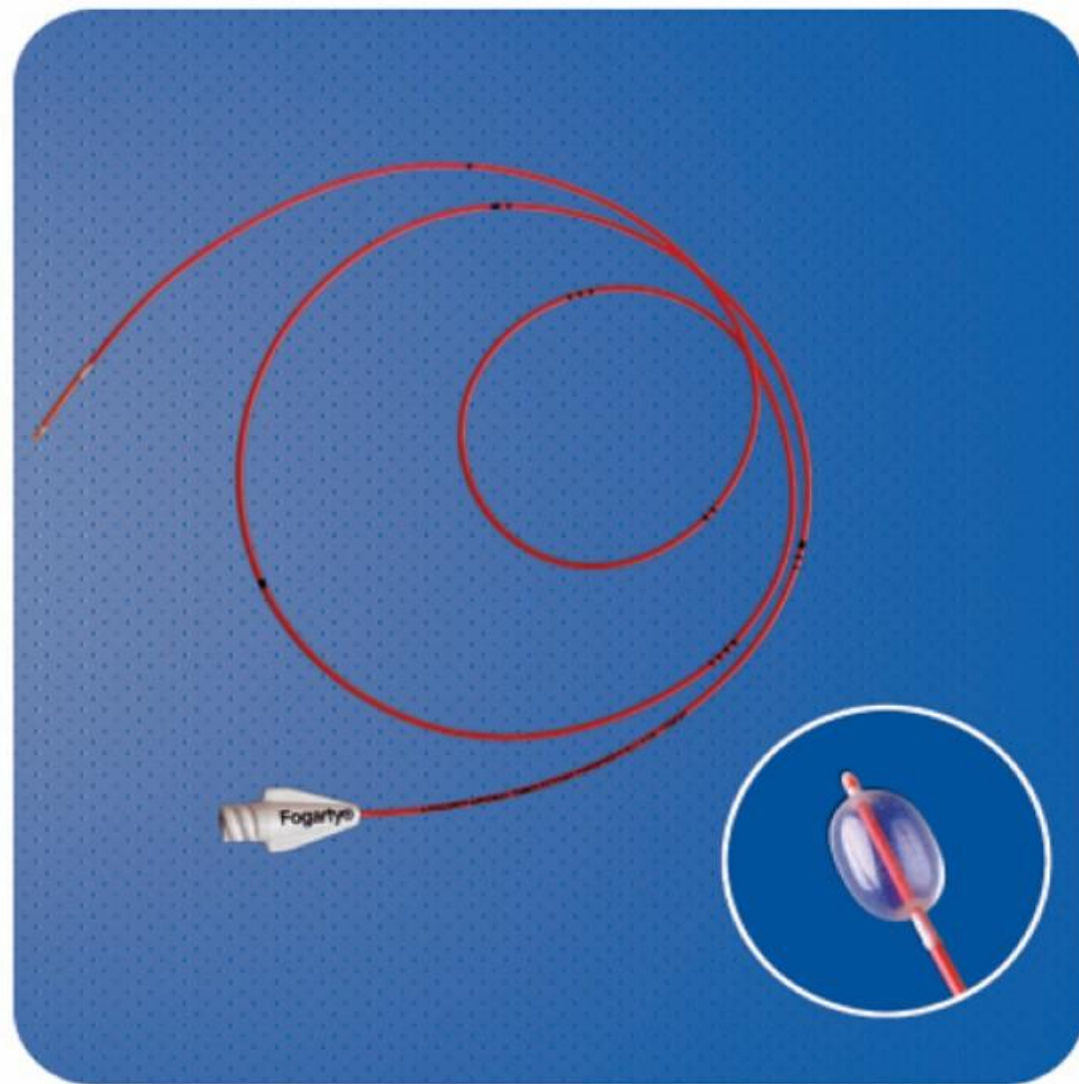
Эндартерэктомия

*Прямая открытая
эндартерэктомия*



*Эндартерэктомия методом
выворачивания*

Катетер Фогарти

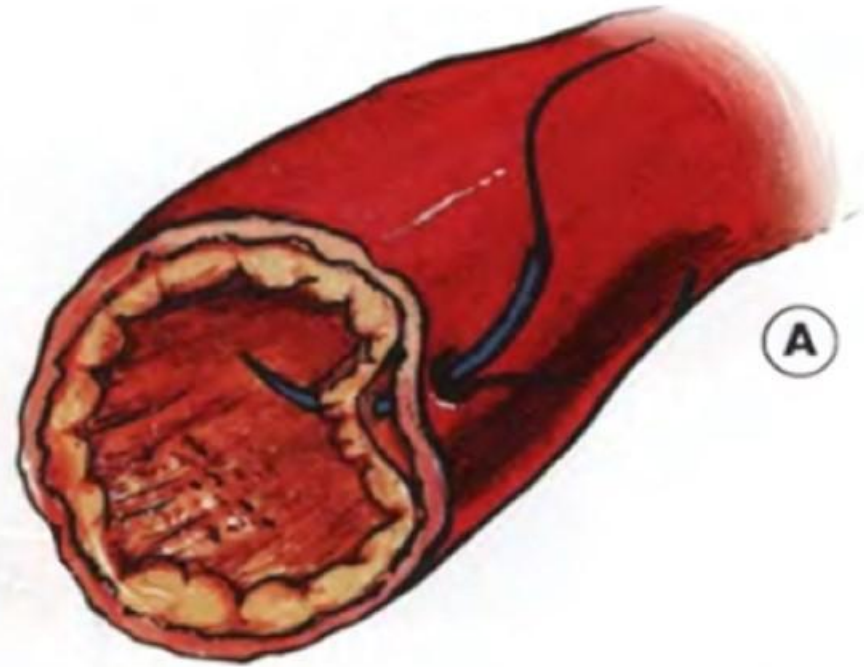
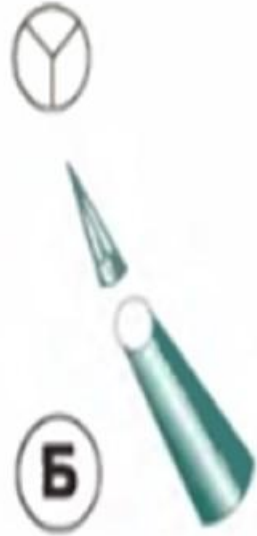

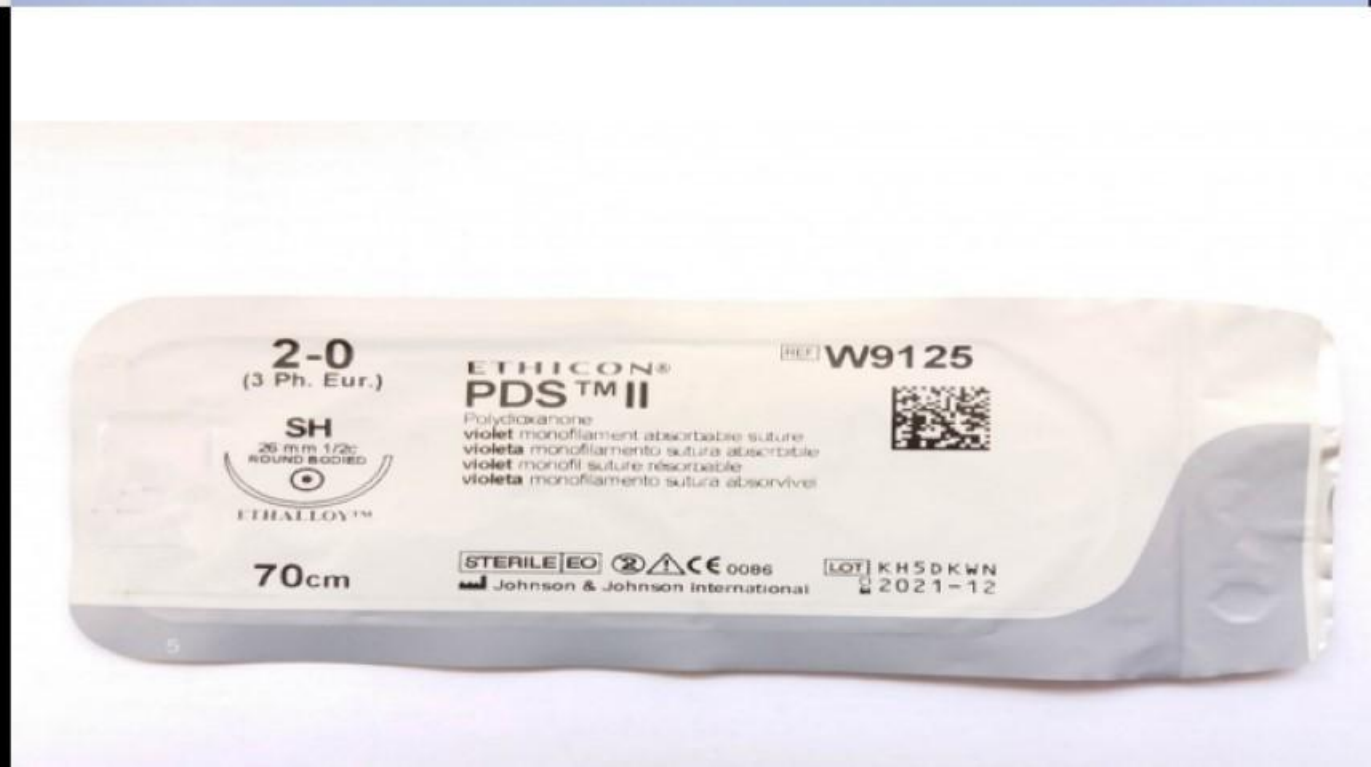

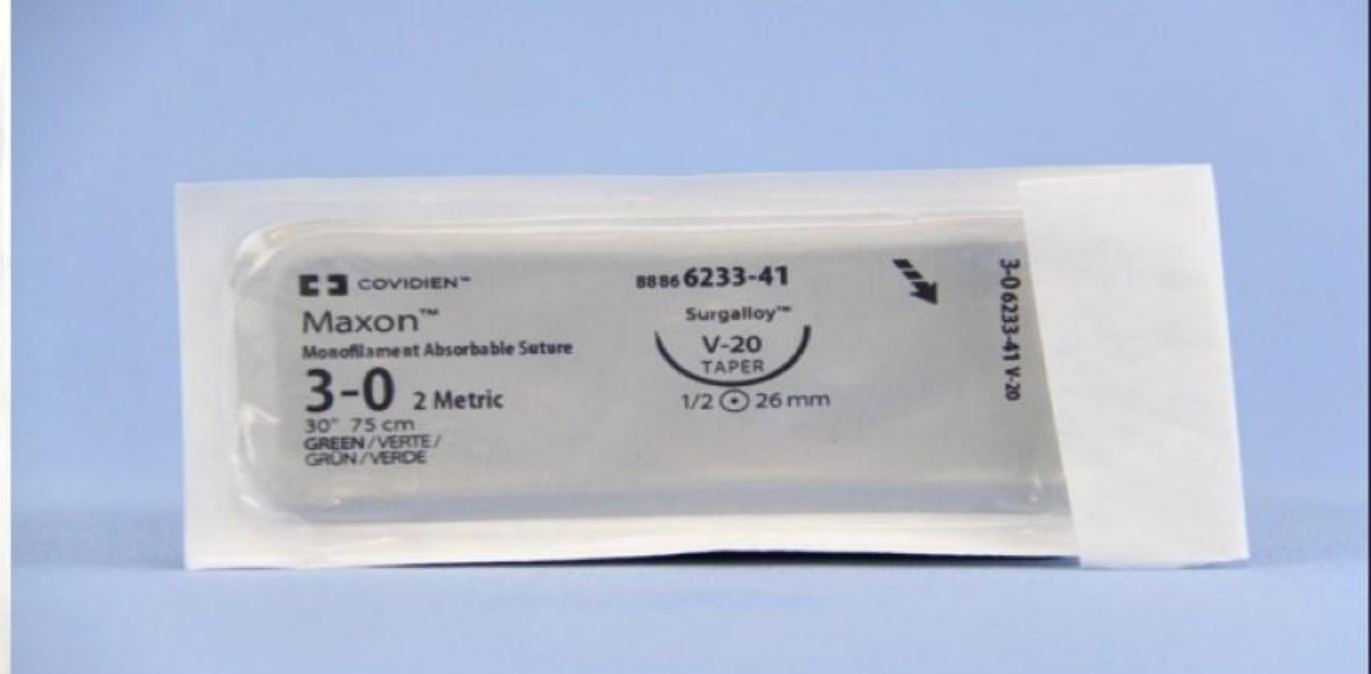
Шовный материал

Требования к шовному материалу

- Минимальная травматизация тканей
- Минимальное кровотечение из проколов
- Атравматические иглы
- Шовный материал не должен способствовать тромбообразованию
- Отсутствие пилингового эффекта

Используемые иглы





*Хирургические
инструменты*

Требования к инструментам

- Атравматичность
- Надежность
- Инструмент не должен ухудшать обзор операционного поля

Сосудистый пинцет De Bakey



Сосудистые зажимы

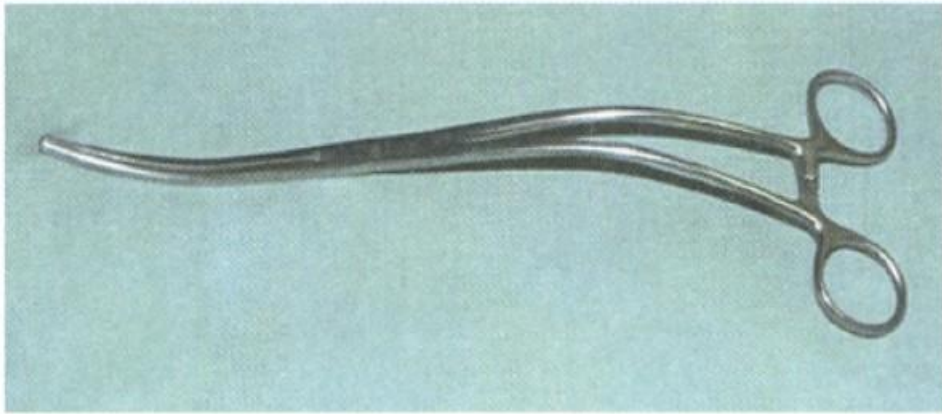


Рис. 9.9. Зажим аортальный DeVakey–Bahnson

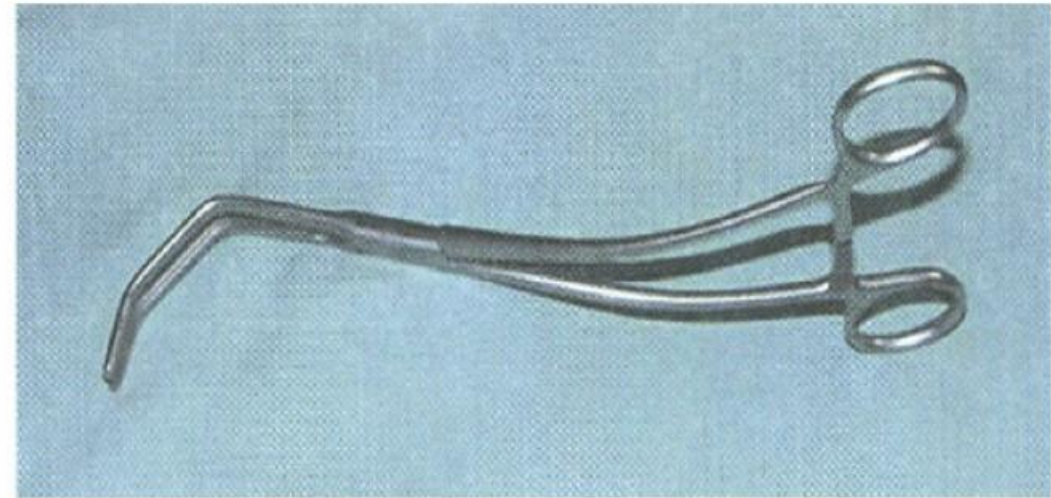


Рис. 9.11. Зажим Сатинского на аорту

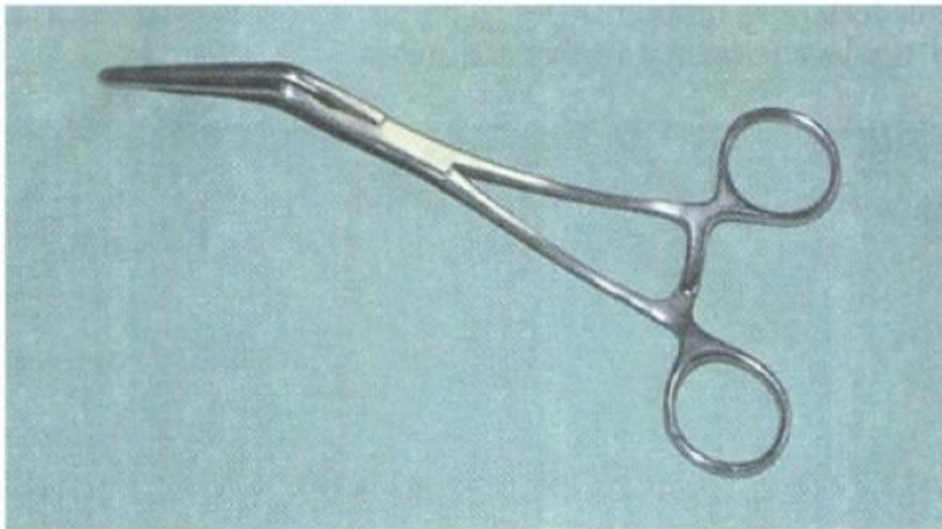


Рис. 9.10. Зажим De Vaskey на периферические сосуды

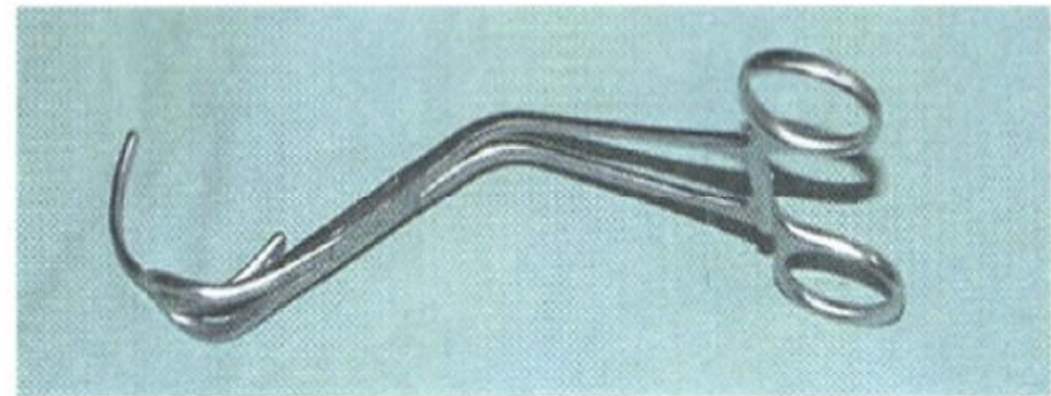


Рис. 9.12. Зажим аортальный Lemole–Strong

Микрохирургические инструменты



Иглодержатель Кастровьехо



**Микрохирургический
пинцет**

Классификация сосудистых протезов

- 1) Биологические
- 2) Синтетические
- 3) Полусинтетические

Синтетические протезы

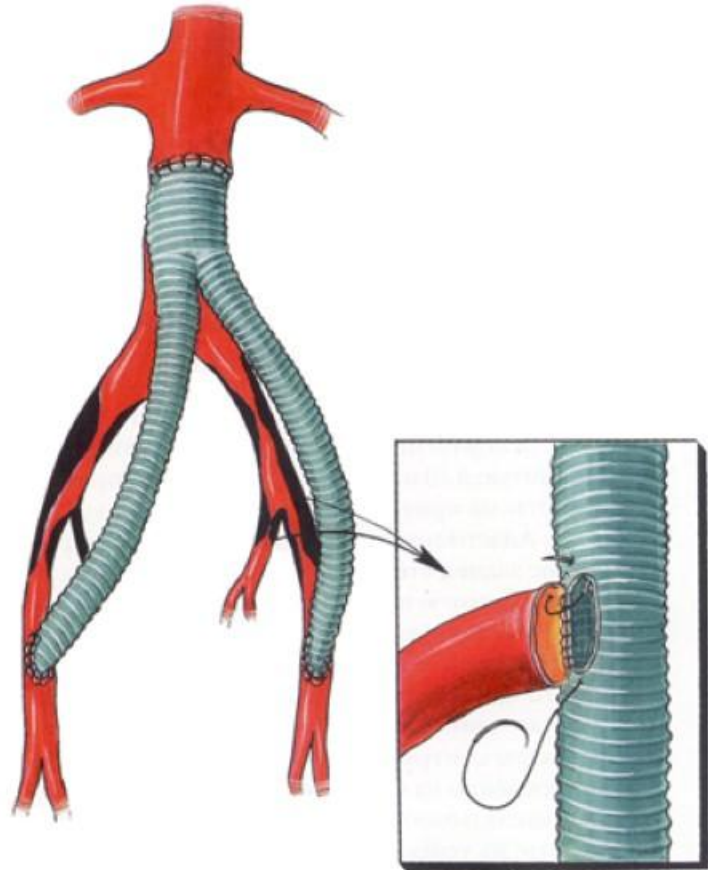


Гортекс (PTFE) протез
Обладает нулевой порозностью

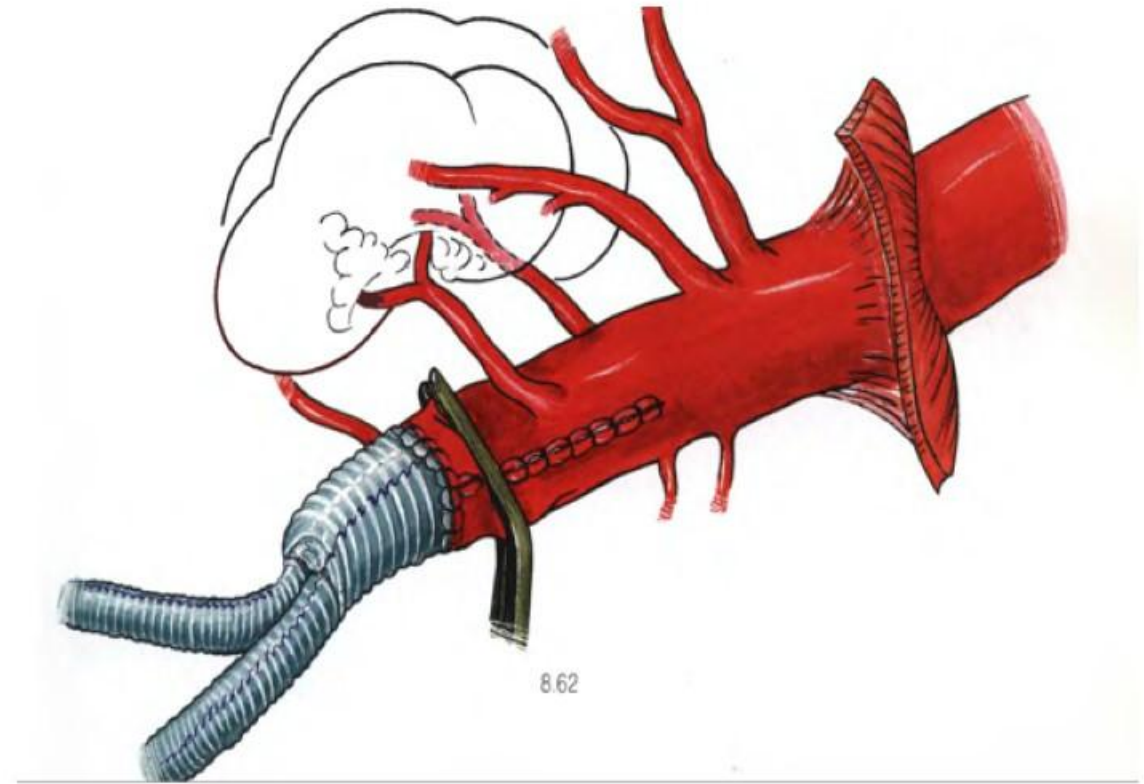


Дакроновый протез
Гофрированный, вязанный,
Обладает порозностью

Отличие шунтирования от протезирования



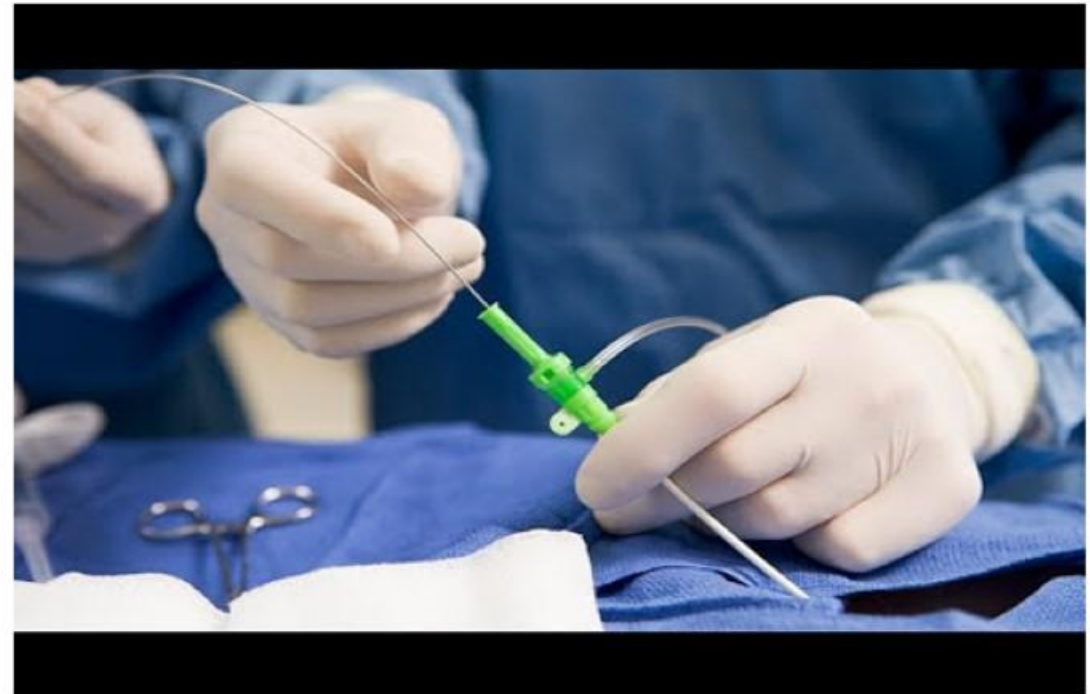
Шунтирование – создание обходного пути



Протезирование – замещение пораженного участка сосуда

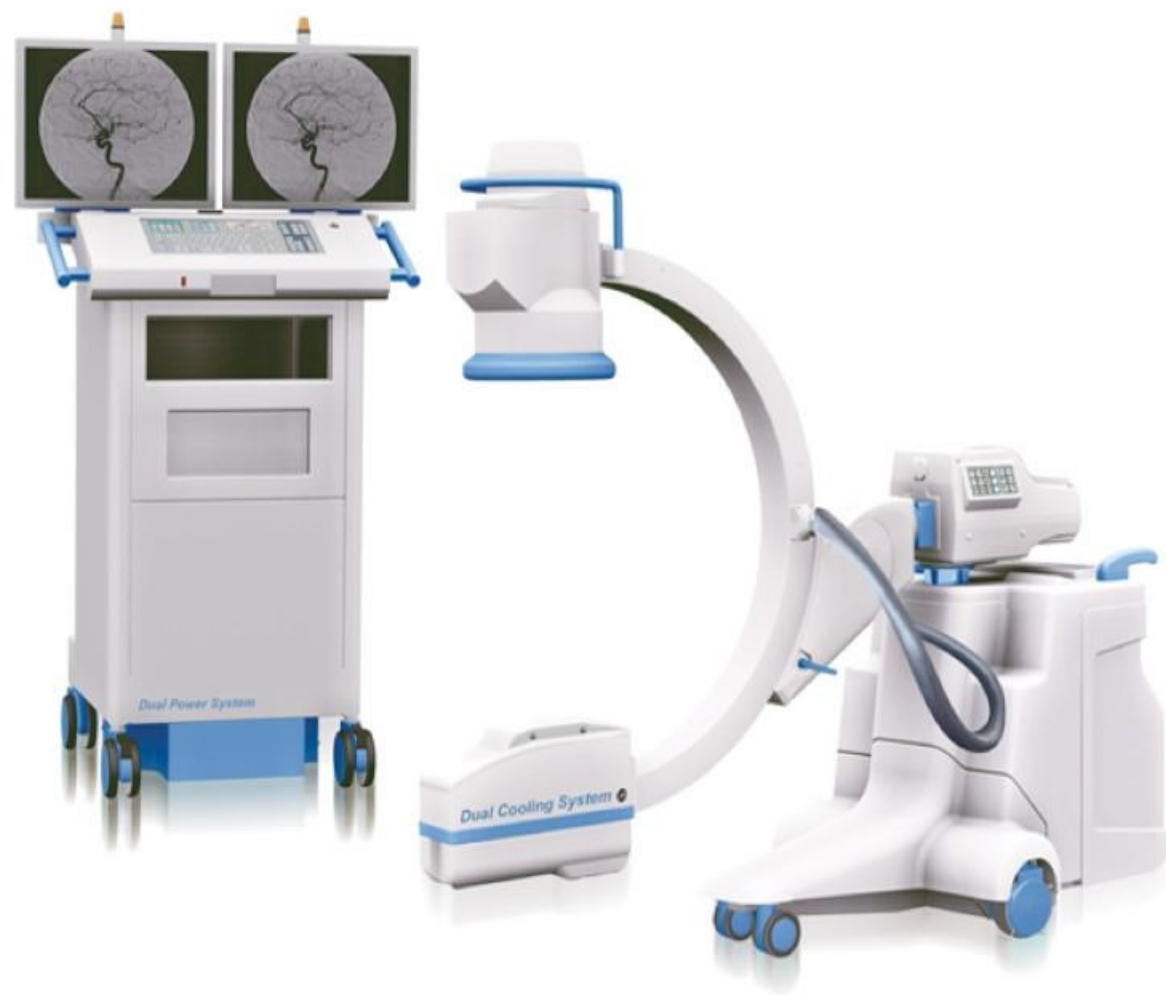Эндоваскулярная хирургия

- **Эндоваскулярная хирургия** — хирургические вмешательства, проводимые на кровеносных сосудах чрескожным доступом под контролем методов лучевой визуализации с использованием специальных инструментов.



Области применения

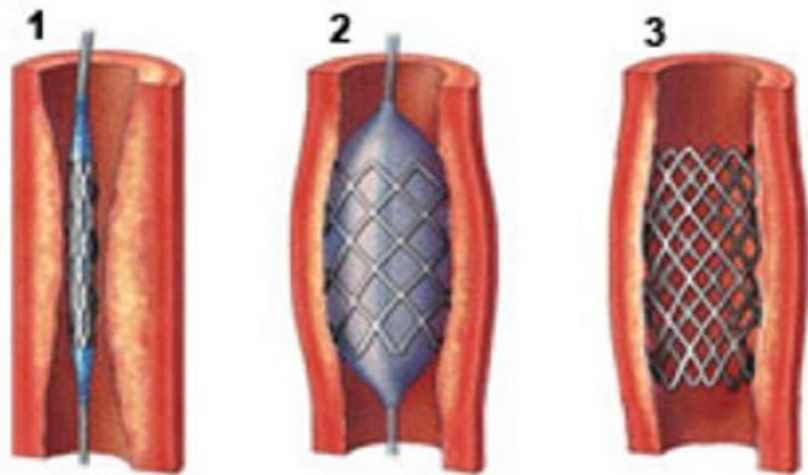
- Стентирование сосудов
- Установка стент-графтов при аневризмах аорты
- Имплантирование клапанов сердца
- Закрытие ДМПП окклюдером
- Хирургическая аритмология



С-дуга

Стентирование сосудов

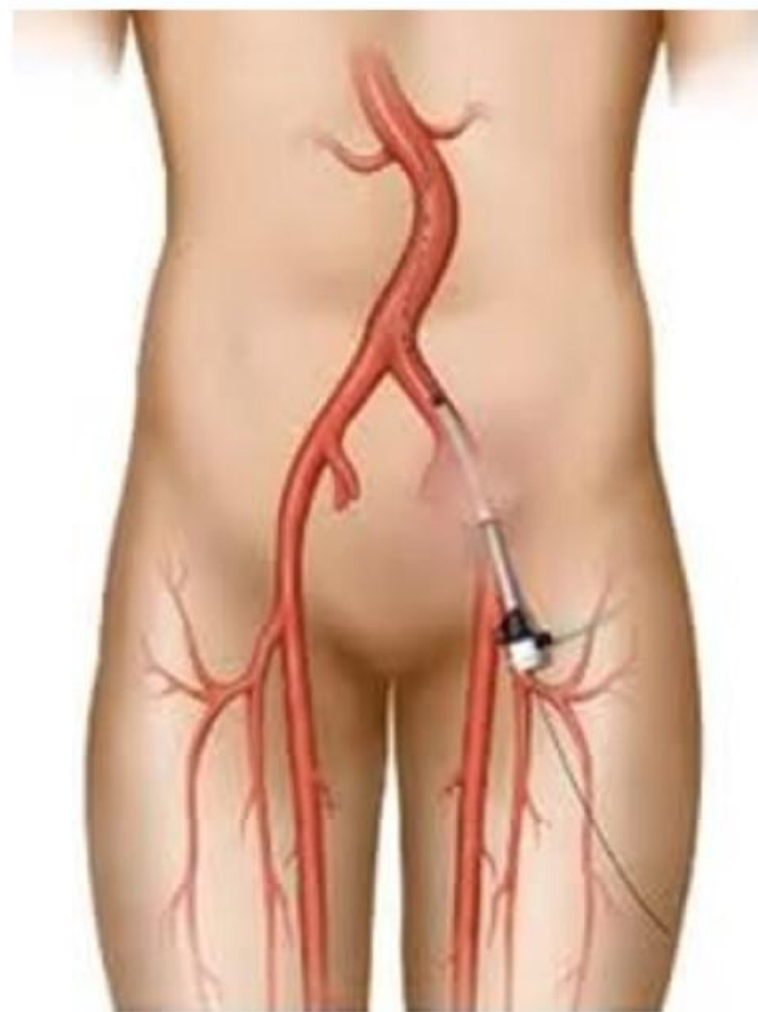
Схема ангиопластики и стентирования



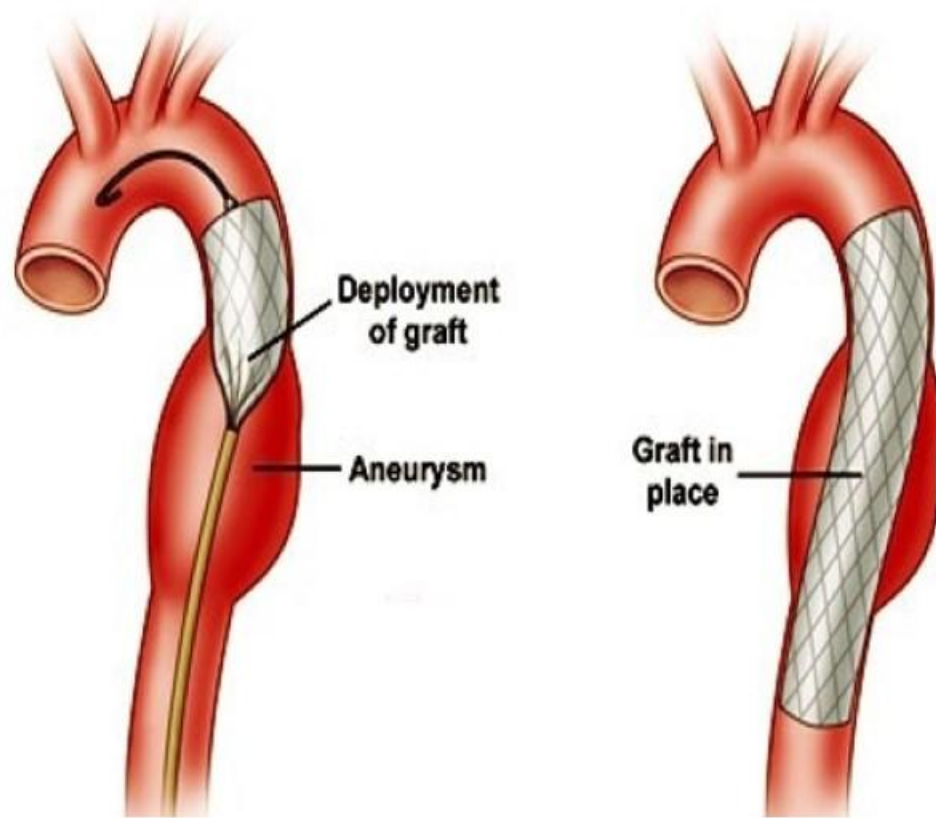
1. Стент и баллон установлены внутри стеноза артерии

2. Баллон раздувают, он раскрывает стент и "расправляет" суженный участок артерии

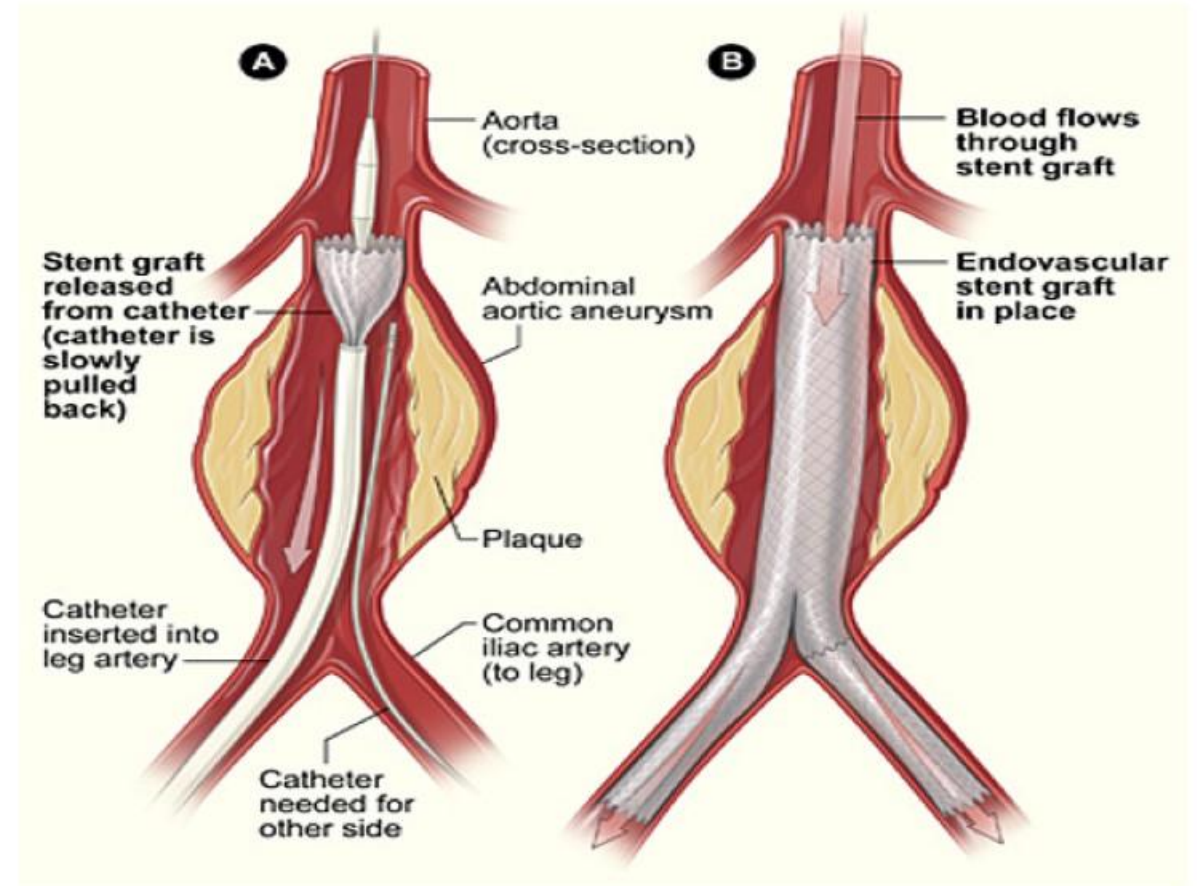
3. После удаления баллонного катетера стент остается в артерии и продолжает поддерживать заданную ей форму



Установка стент-графтов



TEVAR



EVAR