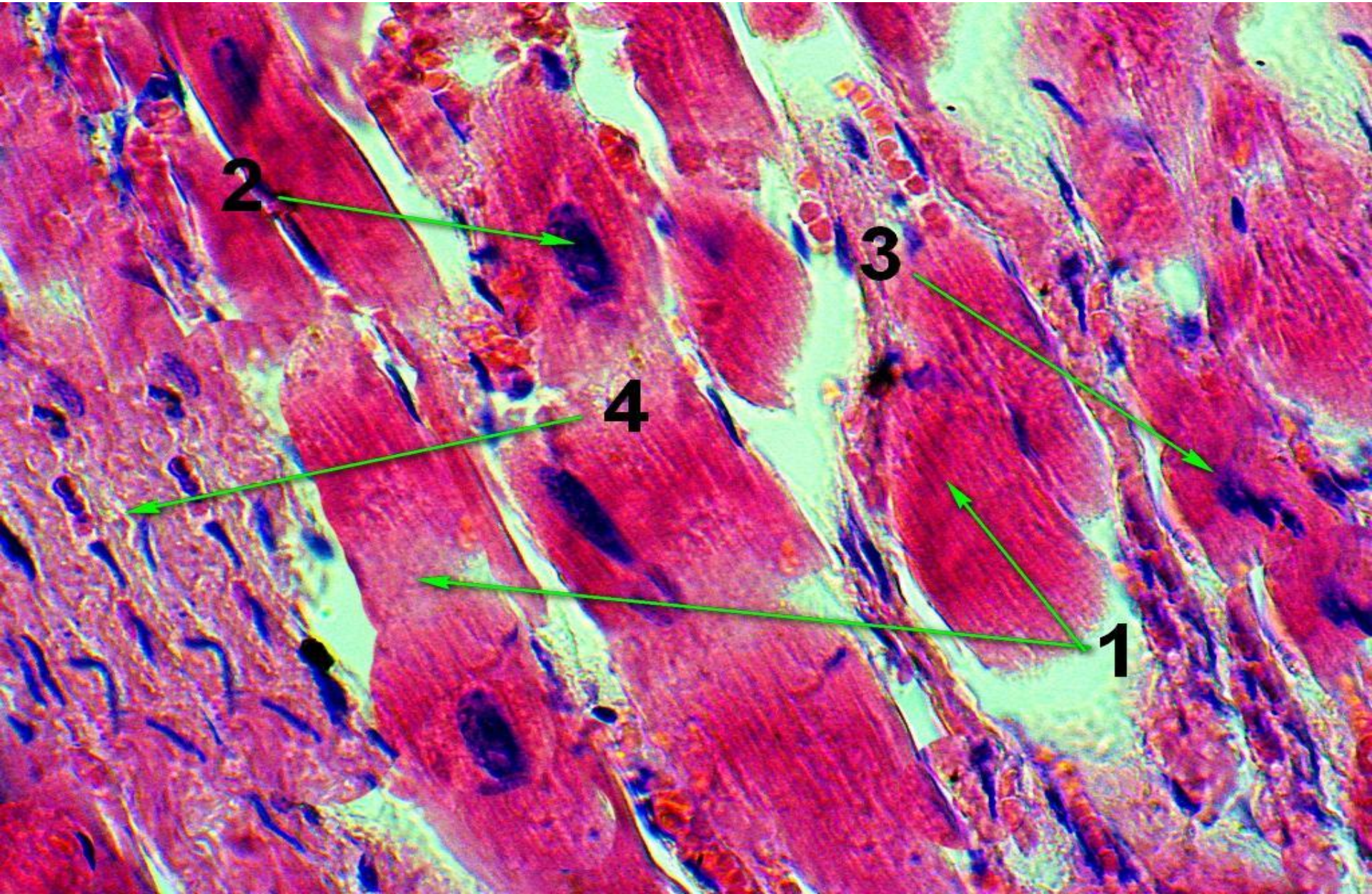


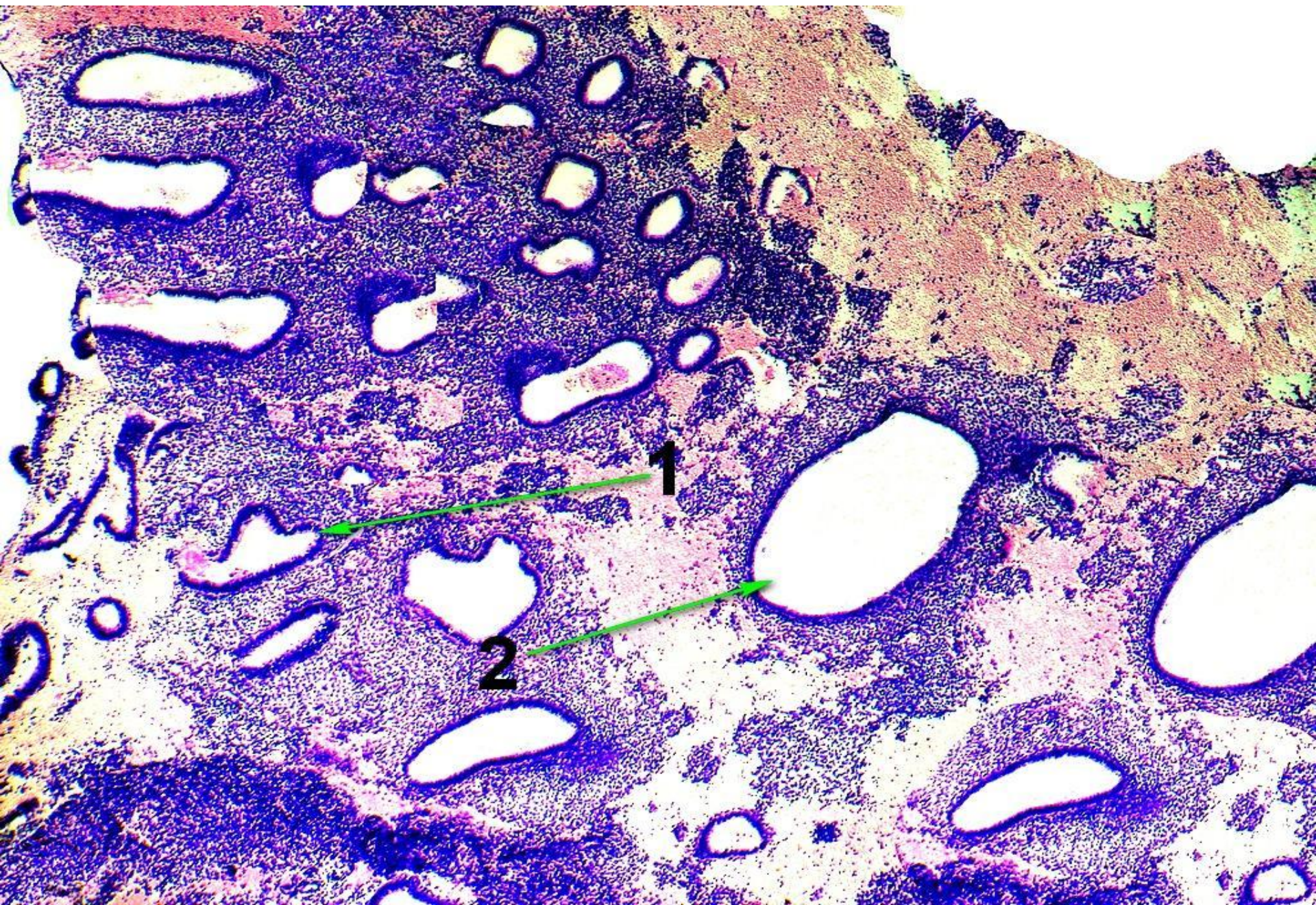
Препарат № 79. Гипертрофия  
миокарда. Окраска  
гематоксилин-эозином.  
Увеличение 400 раз.

1. Мышечные клетки утолщены.
2. Ядра клеток увеличены, богаты хроматином.
3. Некоторые ядра имеют неправильную форму.
4. определяется разрастание стромы.



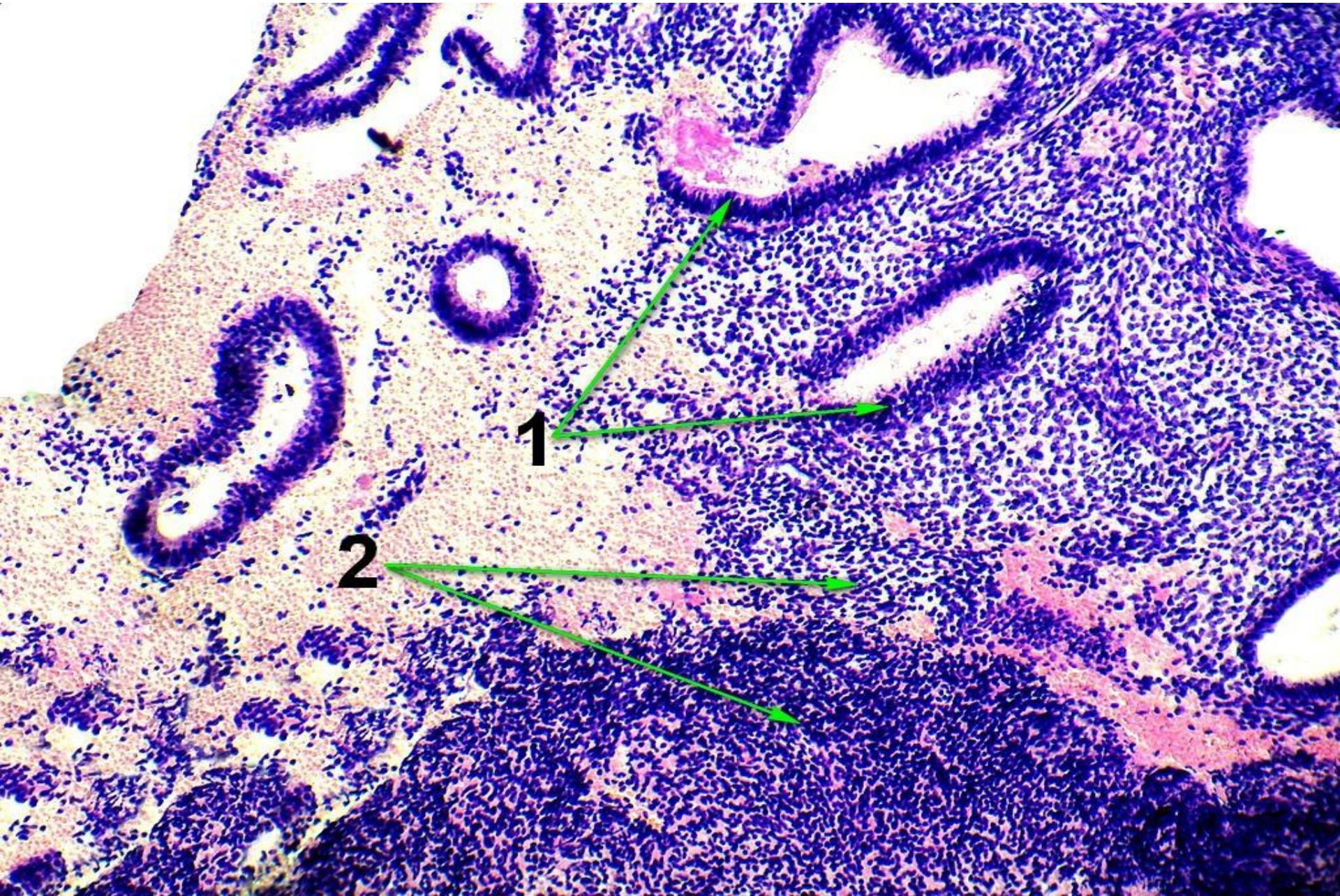
Препарат № 80. Железистая  
гиперплазия эндометрия.  
Окраска гематоксилин-  
эозином. Увеличение 40 раз.

1. Железы эндометрия несколько извиты, 2. многие кистозно расширены.



Препарат № 80. Железистая  
гиперплазия эндометрия.  
Окраска гематоксилин-эозином.  
Увеличение 200 раз

1. Эпителий желез высокий, с измененными ядрами. 2. Строма эндометрия представлена пролиферирующими темными клетками.



Препарат № 82.  
Крупноочаговый  
кардиосклероз.  
Окраска по Ван-Гизону.  
Увеличение 200 раз.

1. Разрастания грубой соединительной ткани, 2. среди которой расположены группы гипертрофированных кардиомиоцитов.

