

A 3D anatomical illustration of a blood vessel, possibly a placental artery or vein, showing a rupture. Bright red blood is splashing out from the break. The vessel has a textured, almost crystalline surface. The background is a gradient of red and orange.

# АКУШЕРСКИЕ КРОВОТЕЧЕНИЯ ВО ВРЕМЯ БЕРЕМЕННОСТИ

Выполнила  
Студентка 163А группы  
Османова Земине  
Преподаватель: Румянцева З.С.

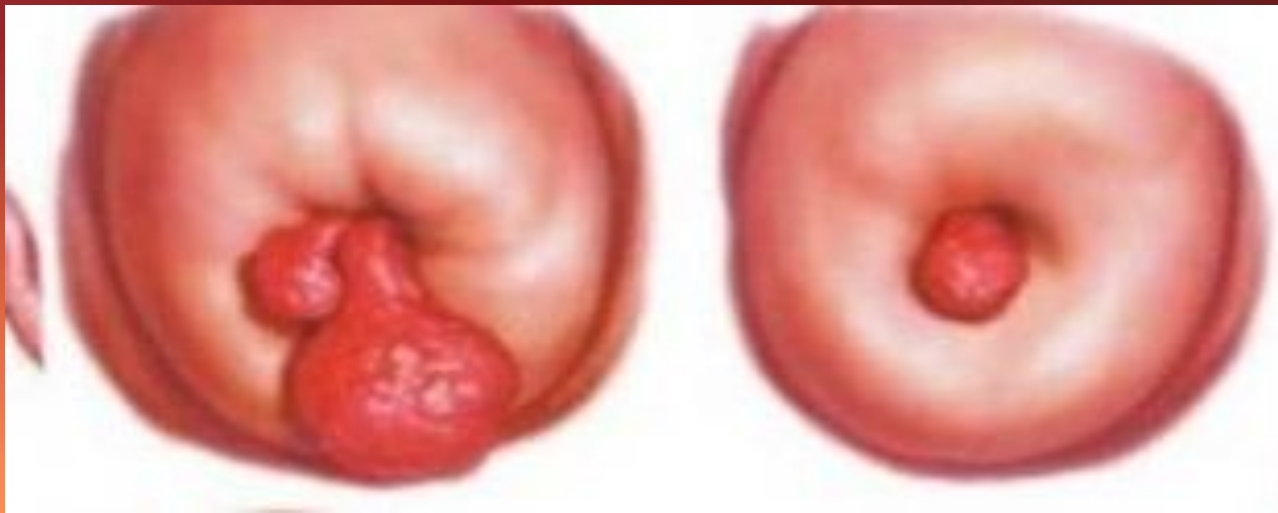# КЛАССИФИКАЦИЯ АКУШЕРСКИХ КРОВОТЕЧЕНИЙ:

- I. Во время беременности выделяют кровотечения:
    - 1. Не связанные с патологией плодного яйца
    - 2. Связанные с патологией плодного яйца
  - II. Кровотечения во время родов – в 1 и 2 периодах родов;
  - III. Кровотечения в последовом и раннем послеродовом периодах:
    - 1. Гипо-атонические маточные кровотечения
    - 2. Задержка в полости матки частей последа
    - 3. Разрывы мягких тканей родовых путей
    - 4. Врожденные и приобретенные нарушения системы гемостаза.
  - 2. Кровотечения при беременности, не связанные с патологией плодного яйца
- Причинами кровотечений при беременности, не связанные с патологией плодного яйца могут быть:
- Эктопия шейки матки
  - Полипы цервикального канала
  - Рак шейки матки
  - Варикозное расширение вен влагалища и наружных половых органов
  - Травмы влагалища

# КРОВОТЕЧЕНИЙ ПРИ БЕРЕМЕННОСТИ, НЕ СВЯЗАННЫЕ С ПАТОЛОГИЕЙ ПЛОДНОГО ЯЙЦА

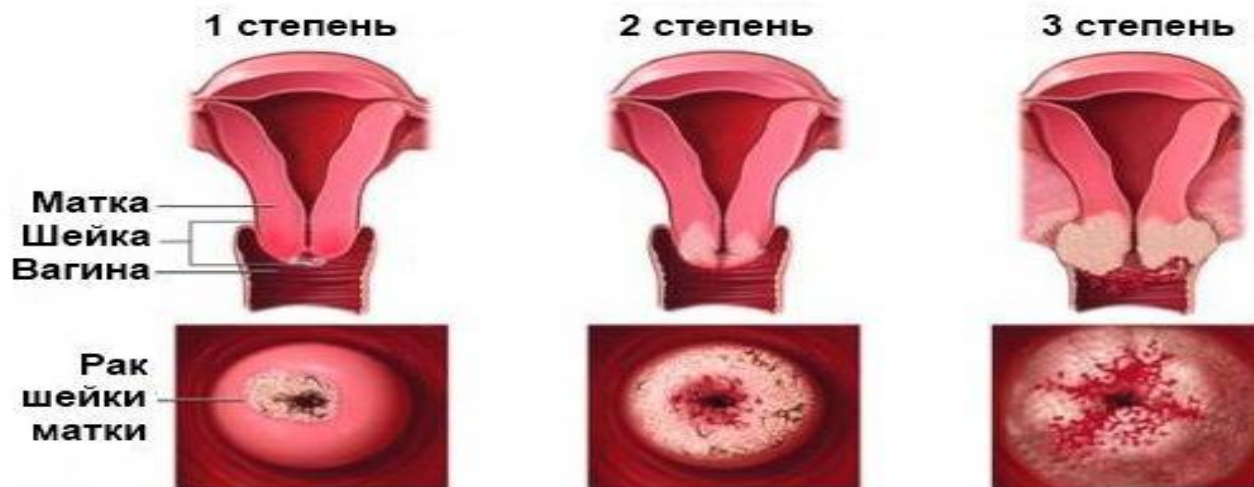- Эктопия шейки матки довольно часто встречается во время беременности. Кровянистые выделения при этом, как правило, контактные, незначительные, не сопровождаются болями. При ведении таких больных основной задачей является исключение рака шейки матки, для чего применяется обследование с помощью зеркал, кольпоскопия, цитологическое исследование мазков из цервикального канала. Этот комплекс исследований на течении беременности не отражается. Эктопии специфической природы (гонорея, трихомониаз, сифилис) подлежат соответствующему лечению.






- Полипы цервикального канала бывают одиночными и множественными, различных размеров, с ножкой, располагающейся у края наружного зева или уходящей глубоко в цервикальный канал. Клинически полипы проявляются в виде контактных кровянистых выделений. Диагноз устанавливается при осмотре с помощью зеркал. При кровоточащем полипе необходима госпитализация. Полипы, как правило, требуют хирургического лечения – полипэктомии путем осторожного откручивания с обязательным гистологическим исследованием. Выскабливание цервикального канала не производится

- При раке шейки матки, обнаруженном в первой половине беременности, требуется госпитализация беременной в онкологический стационар. Производство искусственного аборта категорически противопоказано. В этих случаях осуществляют радикальную операцию – расширенную экстирпацию беременной матки. При обнаружении рака шейки матки в поздние сроки беременности показано родоразрешение в сроках близких к доношенному (34-36 недель) путем операции кесарево сечение. Дальнейшая тактика ведения определяется в онкологическом стационаре в зависимости от степени распространения рака шейки матки



A 3D anatomical illustration of a blood vessel, likely a vein, shown in a cross-section. The vessel wall is depicted with a textured, layered appearance. A significant portion of the vessel has ruptured, with a large amount of bright red blood splashing outwards. The background is a gradient of red and orange, suggesting a medical or biological context. The text is overlaid on the left side of the image.

■ Кровотечение при варикозном расширении вен влагалища и наружных половых органов чаще всего возникают в связи с механической (разрывы слизистой оболочки влагалища при падении, дорожно-транспортном происшествии и т.д.) или химической травмой (ожоги химическими, лекарственными веществами). Источник кровотечения устанавливают при осмотре и восстанавливают нарушенную целостность тканей. При повреждении венозных сплетений кровотечения бывают обильными. Иногда приходится перевязывать вены, если кровотечение не удастся остановить обкалывающими швами

# КРОВОТЕЧЕНИЯ ПРИ БЕРЕМЕННОСТИ, СВЯЗАННЫЕ С ПАТОЛОГИЕЙ ПЛОДНОГО ЯЙЦА

- Причинами кровотечений при беременности, связанные с патологией плодного яйца
  - могут быть:
  - Эктопическая беременность
  - Самопроизвольный выкидыш
  - Шеечная беременность
  - Пузырный занос
  - Предлежание плаценты
  - Преждевременная отслойка нормально расположенной плаценты
- Внематочная беременность является основной причиной внутреннего кровотечения у женщин детородного возраста. При этом заболевании имплантация оплодотворенной яйцеклетки наиболее часто происходит в маточной трубе – трубная беременность, встречается также яичниковая, брюшная. В зависимости от анатомического отдела трубы, в котором развивается плодное яйцо, принято различать истмическую, ампулярную и интерстициальную трубную беременность.
- 


# САМОПРОИЗВОЛЬНЫЙ АБОРТ

- Наиболее частой причиной кровотечения из половых путей является самопроизвольный аборт. Угрожающий самопроизвольный аборт проявляется:
  - ноющими или схваткообразными болями внизу живота;
  - не сопровождающимися кровянистыми выделениями.

Матка при этом увеличена соответственно сроку беременности, шейка матки

полностью сформирована, цервикальный канал закрыт. Применение соответствующих консервативных мероприятий позволяет сохранить беременность.



A 3D anatomical illustration of a uterus, showing the fetus and placenta. The uterus is rendered in a semi-transparent, light grey color, revealing the fetus inside. The placenta is attached to the uterine wall. A large, dark red blood splatter is visible on the right side of the image, suggesting a medical emergency or a procedure. The background is a gradient of red and orange.

При начавшемся самопроизвольном аборте к схваткообразным болям присоединяются чаще незначительные кровянистые выделения, вызванные частичной отслойкой плодного яйца от стенки матки. Матка увеличена соответственно сроку беременности, шейка матки укорочена, наружный зев приоткрыт. Если отслойка произошла на небольшой площади, развитие плодного яйца может продолжаться и беременность сохраниться при проведении правильной терапии. Если выкидыш прогрессирует, то усиливаются схватки и кровотечение. Эту стадию называют абортом в ходу. Матка по величине может быть несколько уменьшена, шейка матки укорачивается, цервикальный канал свободно пропускает палец, за внутренним зевом определяется нижний полюс отслоившегося плодного яйца, иногда оно находится в канале шейки матки. Кровотечение при этом, как правило, обильное, нередко достигает угрожающей степени, нарушается гемодинамика. Такие больные нуждаются в срочной остановке кровотечения путем выскабливания слизистой оболочки полости матки и удаления плодного яйца.



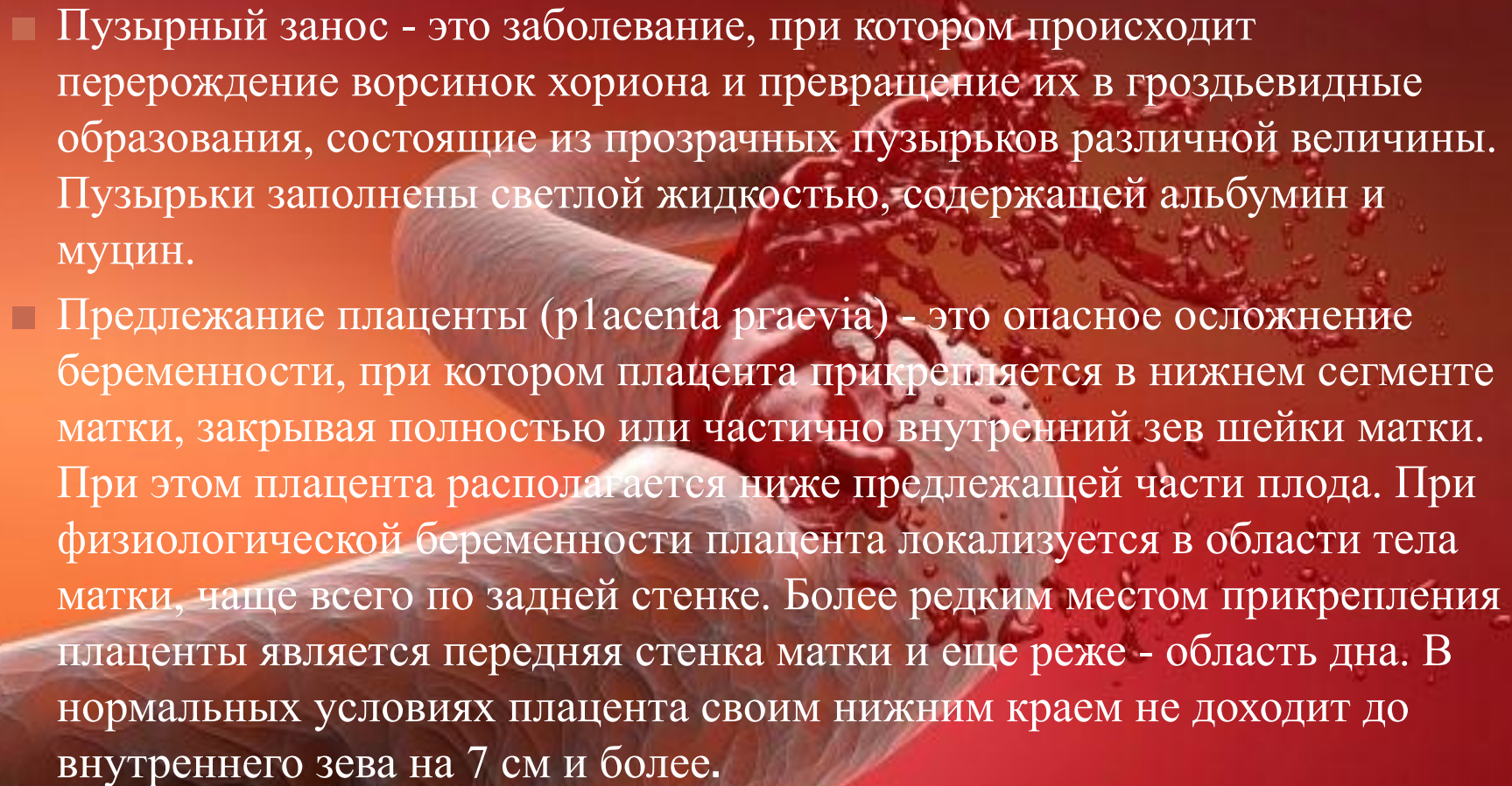
При неполном аборте из матки изгоняется не все плодное яйцо, а чаще эмбрион и часть оболочек. Оставшиеся части плодного яйца мешают сокращению матки, кровотечение продолжается и может быть очень сильным. Величина матки при этом меньше, чем срок беременности, шейка укорочена, шеечный канал приоткрыт. Лечение заключается в немедленном удалении остатков плодного яйца. Полный выкидыш при беременности раннего срока наблюдается редко. При этом происходит полное изгнание плодного яйца.

# ШЕЕЧНАЯ БЕРЕМЕННОСТЬ

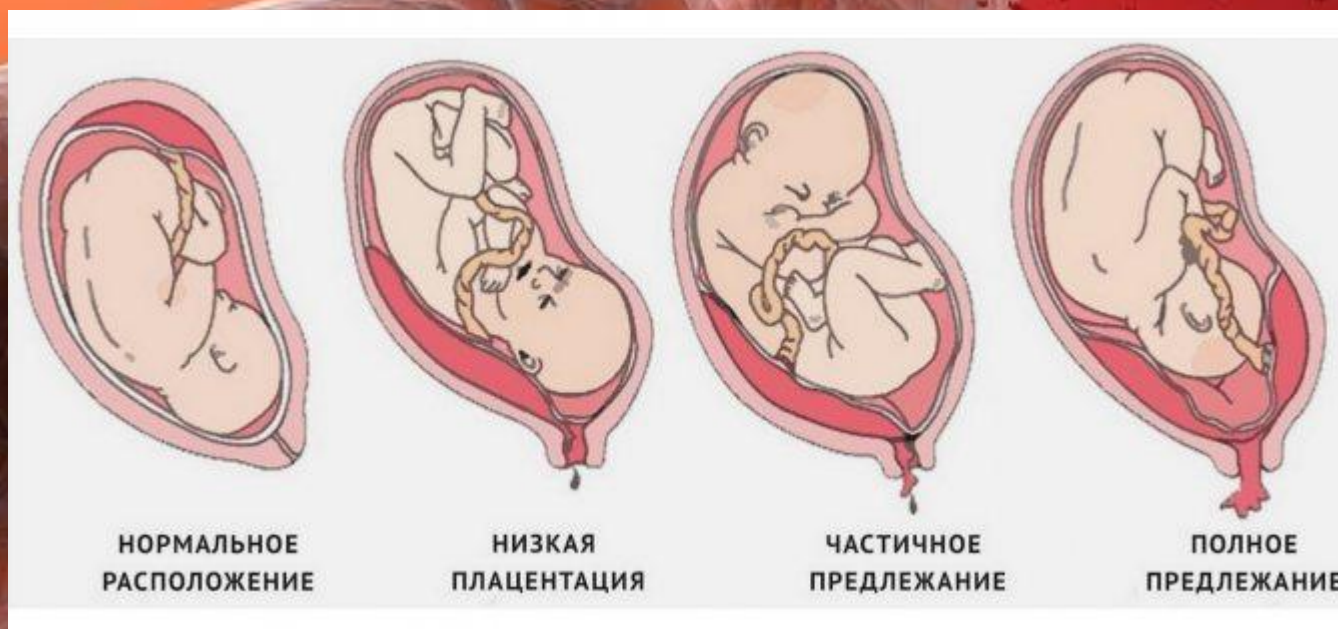- Шеечная беременность - редкая, но очень тяжелая патология. Характеризуется она тем, что плодное яйцо имплантируется и развивается в шеечном канале. Шейка матки в силу анатомических и функциональных особенностей не может служить плодместилищем. Прерывание шеечной беременности ведет к сильному кровотечению из сосудов шейки, поврежденных ворсинами хориона.

Причиной шеечной беременности может быть:

- неполноценность слизистой оболочки матки вследствие неоднократных выскабливаний;
- воспалительных изменения;
- снижение способности плодного яйца к инвазии.

- 
- An anatomical illustration of a placenta and umbilical cord. The placenta is shown in a cross-section, revealing its internal structure of lobes and blood vessels. The umbilical cord is shown as a thick, twisted structure. A large, dynamic splash of red blood is depicted in the upper right quadrant, suggesting a medical emergency or a specific condition. The background is a gradient of red and orange.
- Пузырный занос - это заболевание, при котором происходит перерождение ворсинок хориона и превращение их в гроздьевидные образования, состоящие из прозрачных пузырьков различной величины. Пузырьки заполнены светлой жидкостью, содержащей альбумин и муцин.
  - Предлежание плаценты (placenta praevia) - это опасное осложнение беременности, при котором плацента прикрепляется в нижнем сегменте матки, закрывая полностью или частично внутренний зев шейки матки. При этом плацента располагается ниже предлежащей части плода. При физиологической беременности плацента локализуется в области тела матки, чаще всего по задней стенке. Более редким местом прикрепления плаценты является передняя стенка матки и еще реже - область дна. В нормальных условиях плацента своим нижним краем не доходит до внутреннего зева на 7 см и более.

- Существует классификация предлежания плаценты во время беременности и во время родов. Во время беременности различают:
- полное предлежание - плацента полностью перекрывает внутренний зев;
- неполное (частичное) предлежание – внутренний зев перекрыт частично или плацента нижним краем доходит до него;



# ВАРИАНТЫ ПРЕДЛЕЖАНИЯ ПЛАЦЕНТЫ



При этом выделяли:

- центральное предлежание плаценты (*placenta praevia totalis s. centralis*) – внутренний зев перекрыт плацентой, плодные оболочки в пределах зева неопределяются;
- боковое предлежание плаценты (*placenta praevia lateralis*) – часть плаценты предлежит в пределах внутреннего зева и рядом с ней находятся плодные оболочки.
- краевое предлежание плаценты (*placenta praevia marginalis*) – нижний край плаценты расположен у края внутреннего зева, в области зева находятся лишь плодные оболочки.

# АЛГОРИТМ ОБСЛЕДОВАНИЯ БЕРЕМЕННЫХ, ПОСТУПАЮЩИХ В СТАЦИОНАР С КРОВЯНЫМИ ВЫДЕЛЕНИЯМИ:

- 1. Наружное акушерское обследование
- 2. Выслушивание сердечных тонов плода.
- 3. Осмотр наружных половых органов, определение характера и величины кровяных выделений при поступлении в стационар;
- 4. УЗИ при поступлении (при массивной кровопотере в операционной для подтверждения диагноза);
- 5. Осмотр шейки матки и влагалища только в зеркалах;
- 6. Влагалищное исследование (по показаниям и только в развернутой операционной);
- 7. Определение величины кровопотери
- 8. Оценка состояния и контроль жизненно важных функций организма;
- 9. Клинико-лабораторное обследование с целью выявления нарушений системе гемостаза.
- 10. Адекватная инфузионная терапия.

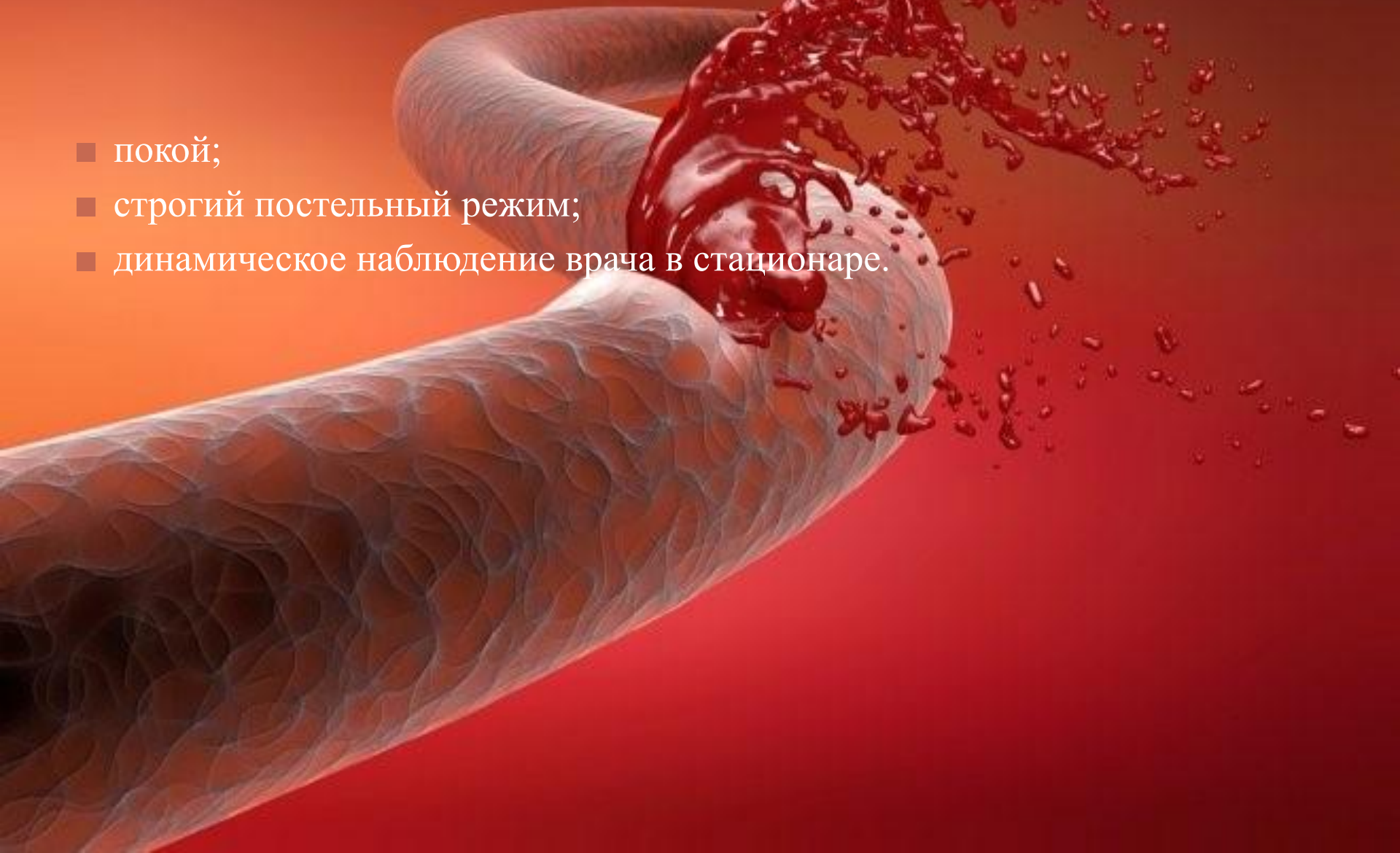# ДИАГНОСТИКА КРОВОТЕЧЕНИЙ ВО ВРЕМЯ БЕРЕМЕННОСТИ

- **Анализ анамнеза заболевания и жалоб** — когда (как давно) появились кровянистые выделения из половых путей, их цвет, количество, что предшествовало их возникновению, с чем женщина связывает возникновение этих симптомов).
- **Анализ акушерско-гинекологического анамнеза** (перенесенные гинекологические заболевания, оперативные вмешательства, беременности, роды, их особенности, исходы, особенности течения данной беременности).
- **Наружный гинекологический осмотр** – с помощью рук и пальпации врач определяется форму матки, напряженность ее мышечного слоя, расположение и размеры плода.
- **Осмотр шейки матки в зеркалах** — врач с помощью влагалищного зеркала осматривает шейку матки на наличие доброкачественных или злокачественных образований, эктопии (нарушения строения слизистого слоя шейки матки), разрывов.
- **Ультразвуковое исследование (УЗИ) матки и плода** — метод позволяет определить расположение плаценты (детского места), обнаружить отслойку плаценты от стенки матки, определить ее площадь, расположение пуповины, целостность стенок матки.
- **Кардиотокография** (синхронная запись сердечных сокращений плода, его двигательной активности и мышечных сокращений матки) — метод, достоверно оценивающий состояние плода по изменениям показателей деятельности




# БЕРЕМЕННОЙ ЖЕНЩИНЕ ДОЛЖНЫ БЫТЬ ОБЕСПЕЧЕНЫ:

- покой;
- строгий постельный режим;
- динамическое наблюдение врача в стационаре.



# КОНСЕРВАТИВНОЕ ЛЕЧЕНИЕ ВНЕ ЗАВИСИМОСТИ ОТ ПЕРИОДА ВОЗНИКНОВЕНИЯ КРОВОТЕЧЕНИЯ ДОЛЖНО БЫТЬ НАПРАВЛЕНО НА:

- лечение основного заболевания, ставшего причиной кровотечения;
  - остановку кровотечения с помощью ингибиторов фибринолиза (препаратов, действующих на остановку естественного растворения сгустков крови);
  - борьбу с последствиями потери крови (внутривенное введение водных и коллоидных растворов для повышения артериального давления
- 
- A 3D medical illustration of a blood vessel, likely an artery, shown in a cross-section. The vessel is light-colored and has a textured, wavy surface. A significant portion of the vessel is ruptured, with a large amount of bright red blood splashing outwards. The background is a gradient of red and orange, suggesting a medical or biological context.

## ПРИ ВОЗНИКНОВЕНИИ КРОВОТЕЧЕНИЯ ПРИ НЕДОНОШЕННОМ СРОКЕ БЕРЕМЕННОСТИ И ХОРОШЕМ САМОЧУВСТВИИ ПЛОДА ДОЛЖНЫ ПРИМЕНЯТЬСЯ:

- токолитики (препараты, расслабляющие матку, магнезии сульфат);
- препараты, улучшающие реологические (текучие) свойства крови;
- ангиопротекторы (препараты, защищающие сосуды);
- общеукрепляющие препараты (стимулирующие синтез (производство) белков, стабилизирующие мембраны клеток (делающие клетки более устойчивыми к внешней среде));
- препараты, уменьшающие нервно-психическое возбуждение матери (настойки пустырника и валерианы).

# ПРИ КРОВОТЕЧЕНИИ ВО ВРЕМЯ ТРЕТЬЕГО ТРИМЕСТРА БЕРЕМЕННОСТИ И РОДОВ ОПЕРАТИВНОЕ РОДОРАЗРЕШЕНИЕ В ВИДЕ КЕСАРЕВА СЕЧЕНИЯ ПОКАЗАНО ПРИ:

- тяжелой степени тяжести состояния матери при преждевременной отслойке нормально расположенной плаценты (детское место отделяется от матки до рождения ребенка);
- предлежании плаценты (плацента располагается низко в полости матки и перекрывает внутренний зев (выход из полости матки));
- раке шейки матки (злокачественное новообразование шейки матки) при доношенном сроке;
- разрыве матки (нарушение целостности стенки матки).

A black and white photograph showing a close-up of a pregnant woman's belly. Two hands are gently touching the skin of the abdomen. The lighting is dramatic, highlighting the texture of the skin and the contours of the hands against a dark background.

**СПАСИБО ЗА ВНИМАНИЕ!**