

Федеральное государственное бюджетное образовательное
Учреждение высшего профессионального образования
« КРАСНОЯРСКИЙ ГОСУДАРСТВЕННЫЙ ПЕДАГОГИЧЕСКИЙ УНИВЕРСИТЕТ
им. В.П Астафьева»
Институт Социально-Гуманитарных технологий
КАФЕДРА КОРРЕКЦИОННОЙ ПЕДАГОГИКИ

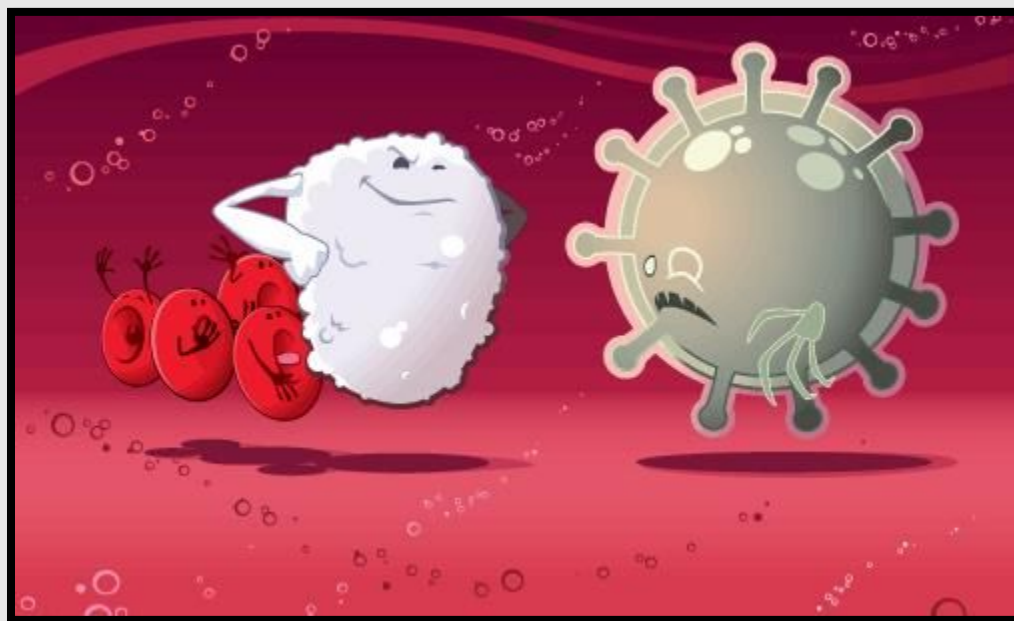
Аденоидит

Выполнила: студента 2 курса, 21 группы
Балышева Е.А.

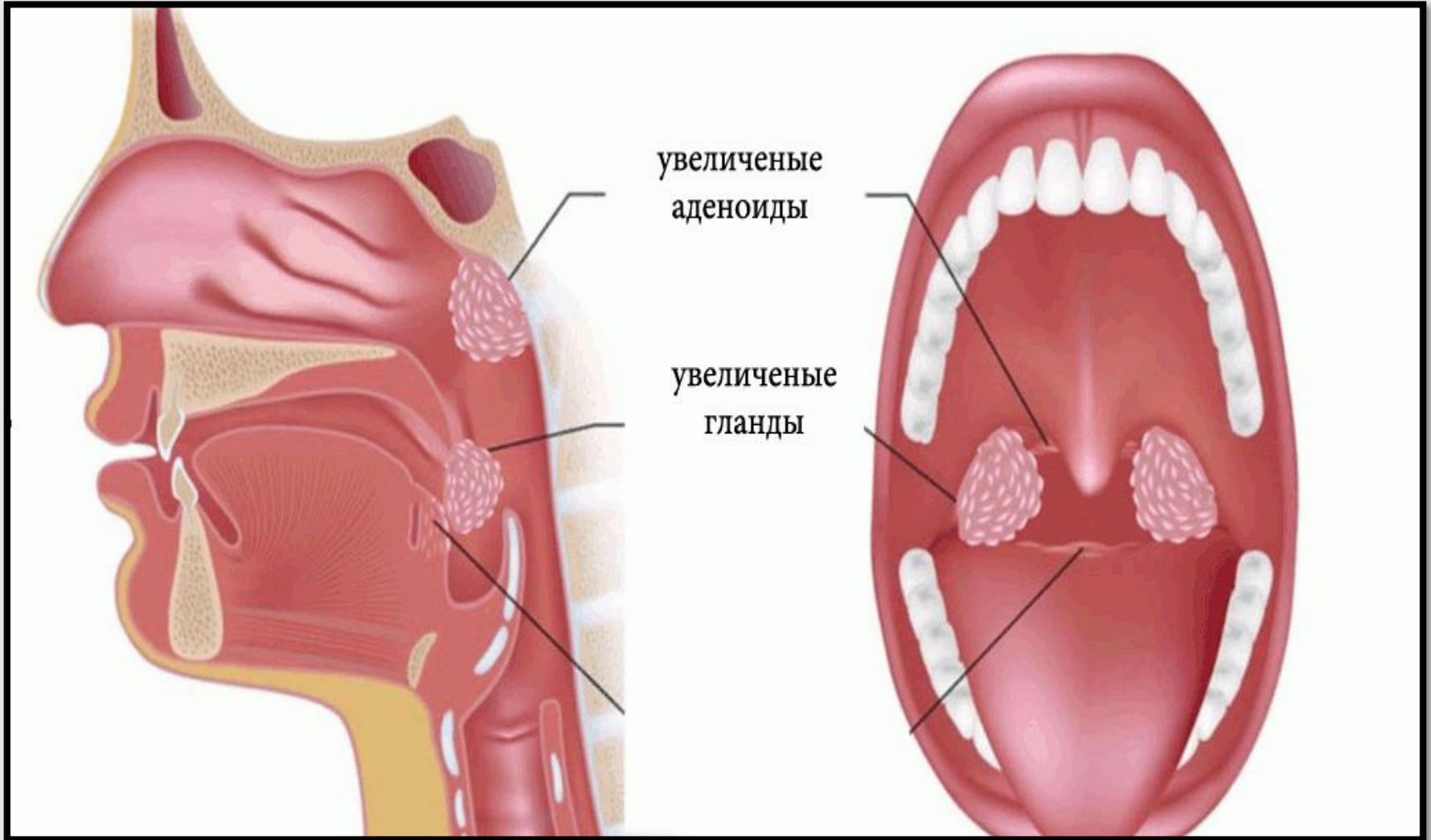
Проверила: доктор медицинских наук
Игнатова И.А.

Аденоиды – это лимфатические железы, расположенные в задней части горла, там, где соединяются носовой и ротовой проходы.

Все лимфатические железы, в том числе аденоиды, производят лимфоциты - белые кровяные клетки, которые борются с инфекциями. Аденоиды расположены так, что они фильтруют и, обычно, уничтожают любой вирус, который попадает к ним через нос.

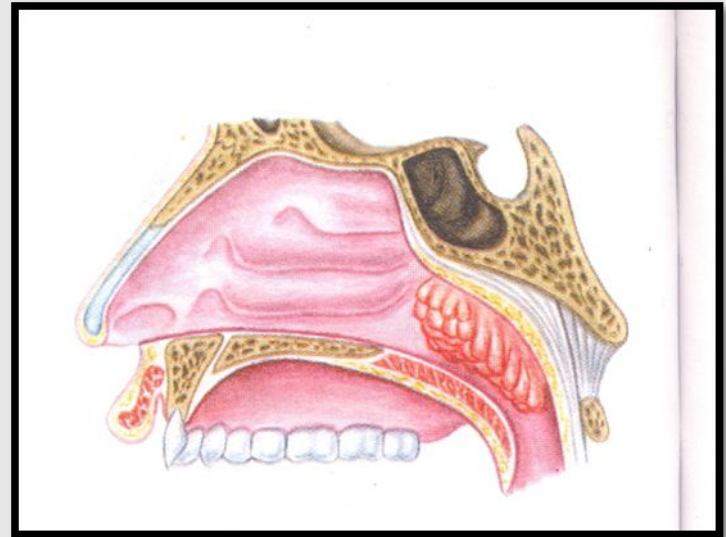
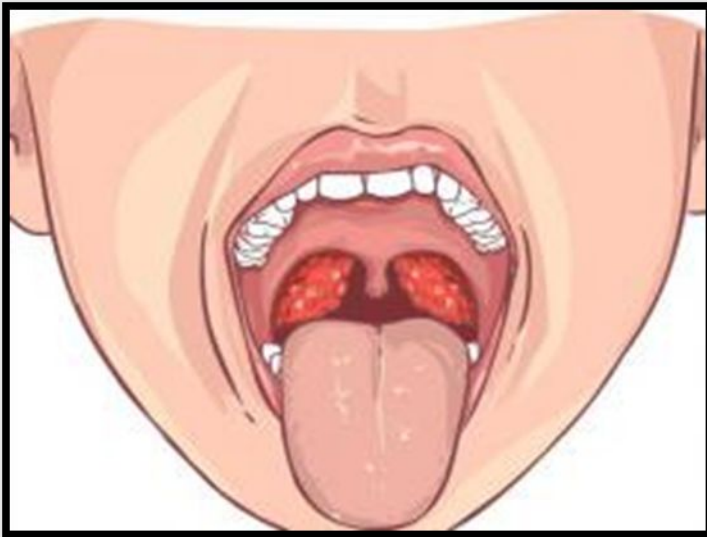


Патологическое разрастание (гипертрофия) аденоидов



Этиология:

У детей раннего возраста гипертрофию аденоидной ткани до определенного возраста можно отнести к физиологическому явлению, отражающему формирование защитной системы на пути проникновения микроорганизмов со струей воздуха в верхние дыхательные пути.



Этиология:

Предрасполагающими к гипертрофии аденоидной ткани факторами могут быть:

1. возрастная несовременность иммунологических процессов;
2. воспалительные заболевания глотки;
3. различные детские инфекционные заболевания и повышенная алергизация детского организма в связи с частыми острыми респираторно-вирусными заболеваниями (гемолитические стрептококки, стафилококки, гемофильная палочка, моракселла, пневмококки);
4. эндокринные нарушения;
5. гиповитаминозы;
6. аномалии конституции (диатез);
7. грибковая инвазия (заражение);
8. неблагоприятные социальные и бытовые условия;
9. радиационное и другие виды воздействия, снижающие реактивность организма.

Патогенез:

В патогенезе этого заболевания играет роль как возрастная незрелость евстахиевых труб, так и их закупорка гиперплазированной тканью глоточной миндалины, а также горизонтальное распространение инфекции, персистирующей в ткани аденоидов.

Лимфоцитарно-лимфобластная гиперплазия – следствие повторного усиления функциональной активности глоточной миндалины под влиянием часто повторяющихся местных воспалительных изменений при различных инфекционных заболеваниях, особенно протекающих на фоне аллергии и при несовершенстве иммунологических процессов у детей младшего возраста.

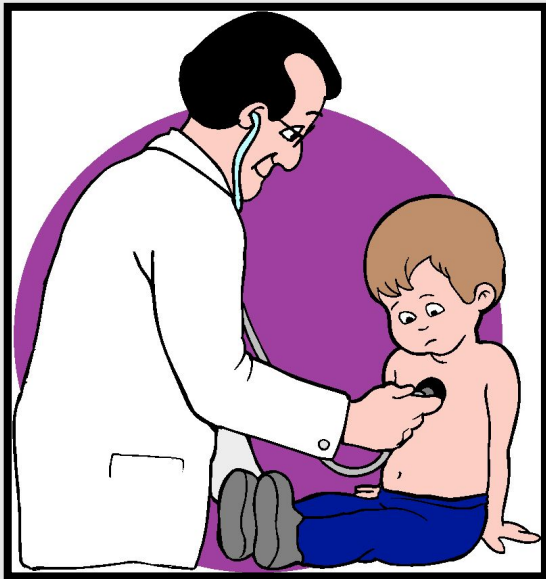


Степени развития:

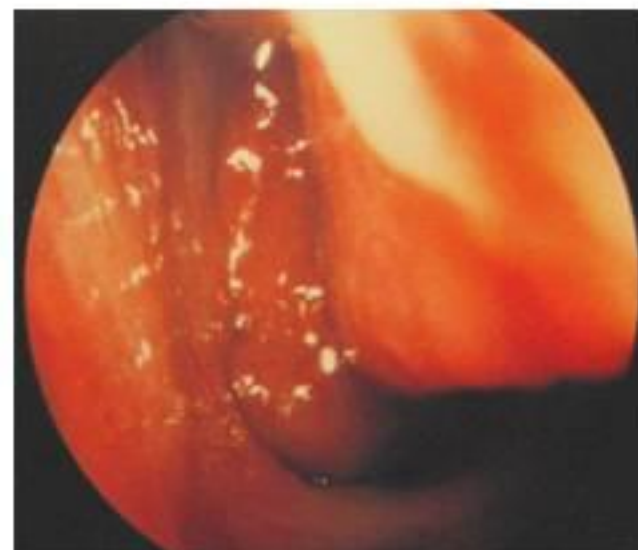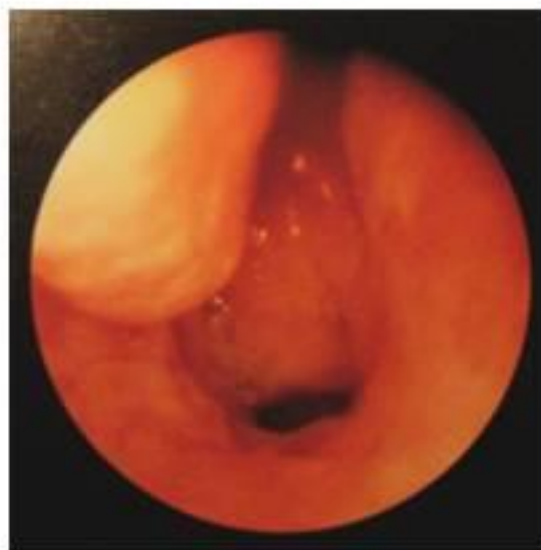
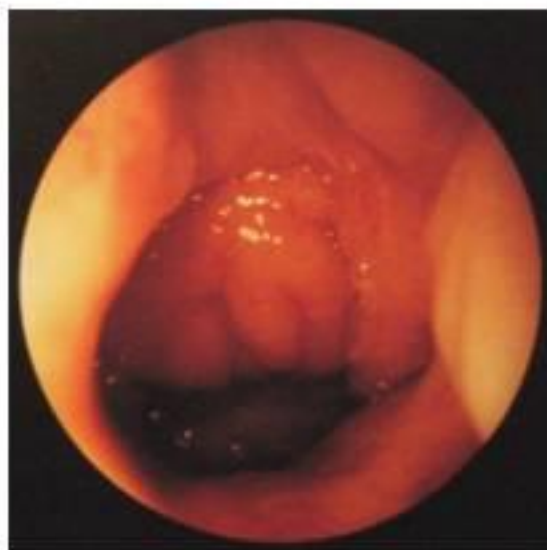1 степень. Разрастание глоточной миндалины приводит к закрытию ею только высоты носовых ходов либо верхней части сошника;

2 степень. За счет увеличения глоточной миндалины закрывается порядка $2/3$ от высоты носовых ходов либо $2/3$ сошника;

3 степень. Увеличение глоточной миндалины приводит к закрытию практически всего сошника.



Носоглоточная миндалина («аденоиды») при передней риноскопии

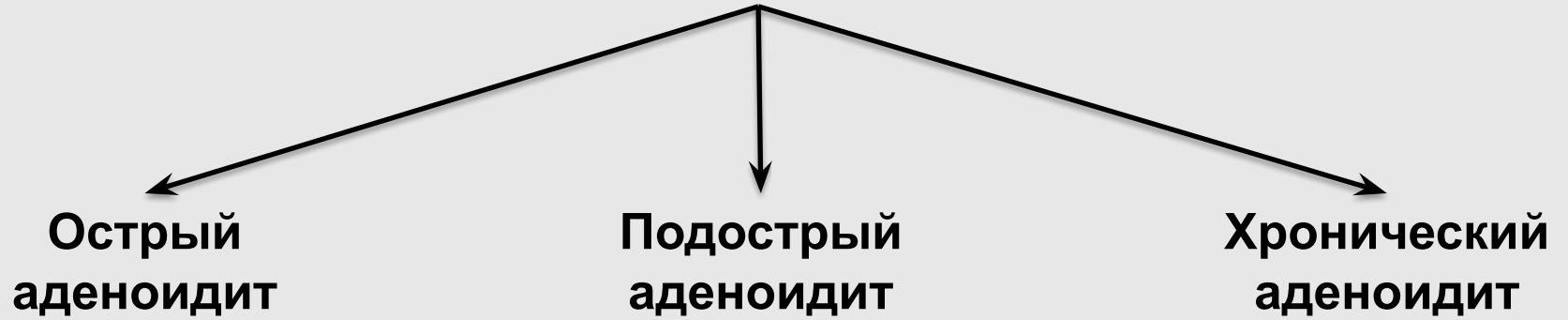

Нормальный размер

2-3 степень гипертрофии

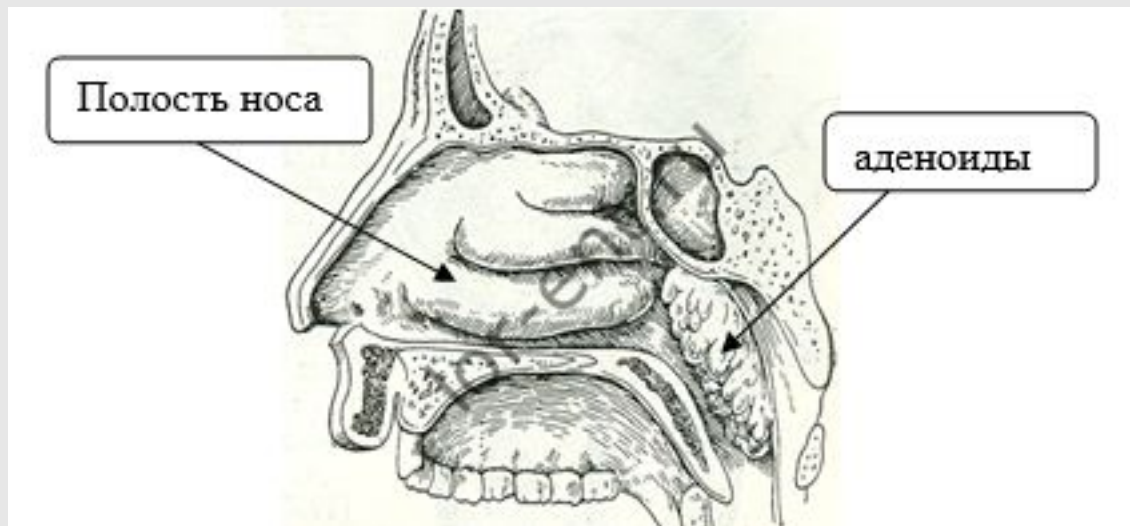
3 степень гипертрофии

Формы аденоидита



Острый аденоидит. Глоточная миндалина отечна, гиперемирована, на поверхности прослеживается гнойное отделяемое. Интоксикация умеренная, выражено затруднение носового дыхания.

Подострый аденоидит. Развитие подострой формы происходит, преимущественно, на фоне острой формы с характерной субфебрильной температурой (в некоторых случаях возможен ее более высокий подъем). Также отмечается гнойный насморк затяжного характера, шейный лимфаденит, в некоторых случаях рецидивирующий и консервативному лечению не поддающийся, кашель и острый средний отит.



Хронический аденоидит. Хроническая форма аденоидита становится следствием ранее перенесенной острой формы заболевания, при этом она нередко сочетается с увеличением, образующимся в глоточной миндалине.

Как правило, хронический аденоидит выражается в следующих проявлениях:

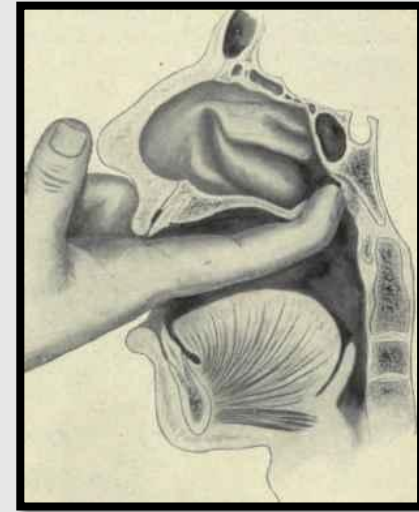
- Затрудненность носового дыхания;
- Насморк (постоянный катаральный, реже – насморк постоянный гнойный);
- Частые обострения заболевания, проявляющиеся в подъемах температуры в среднем до 38 градусов, а также в усилениях насморка и заложенности носа;

Достаточно часто параллельными заболеваниями возникают **средний гнойный отит** и **синусит**, а также воспаления в области нижних дыхательных путей либо обострения хронического типа заболеваний, связанных с ЛОР-органами.

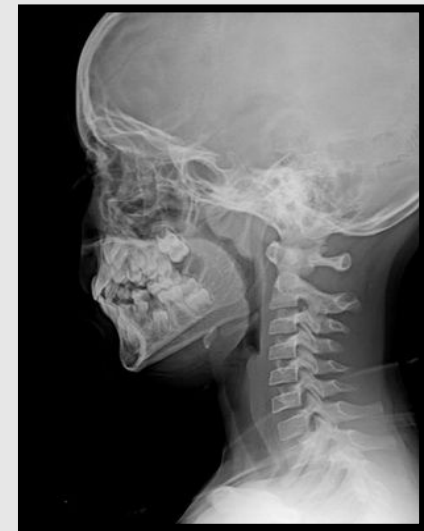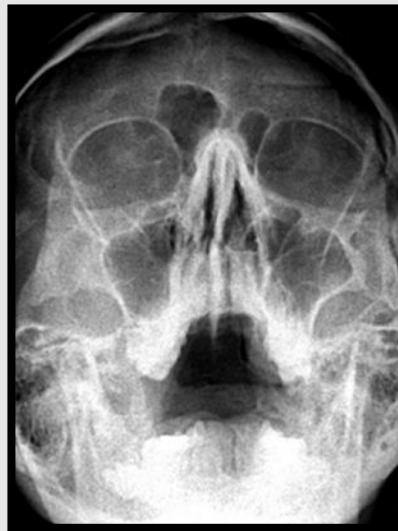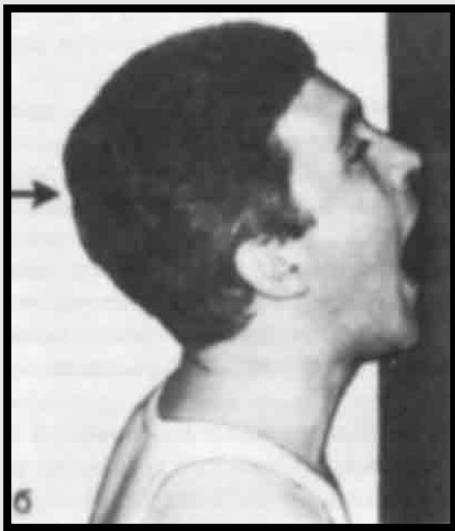
Диагностика

Во врачебной практике используется перечень инструментальных исследований и диагностических приемов, которые необходимо делать для подтверждения диагноза. А именно:

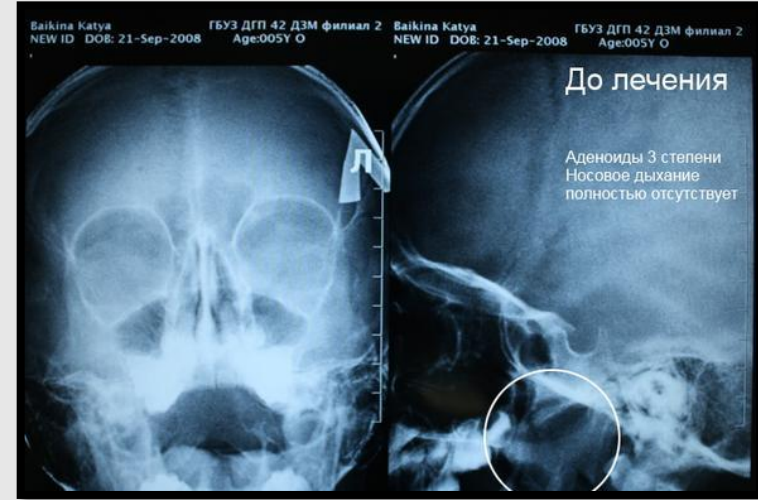
Пальцевое исследование носоглотки – методика с наименьшей информативностью визуализации, позволяет получить информацию об аденоидах на ощупь.



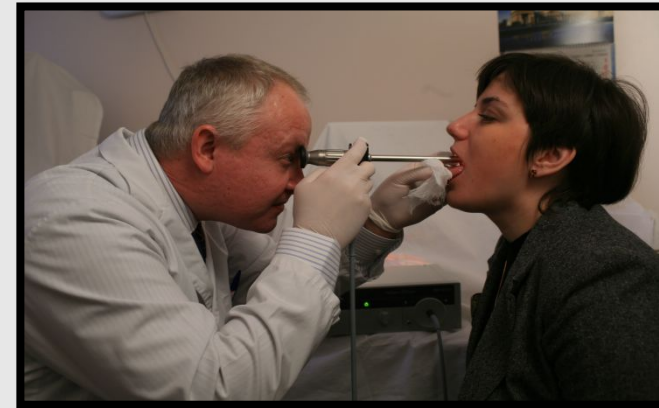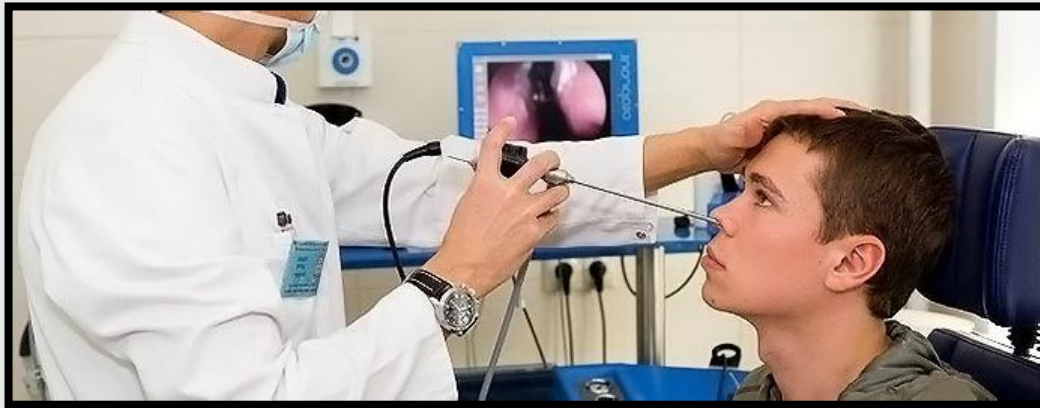Рентгенографическое исследование – методика дает больше информации, но детям делать нельзя из-за лучевой нагрузки.



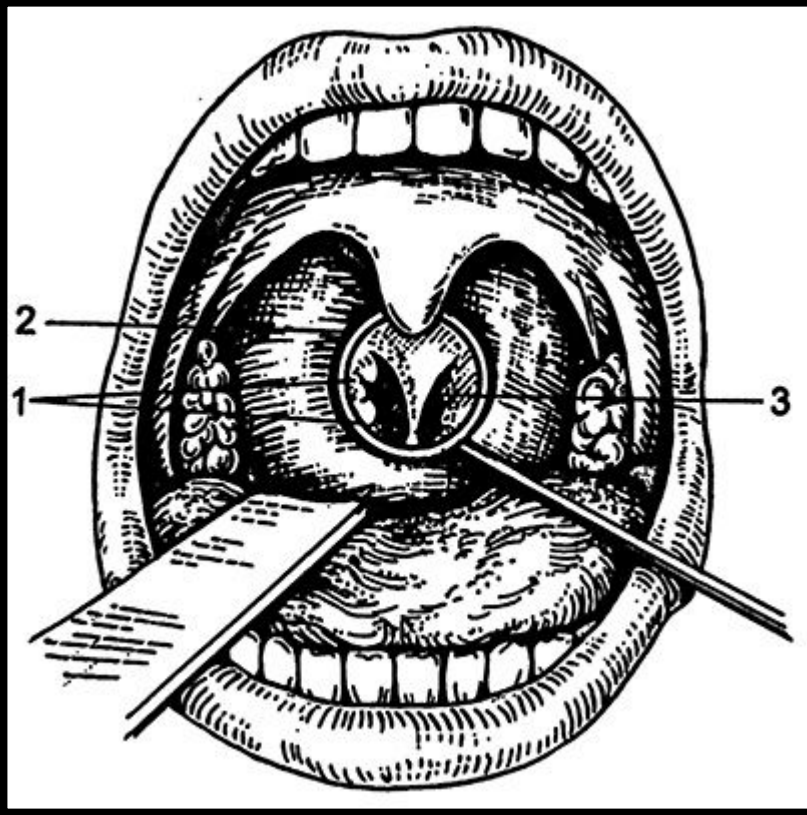
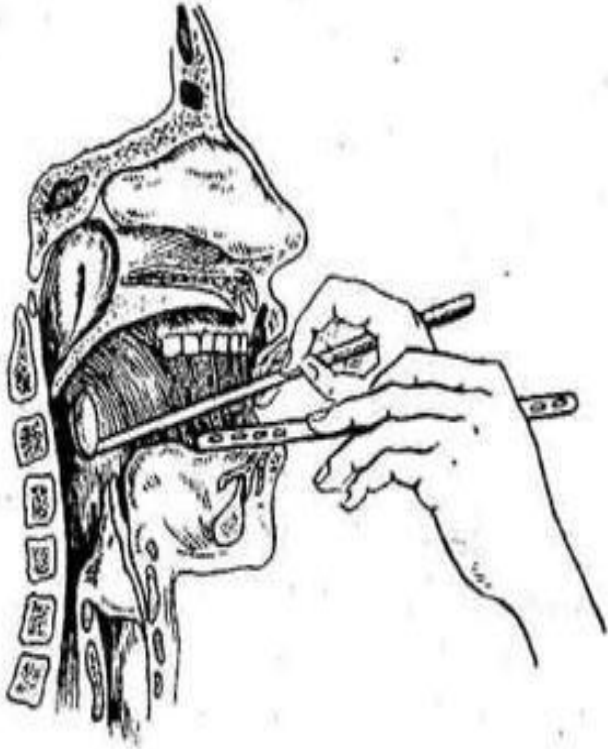
Компьютерная томография – методика с максимальной информативностью, но не всем доступна из-за своей дороговизны.



Эндоскопический метод – основная методика для распознавания аденоидов, имеет два варианта: «эндоскопическая риноскопия», выполняемая через нос; «эндоскопическая эпифарингоскопия» производится через полость рта.



Задняя риноскопия – частый метод, применяемый в отоларингологии – осмотр через рот в специальные зеркала.



Типичное выражение лица при аденоидах



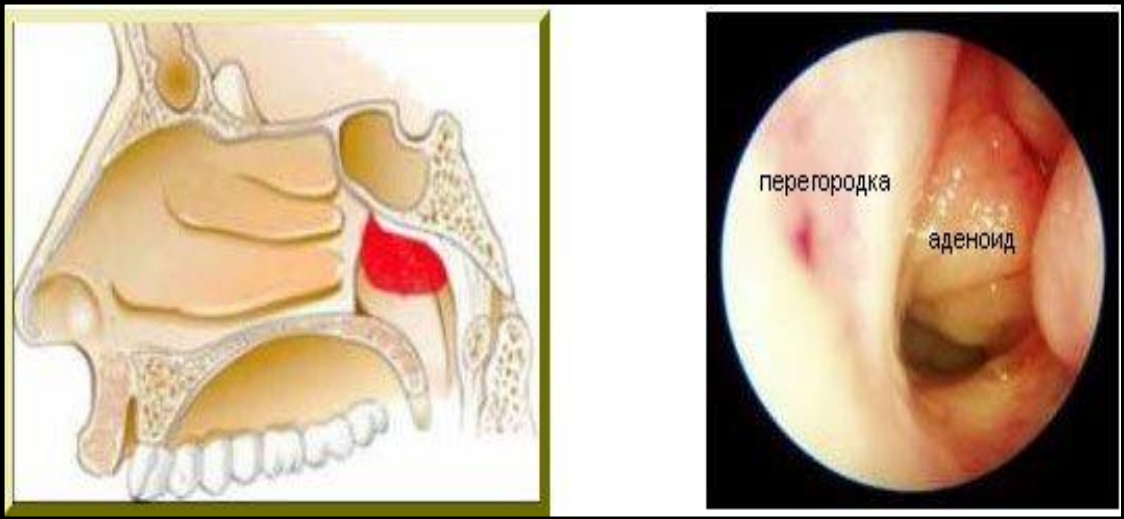
Дифференциальная диагностика

Аденоидные вегетации необходимо дифференцировать с ангиофибромой носоглотки, мозговой грыжей, антрохоанальным полипом.

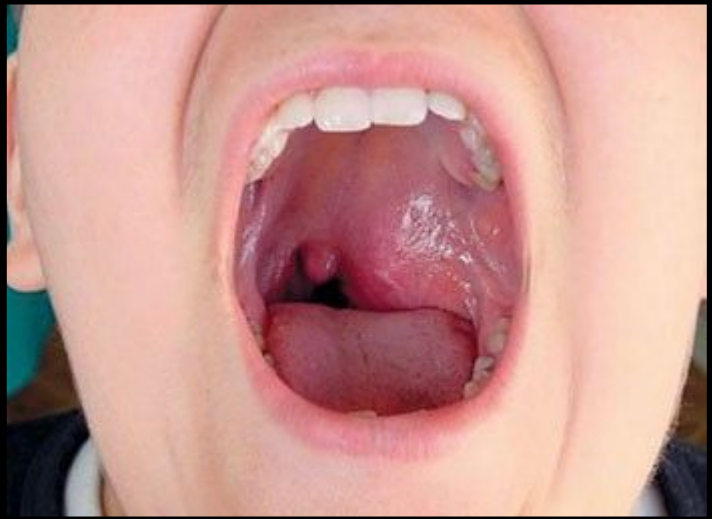

Ангиофиброма, в основном у мальчиков, отличается рецидивирующими кровотечениями в анамнезе, плотной консистенцией и выраженным сосудистым рисунком при задней риноскопии.

Аденоид



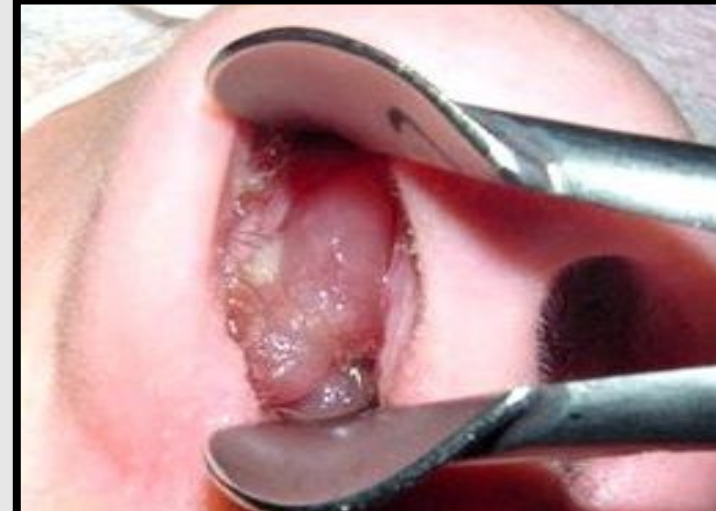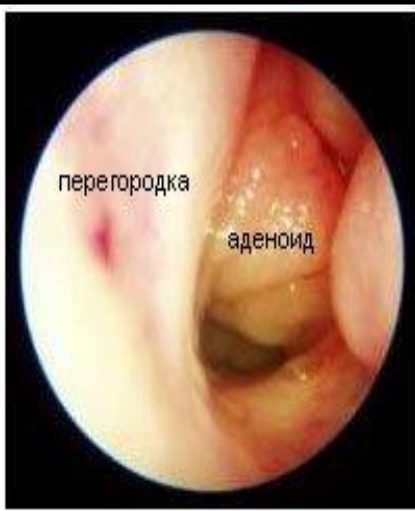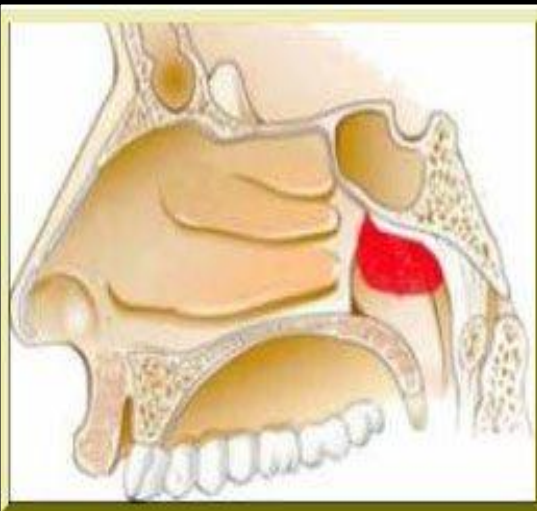
Ангиофиброма



Антрохоанальный полип исходит из верхнечелюстной или клиновидной пазух, имеет ножку, гладкую поверхность и бледно-розовый цвет, может баллотировать при форсированном дыхании или пальпации.

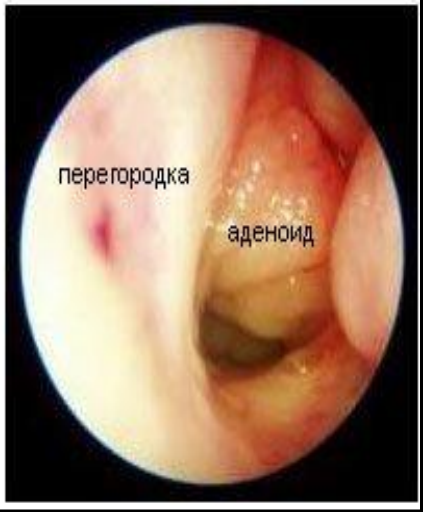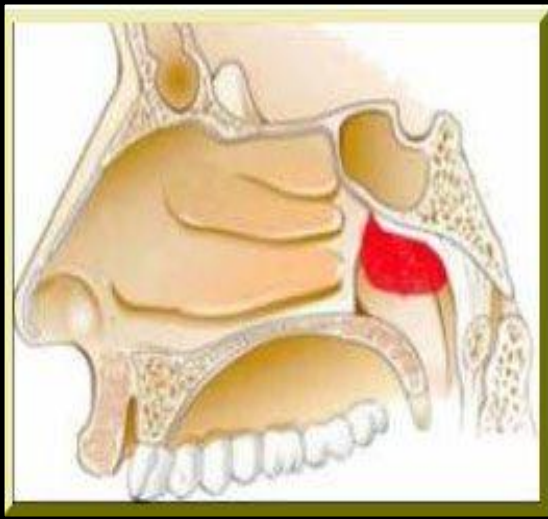
Аденоид

Антрохоанальный полип

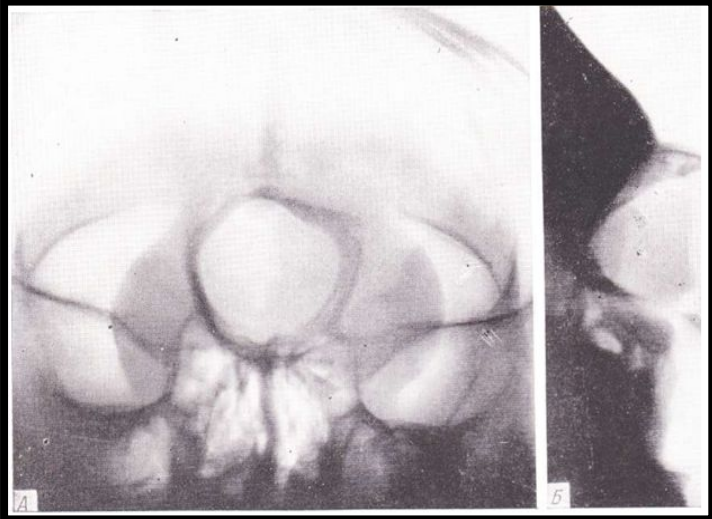


Мозговая грыжа исходит из свода носоглотки, имеет гладкую овальную поверхность, серовато-голубой цвет.

Аденоид



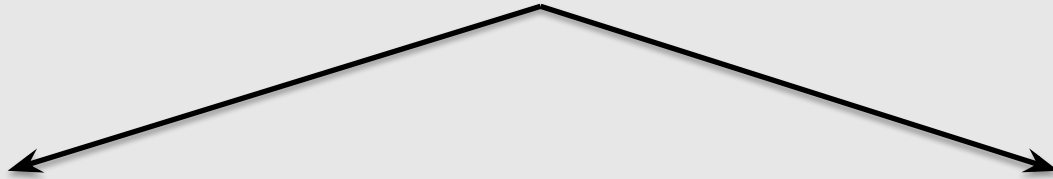
Мозговая грыжа



Лечение

Консервативное

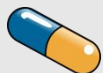Операционное



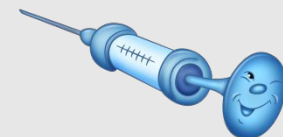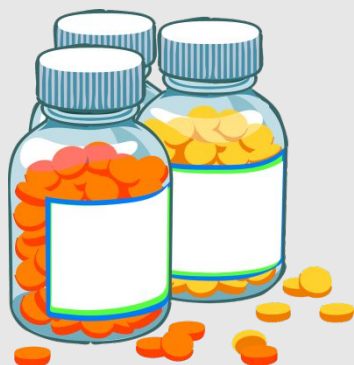Лечение зависит не только от степени гипертрофии миндалины, но и от клинических проявлений.

Гипертрофия аденоидов второй, третьей степени является показанием к операции - аденотомии; при разрастаниях I степени показана консервативная терапия.

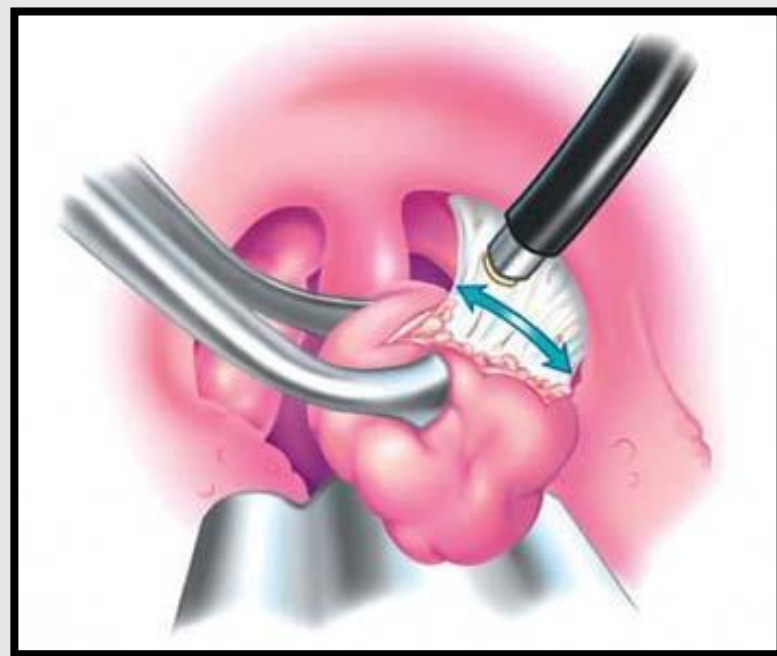
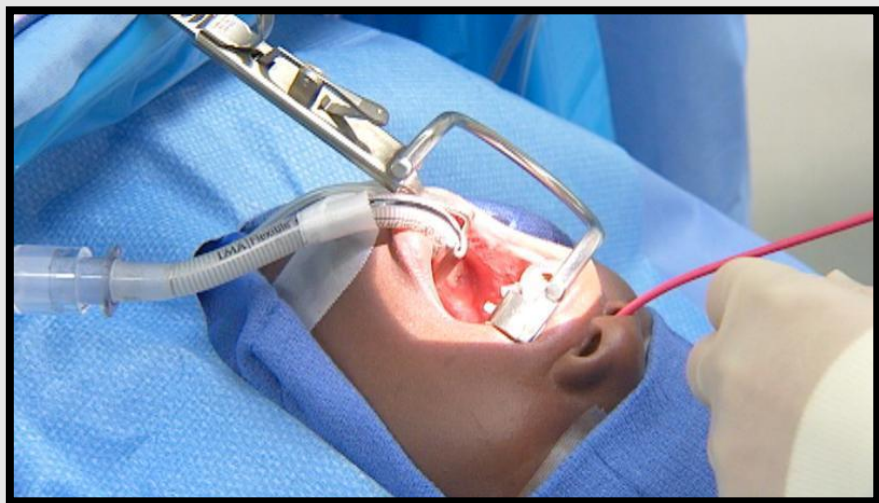
В некоторых случаях, даже при незначительном увеличении аденоидов, когда нет выраженного нарушения носового дыхания, но имеется нарушение проходимости слуховой трубы, частые отиты, понижение слуха, ребенку показано оперативное вмешательство - аденотомия.



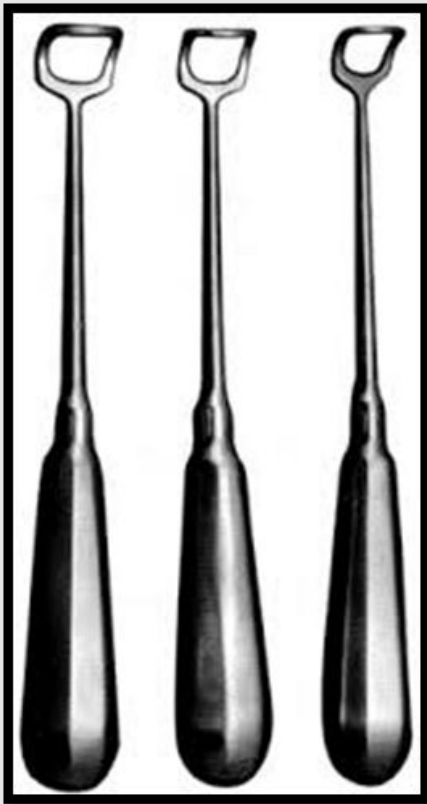
Консервативные методы включают антигистаминную терапию, гомеопатические средства местно: препараты, содержащие раствор серебра (колларгол, протаргол в нос), эуфорбиум - спрей в нос, лимфомиозот - по схеме, поливитамины, физиопроцедуры.



Хирургическое лечение - аденотомия, часто проводится как в стационаре, так и в амбулаторных условиях, с предварительным обследованием, включающим клинический анализ крови, время кровотечения и время свертываемости, анализ мочи, при показаниях - и другие анализы, осмотр педиатра (терапевта), санация полости рта.



Операция производится кольцевидным ножом - **аденотомом Бекмана** под аппликационной анестезией, а в некоторых случаях и под кратковременным наркозом.



Спасибо за внимание!