

Красноуфимский филиал ГБОУ СПО «СОМК»



Врожденные пороки развития

МДК 02.01 особенности оказания сестринской помощи детям

ВЫПОЛНИЛА: СУЛЕМЕНЕВА О.Д.,

ОБУЧАЮЩАЯСЯ 392 ГРУППЫ

СПЕЦИАЛЬНОСТЬ 34.02.01

СЕСТРИНСКОЕ ДЕЛО

РУКОВОДИТЕЛЬ: СЕРДИТОВА Г.А.

Определение



Пороки развития представляют собой стойкие морфологические изменения органа или организма в целом, выходящие за пределы вариаций нормы и возникающие внутриутробно в результате нарушения развития зародыша либо плода

Значимость ВП



Врожденные пороки (ВП) занимают одно из первых мест как в структуре детской заболеваемости и инвалидности, так и в перинатальной и ранней детской смертности

Различают ВП:



1. Сердечнососудистой системы
2. Костно-мышечной системы
3. Мочеполовой системы
4. Пищеварительной системы

Причины ВП



Эндогенные (внутренние) факторы

- изменения наследственных структур (мутации)
- «перезревание» половых клеток
- эндокринные заболевания
- влияние возраста родителей

Экзогенные (внешние) факторы

- Физические (ионизирующие излучения)
- Химические (фенолы лаков, красок; бензпирен при табакокурении; употребление алкоголя; антибиотики и др. тератогенные медикаменты)
- Биологические (вирус краснухи в организме матери, катаракта, сахарный диабет, фенилкетонурия, системная красная волчанка)

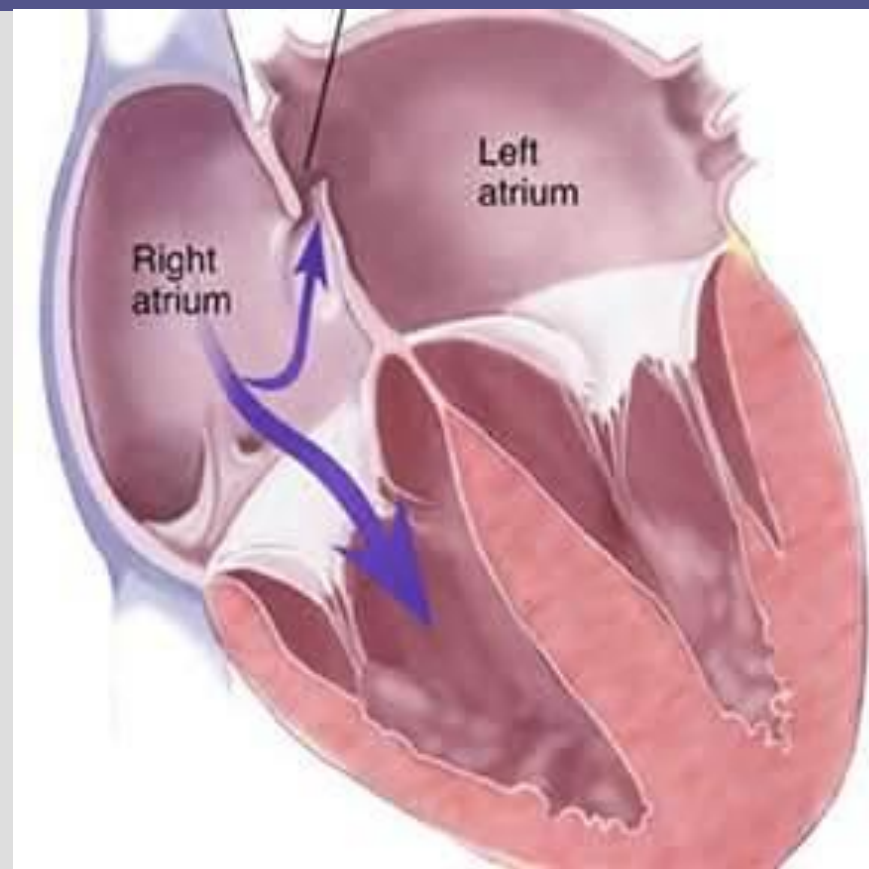
ВП СССР



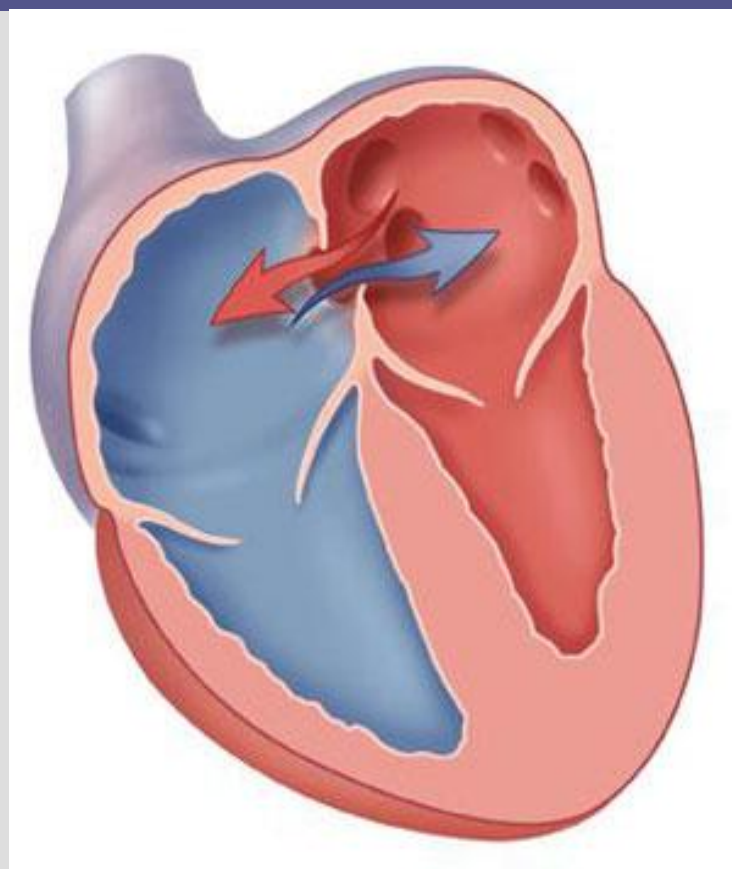
Дефекты межпредсердной перегородки



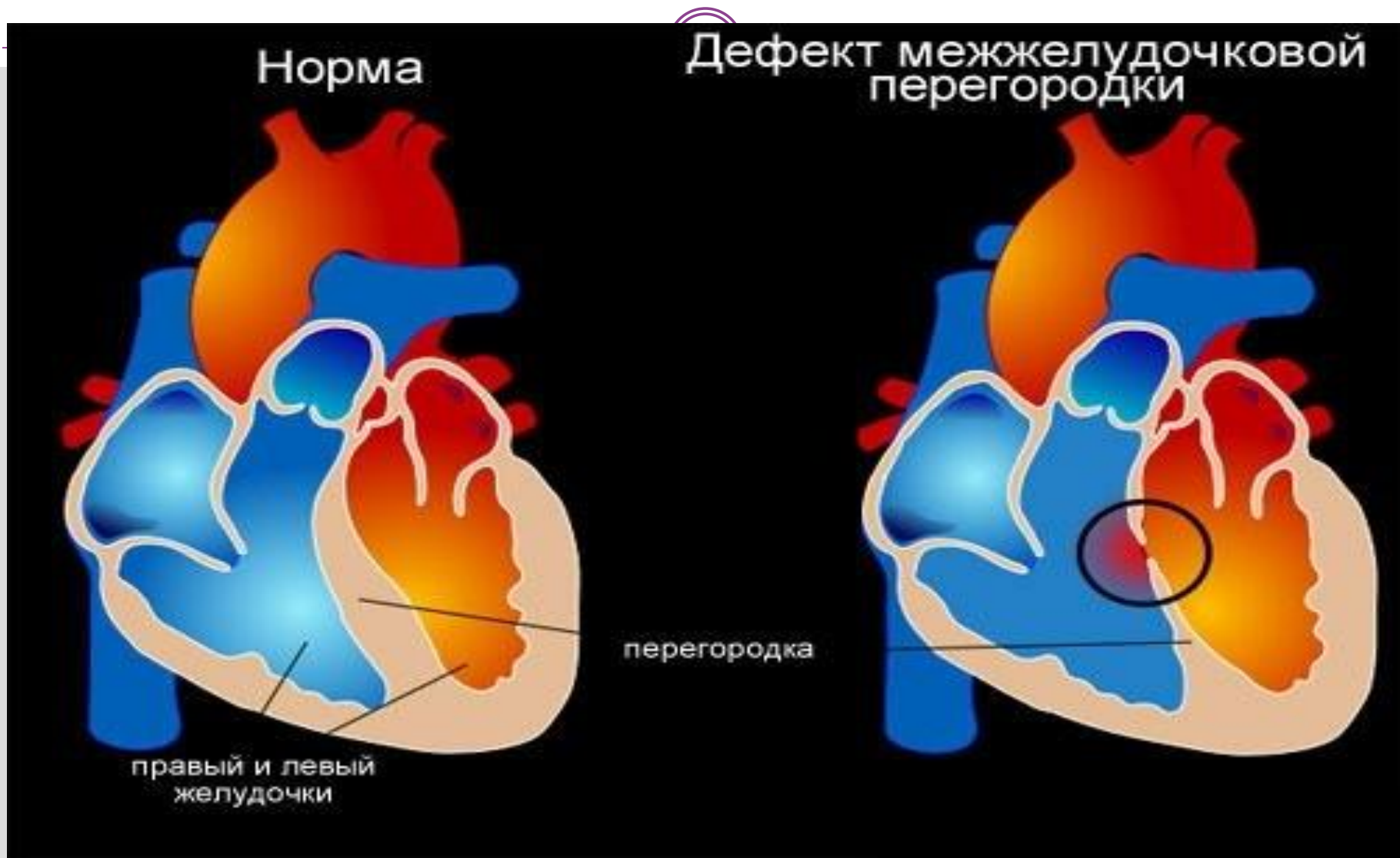
Норма



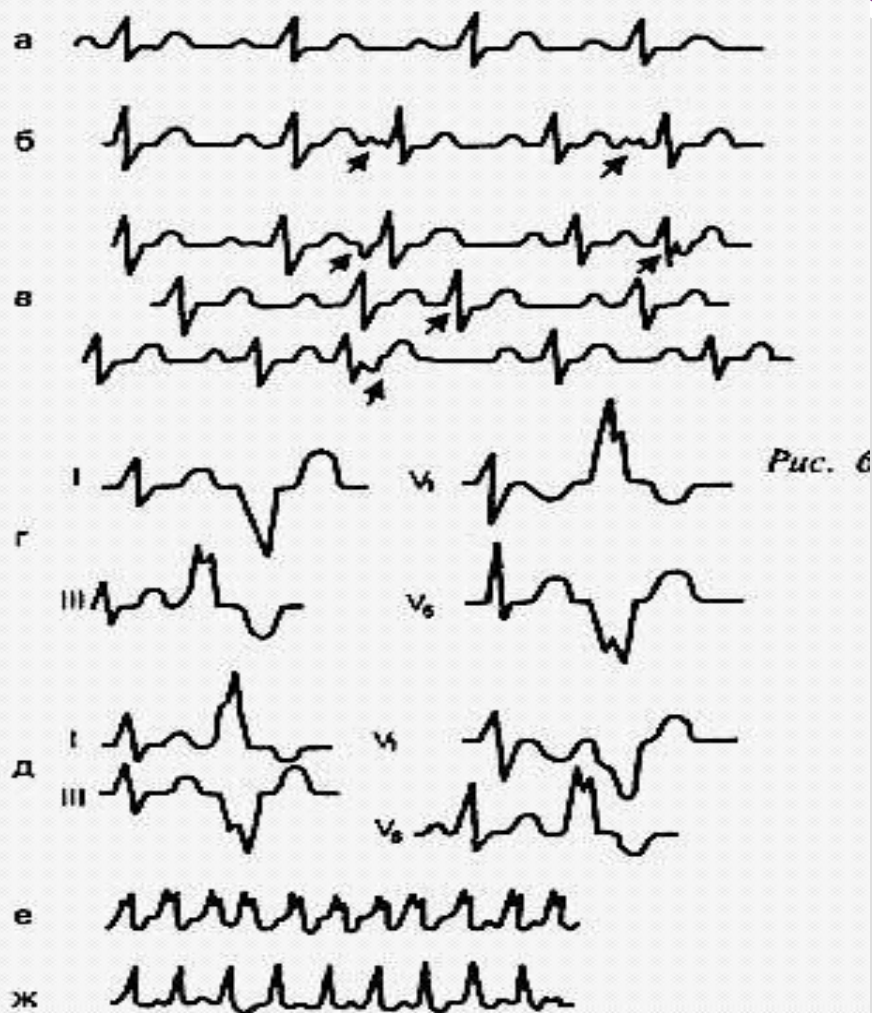
Порок



Дефекты межжелудочковой перегородки



Нарушения электрической проводимости

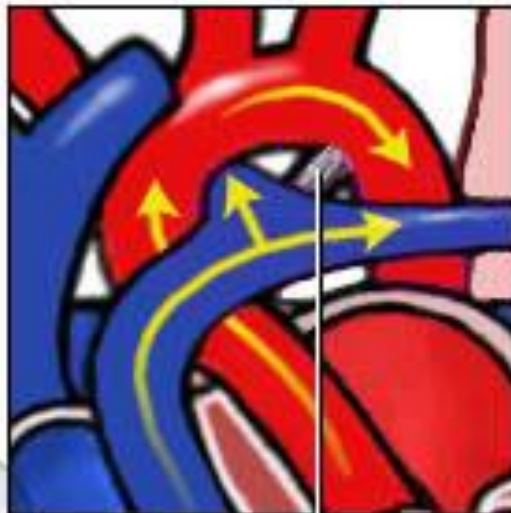


- а - синусовая аритмия;
- б - предсердная экстрасистола;
- в - экстрасистолы из области атриовентрикулярного соединения;
- г - левожелудочковая экстрасистола;
- д - правожелудочковая экстрасистола;
- е - желудочковая форма пароксизмальной тахикардии;
- ж - наджелудочковая форма пароксизмальной тахикардии

Открытый артериальный проток

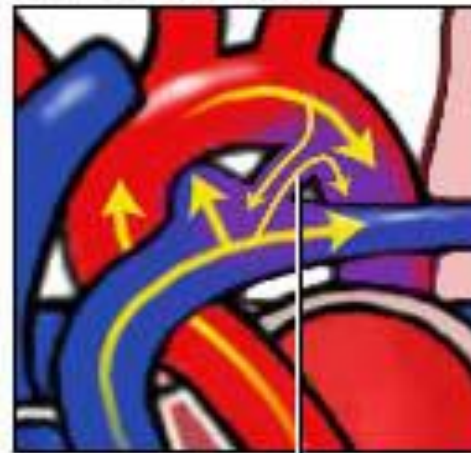


Нормальная циркуляция

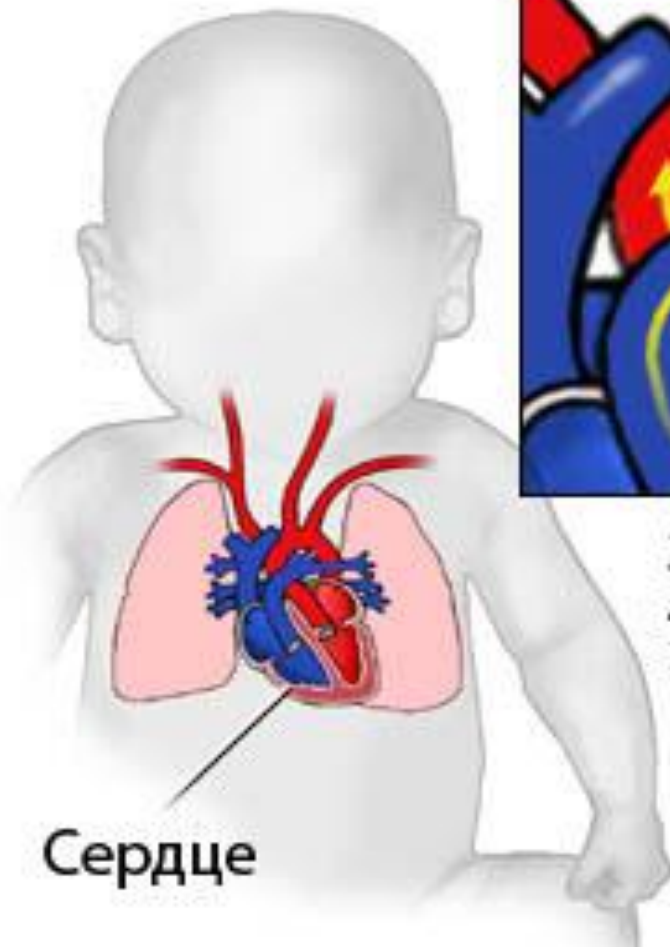


Закрытый
Артериальный
проток

Ненормальная
циркуляция



Открытый
артериальный
проток

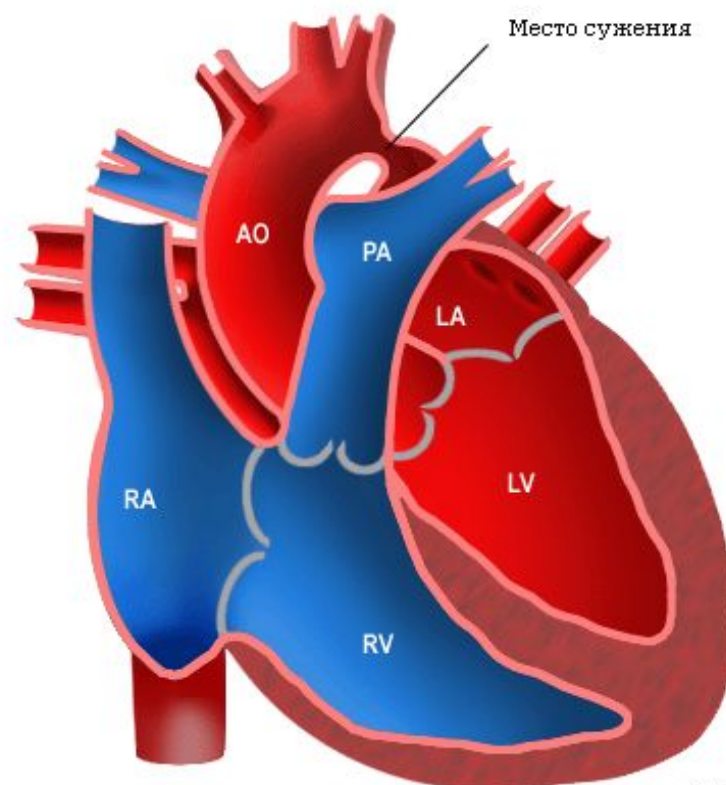


Сердце

Коарктация аорты

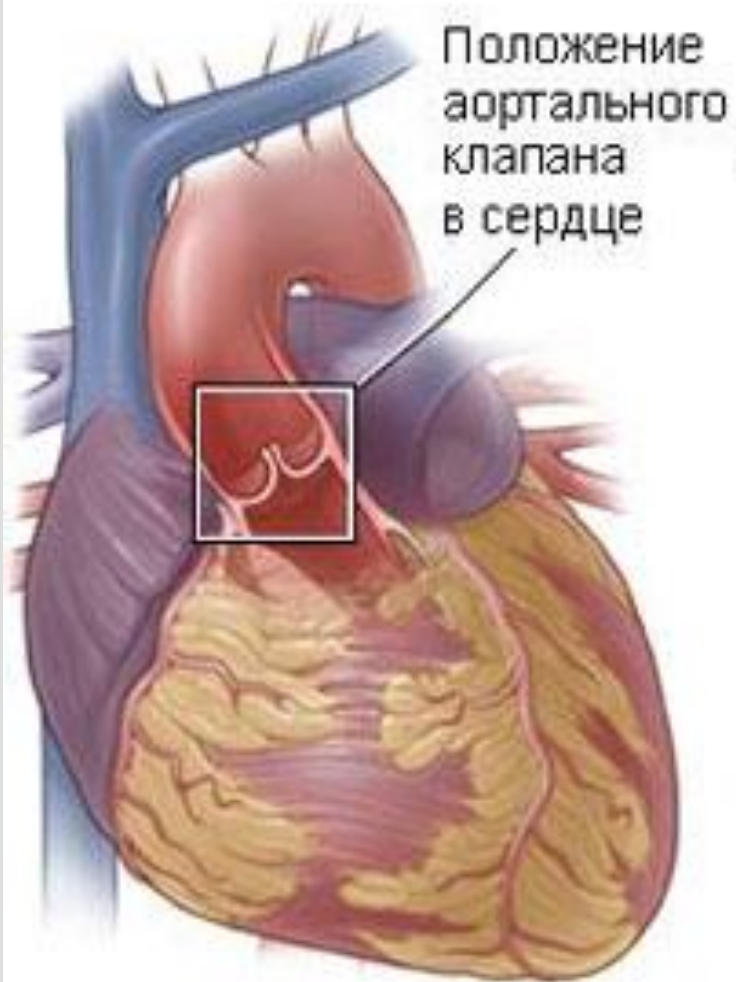

КОАРКТАЦИЯ АОРТЫ

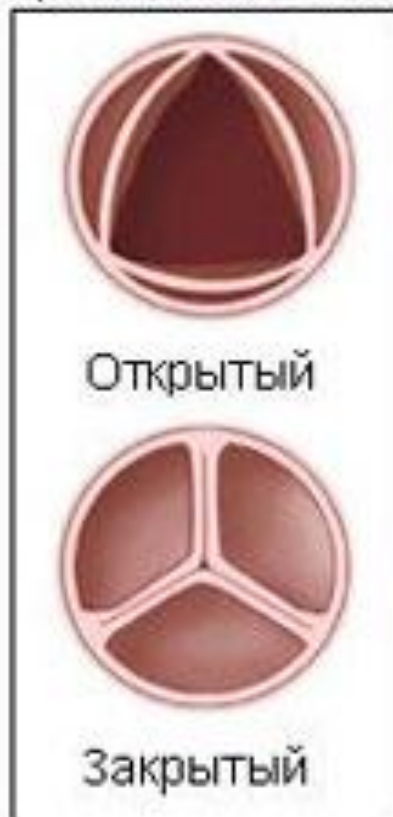

AO = аорта
PA = легочная арт.
LA = левое предс.
RA = правое предс.
LV = левый жел.
RV = правый жел.

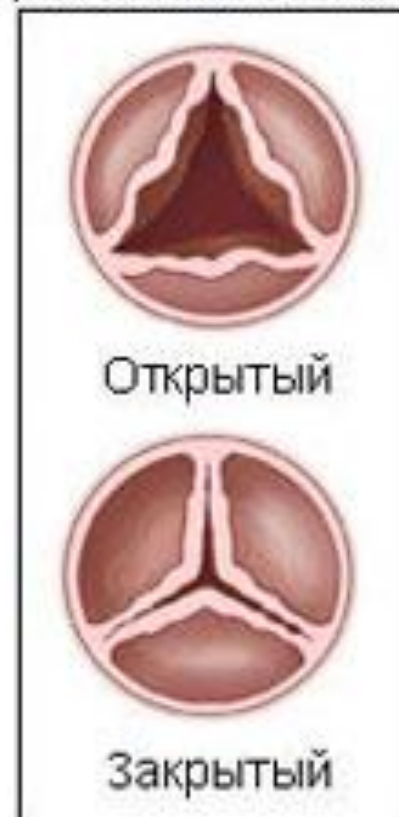Стеноз аорты



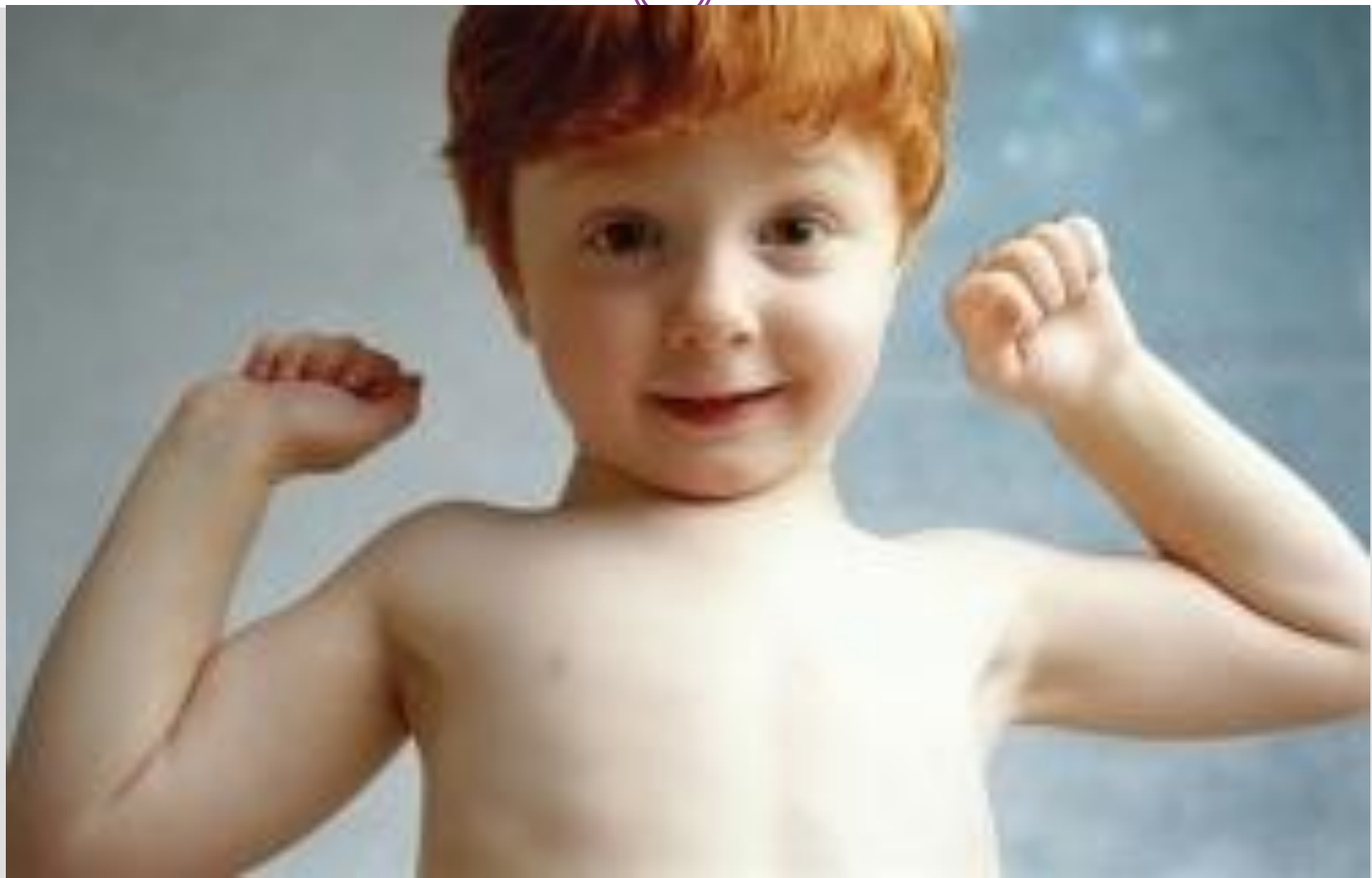Нормальный аортальный клапан



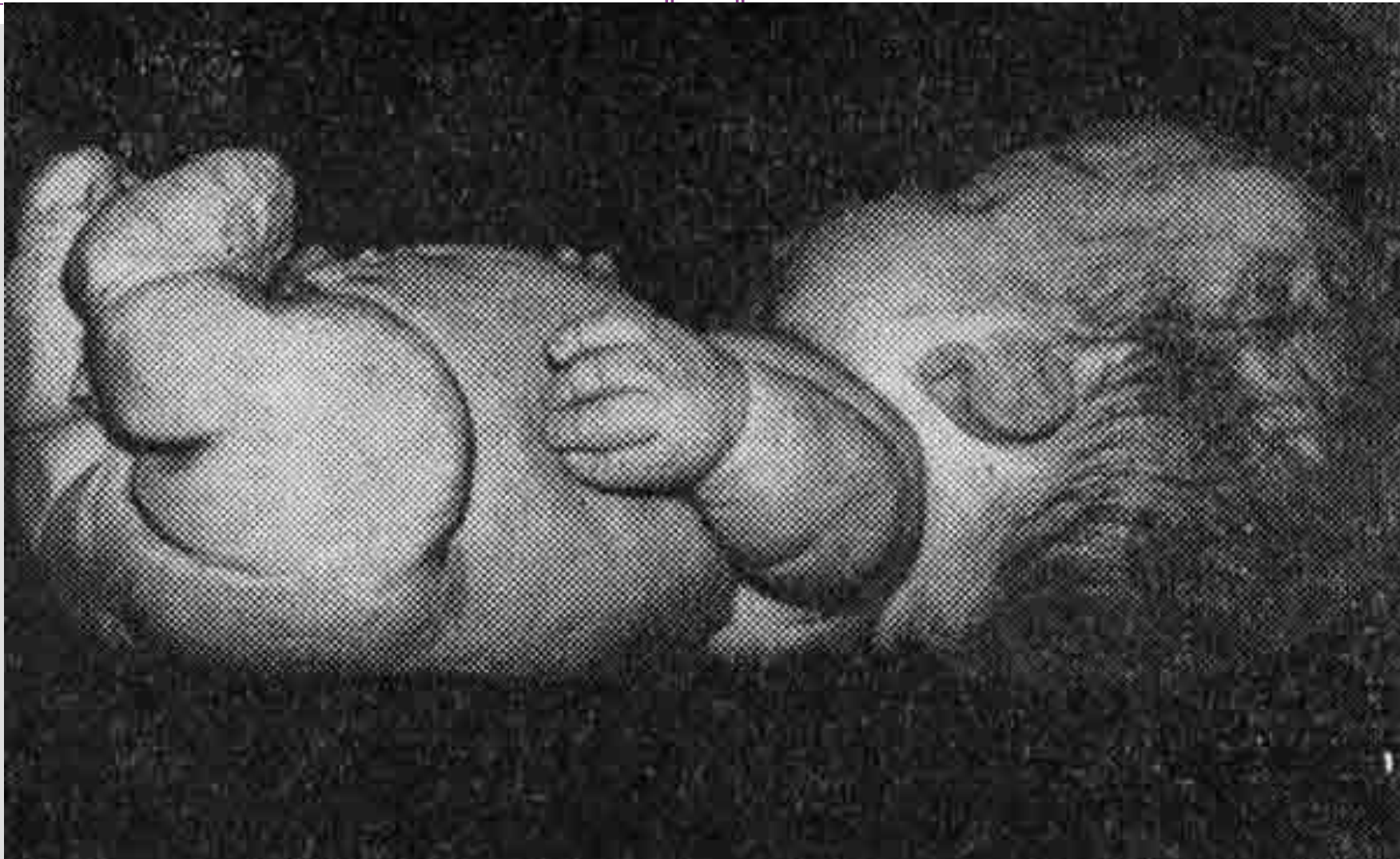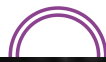Аортальный клапан, пораженный стенозом



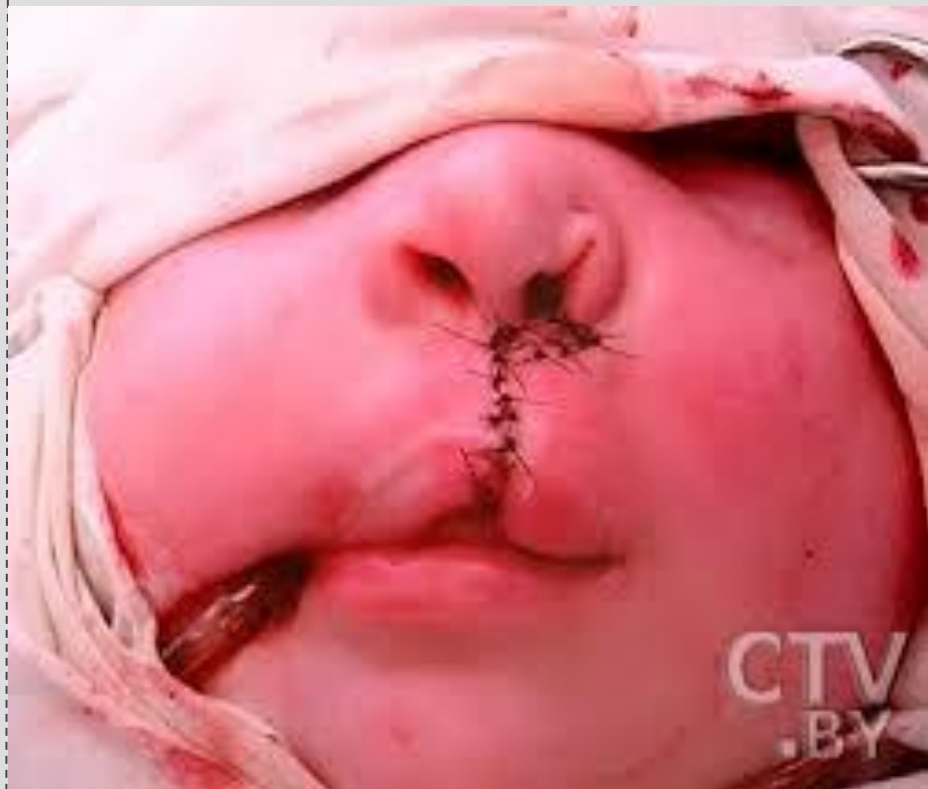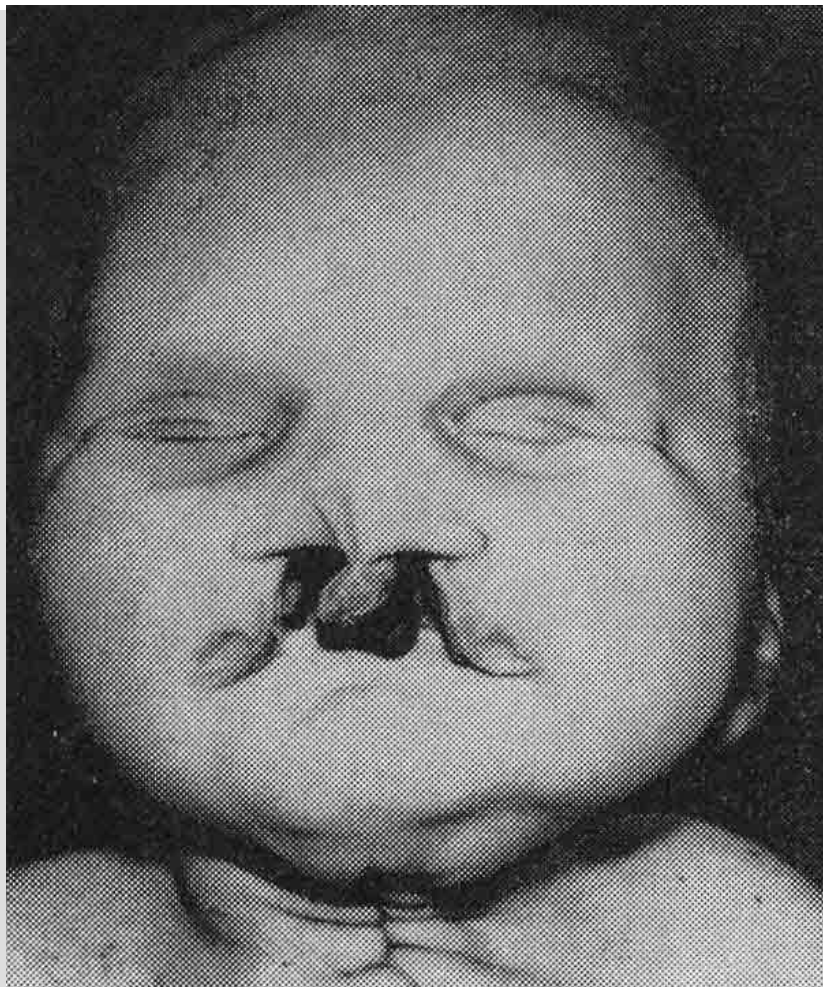
ВП костно-мышечной системы



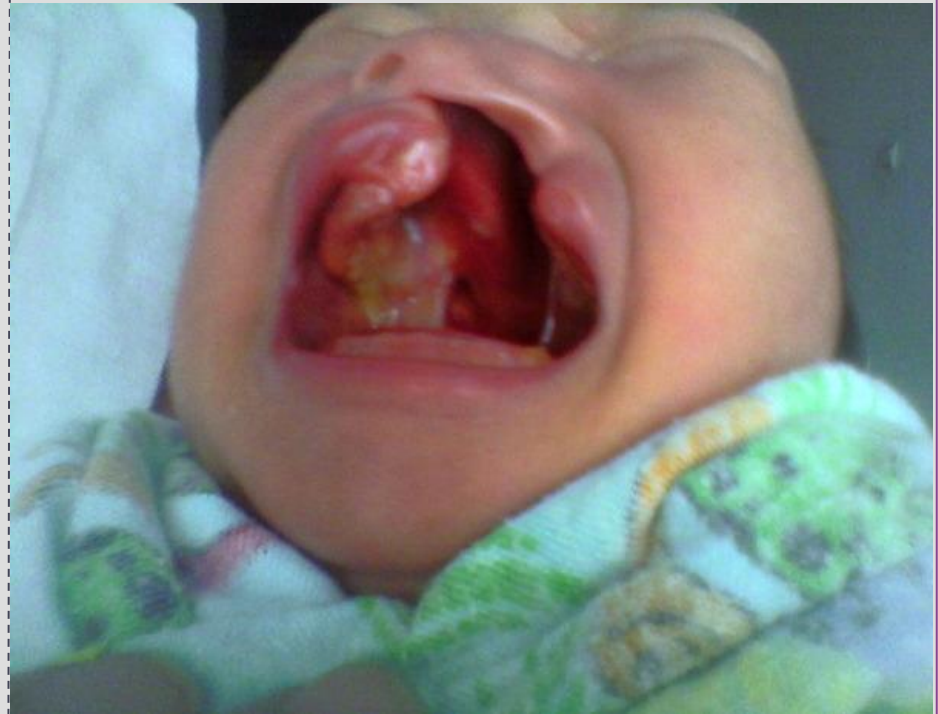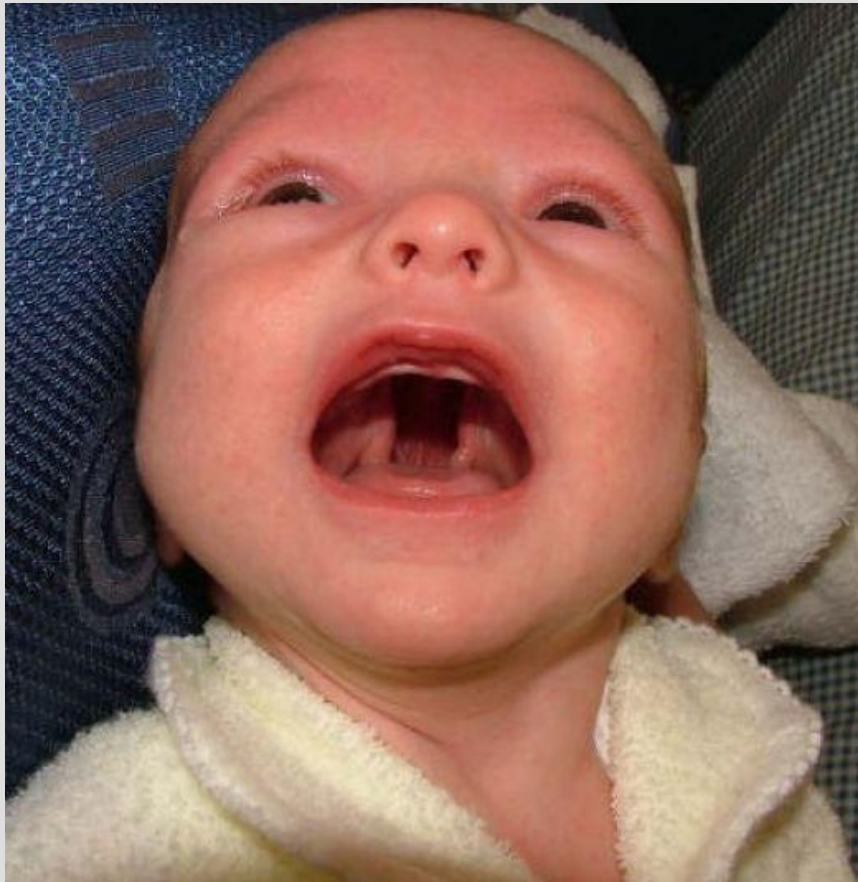Хондродисплазия



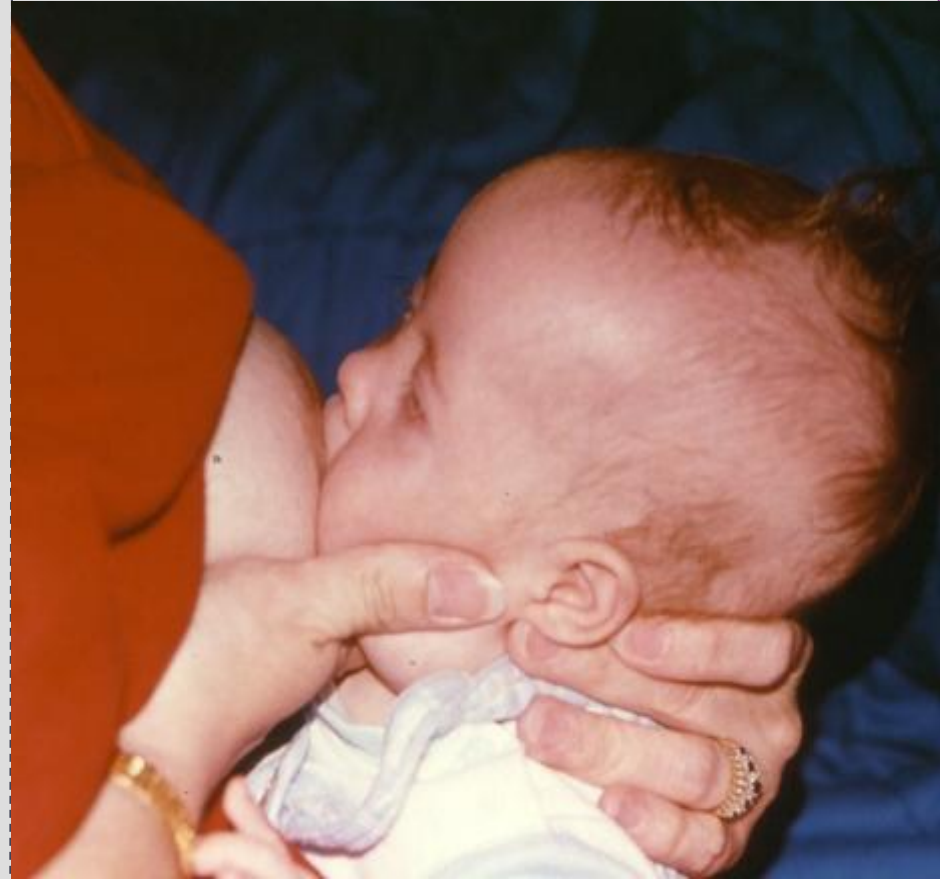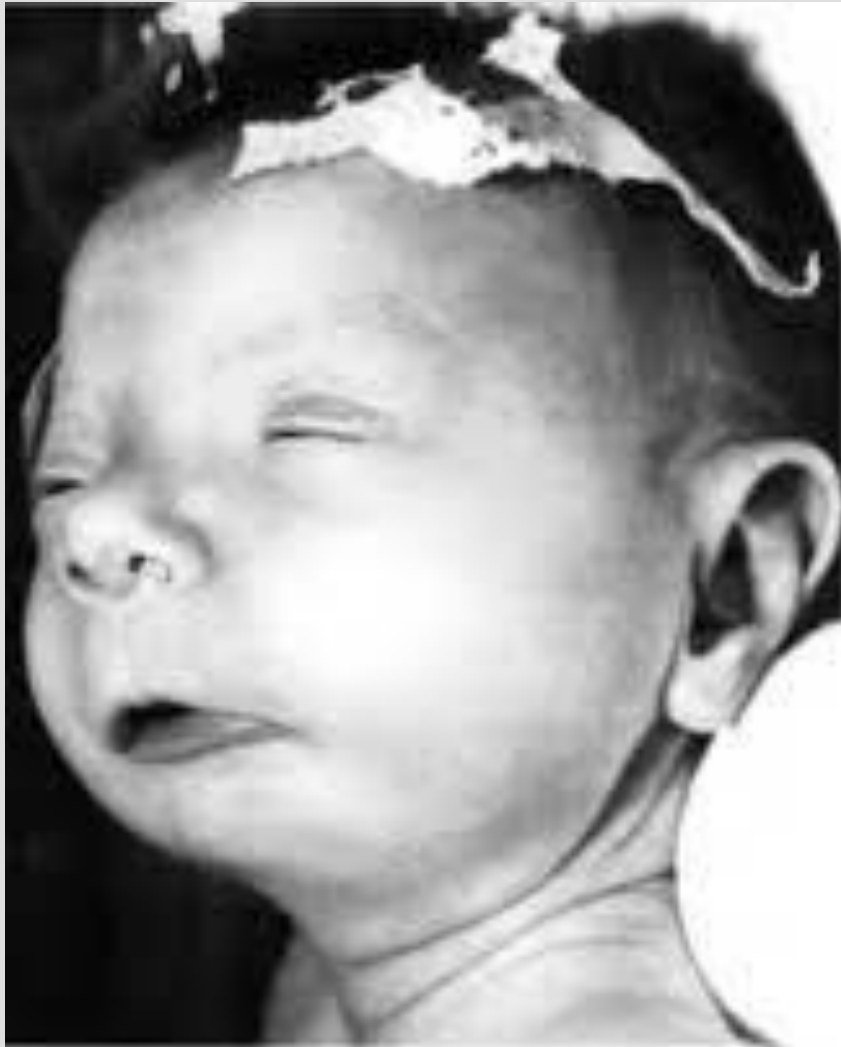Хейлосхиз



Палатосхиз



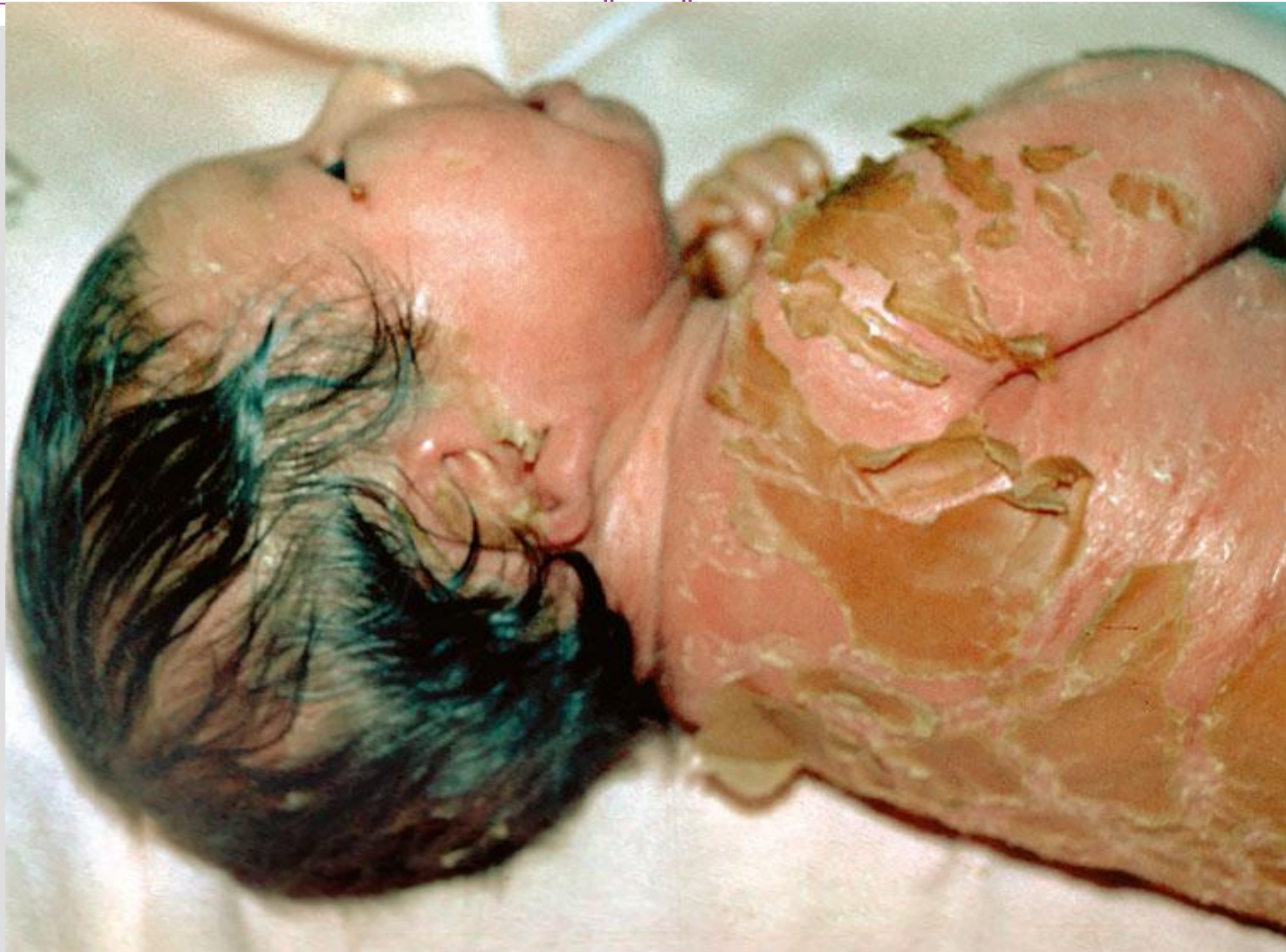Микрогнатия



Гипертелоризм



Гиперкератоз или ихтиоз



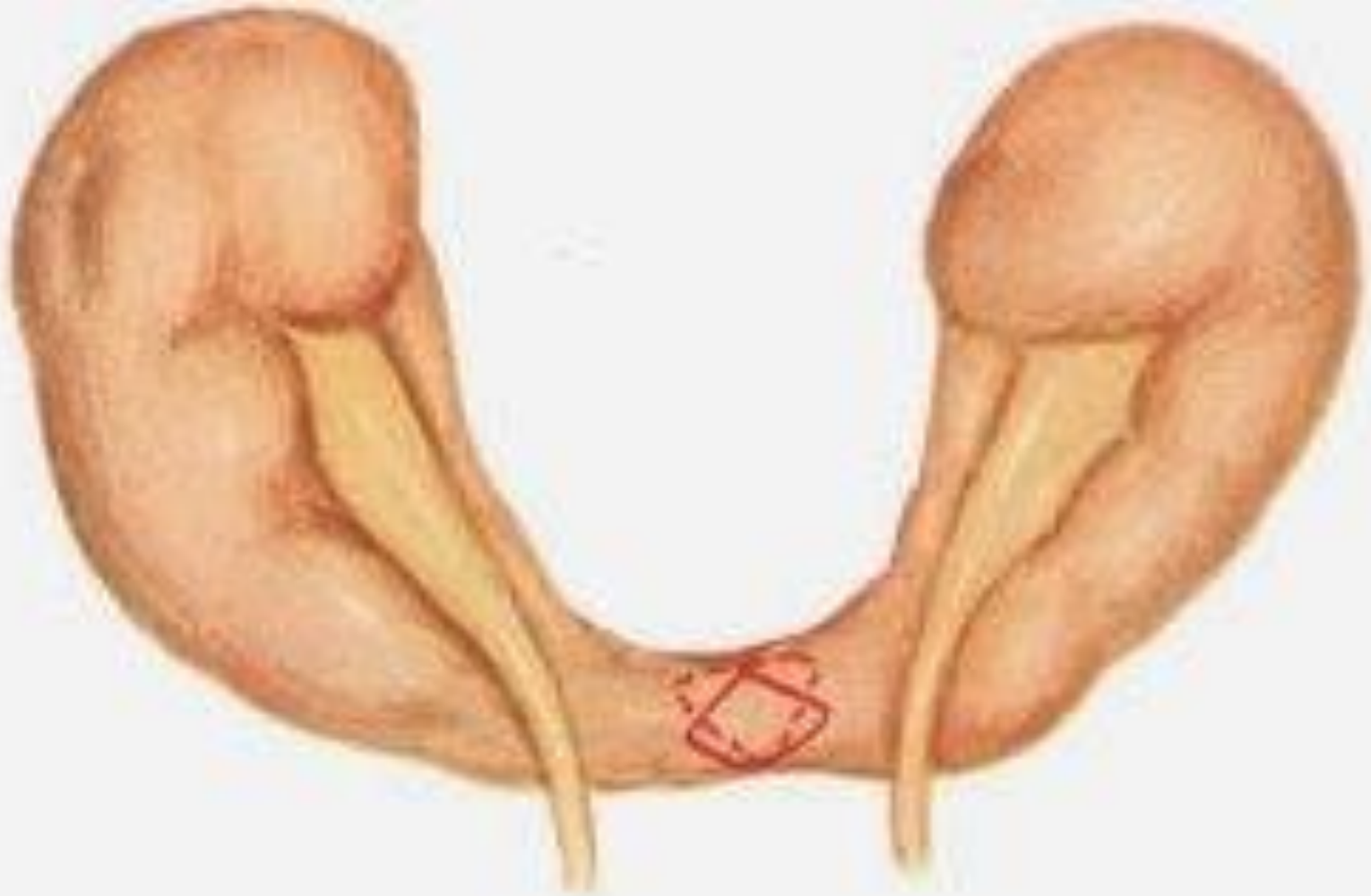Альбинизм



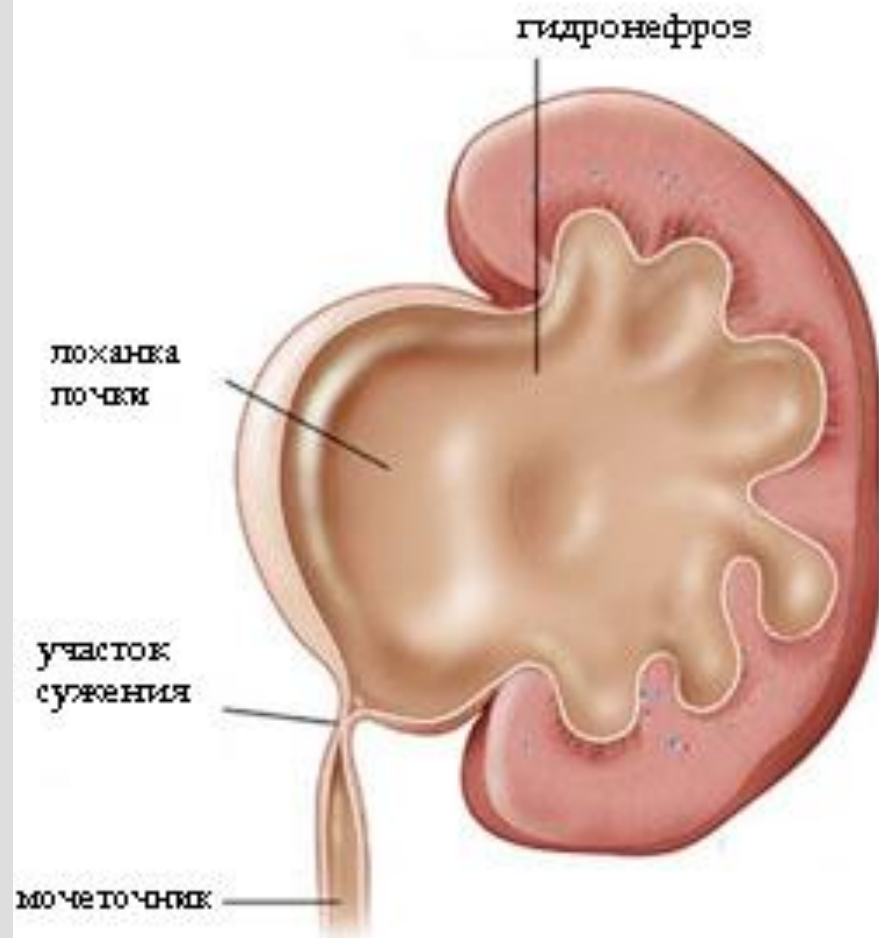
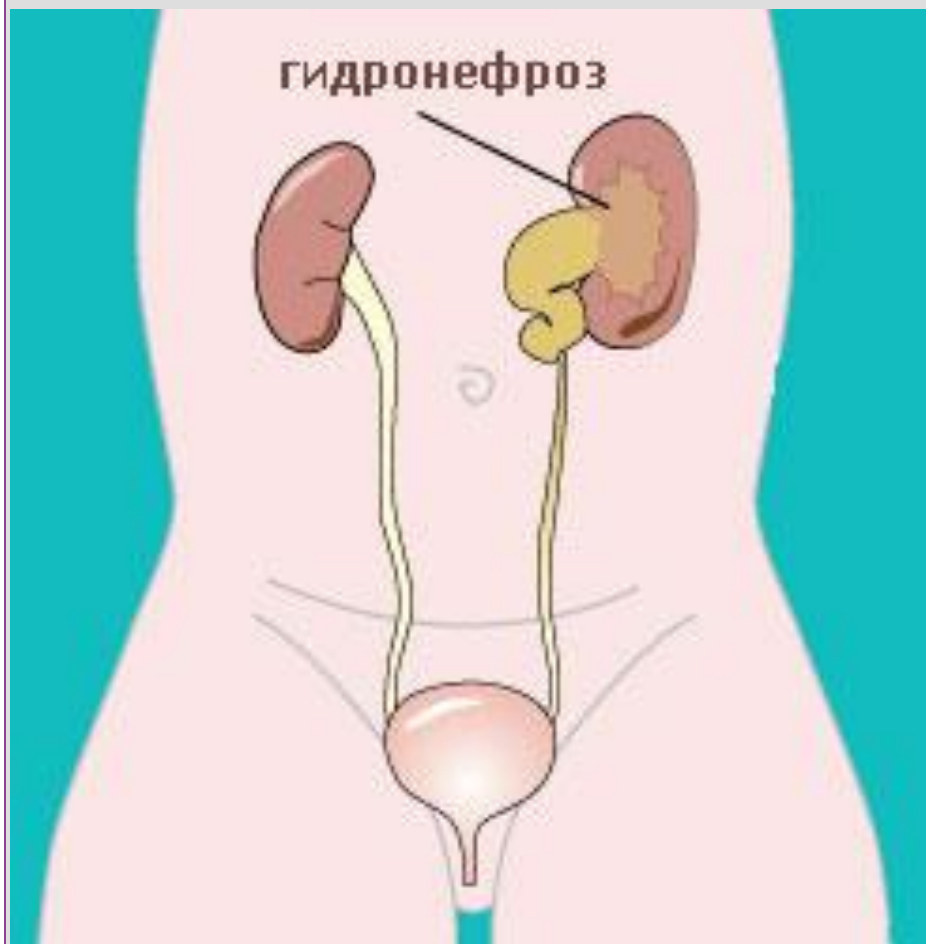
ВП мочеполовой системы



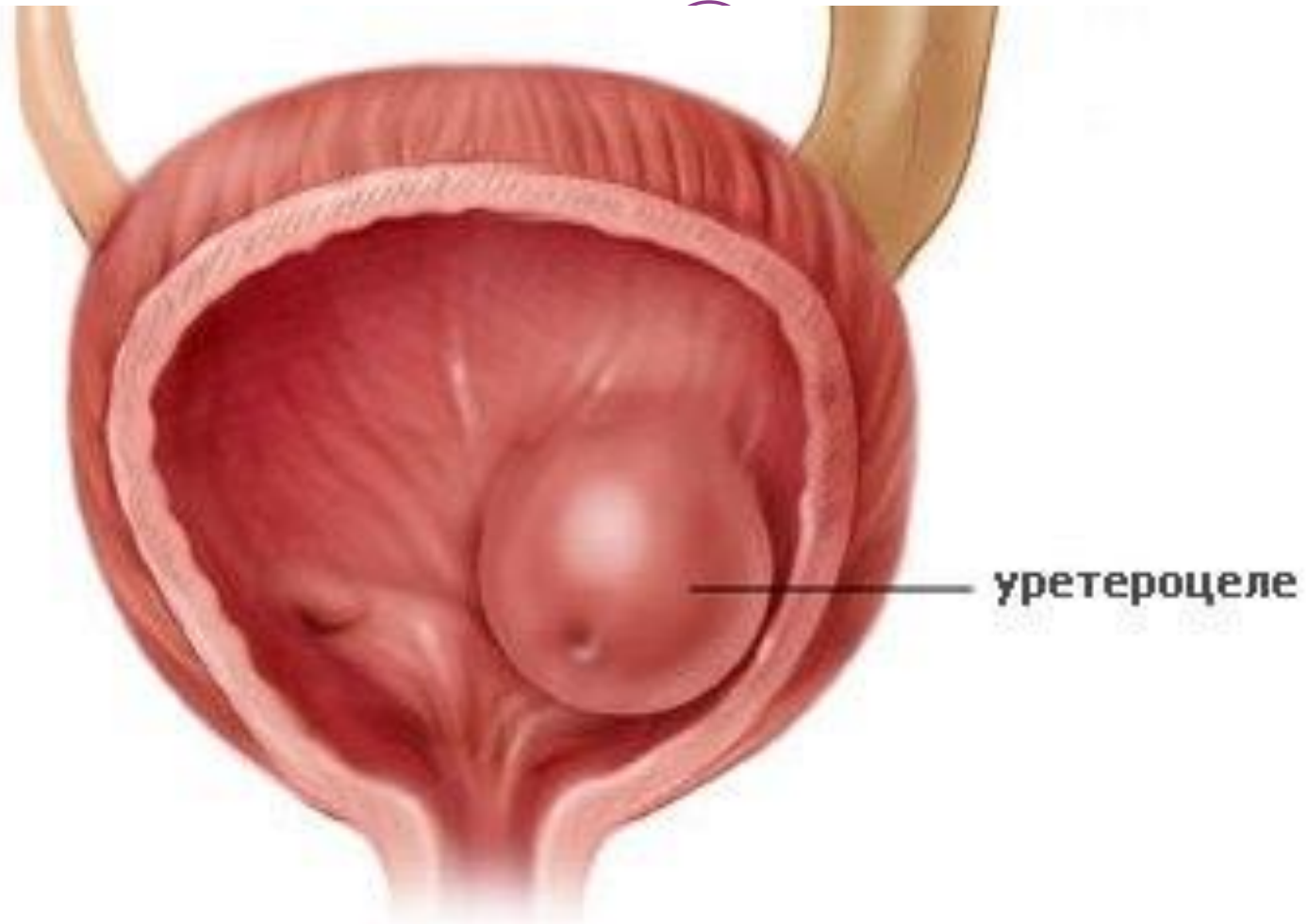
Подковообразующая почка



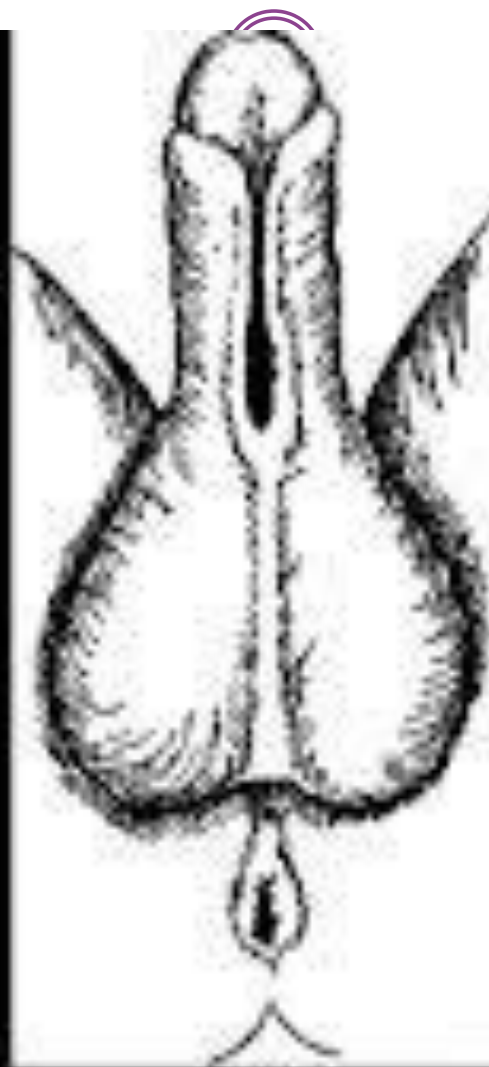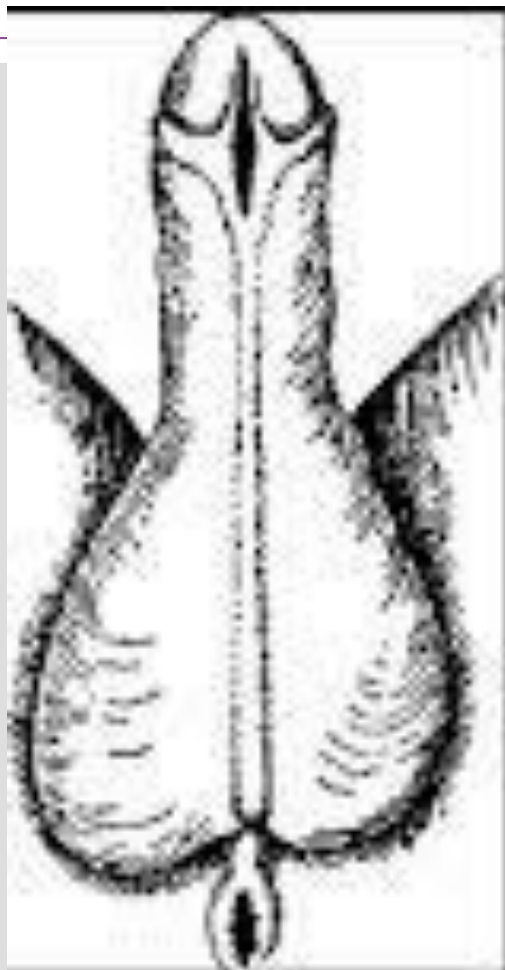
Гидронефроз



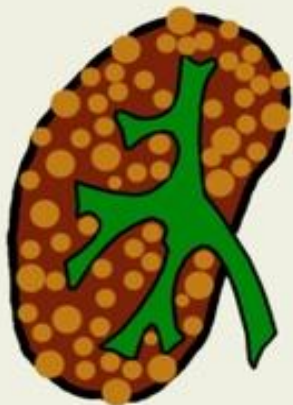Уретероцеле



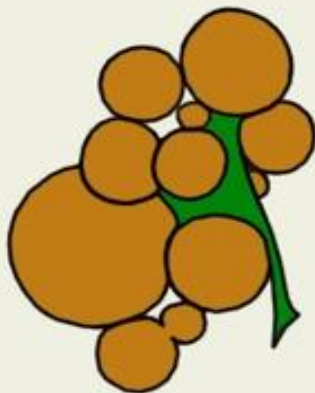
Еписпадия



Кистозная почка



а



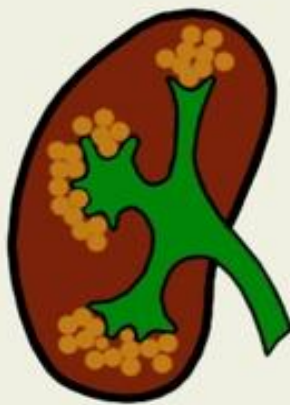б



в



г

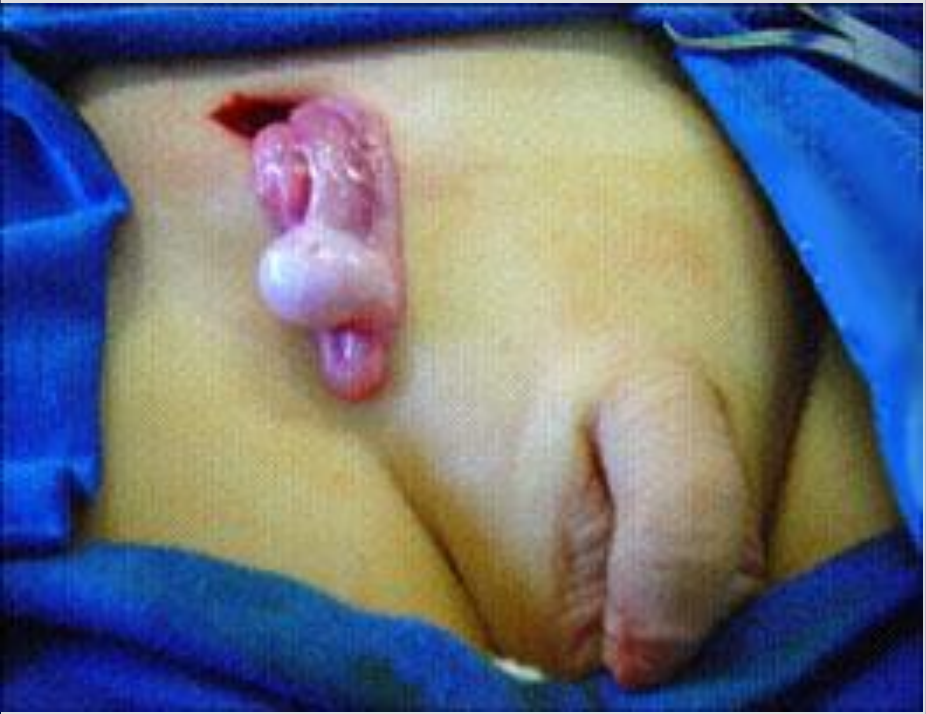
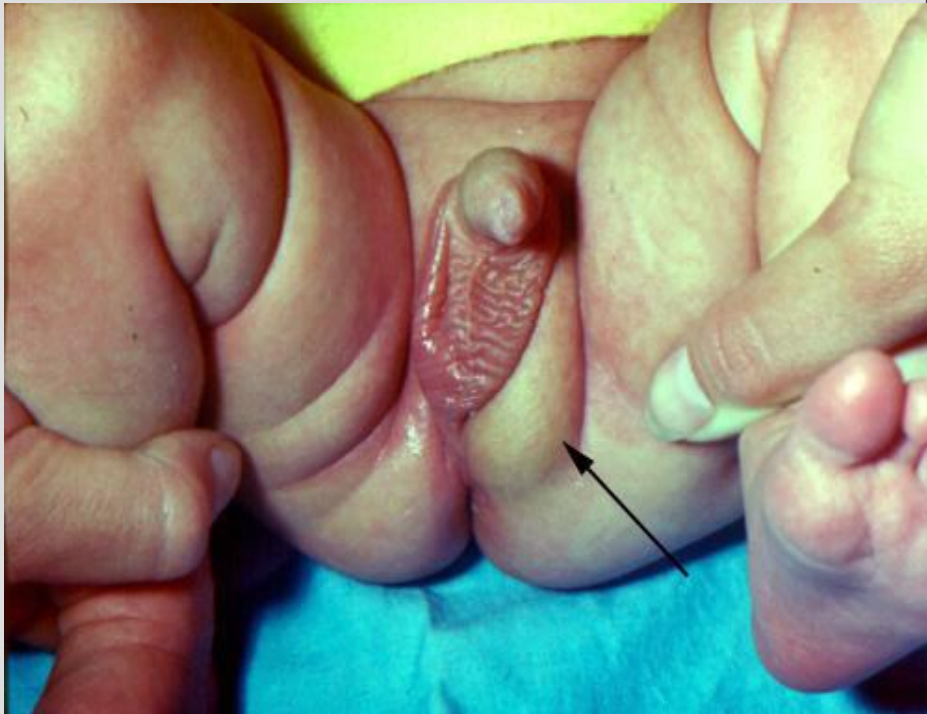
д

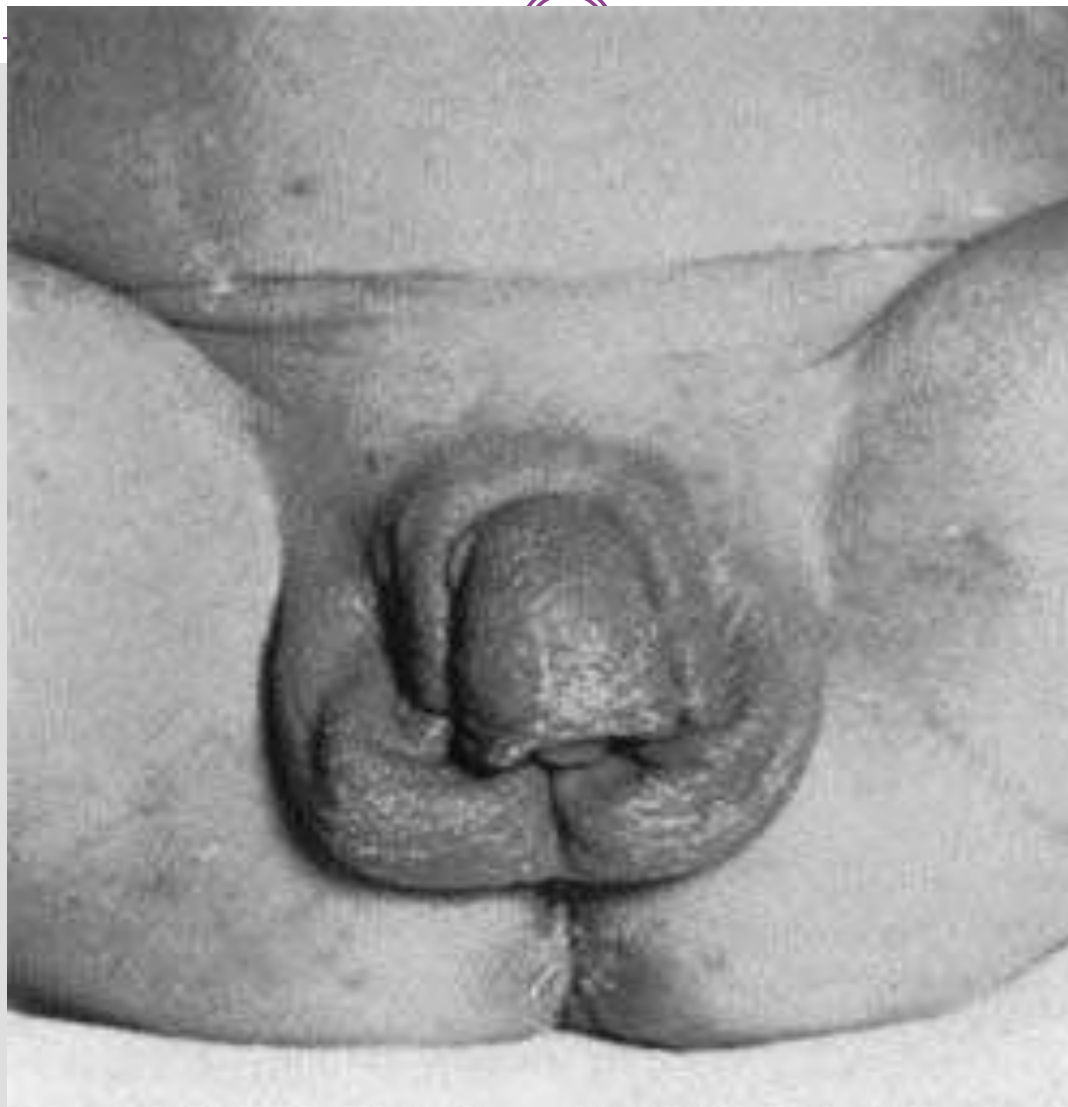


е

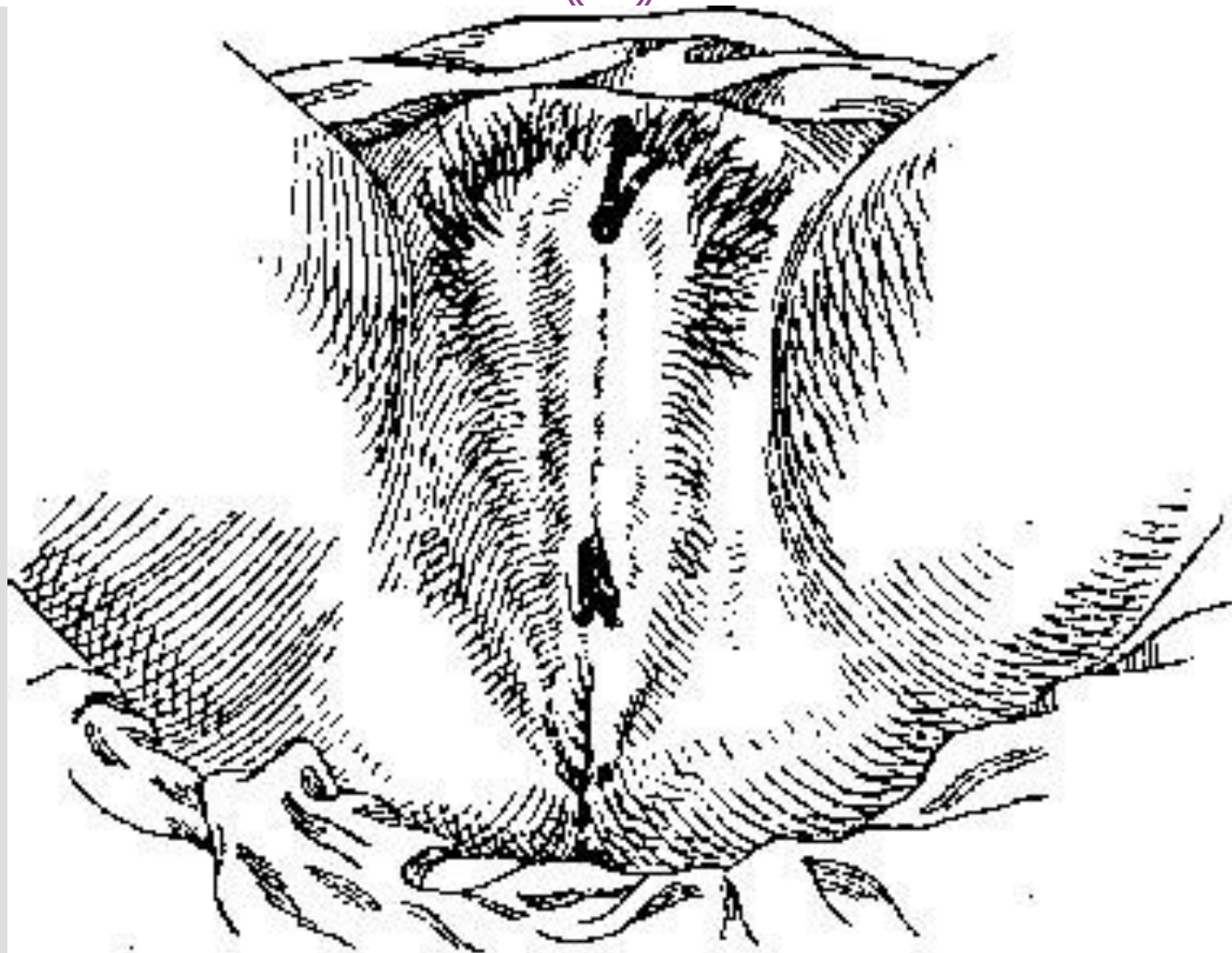
Крипторхизме



Адреногенитальный синдром



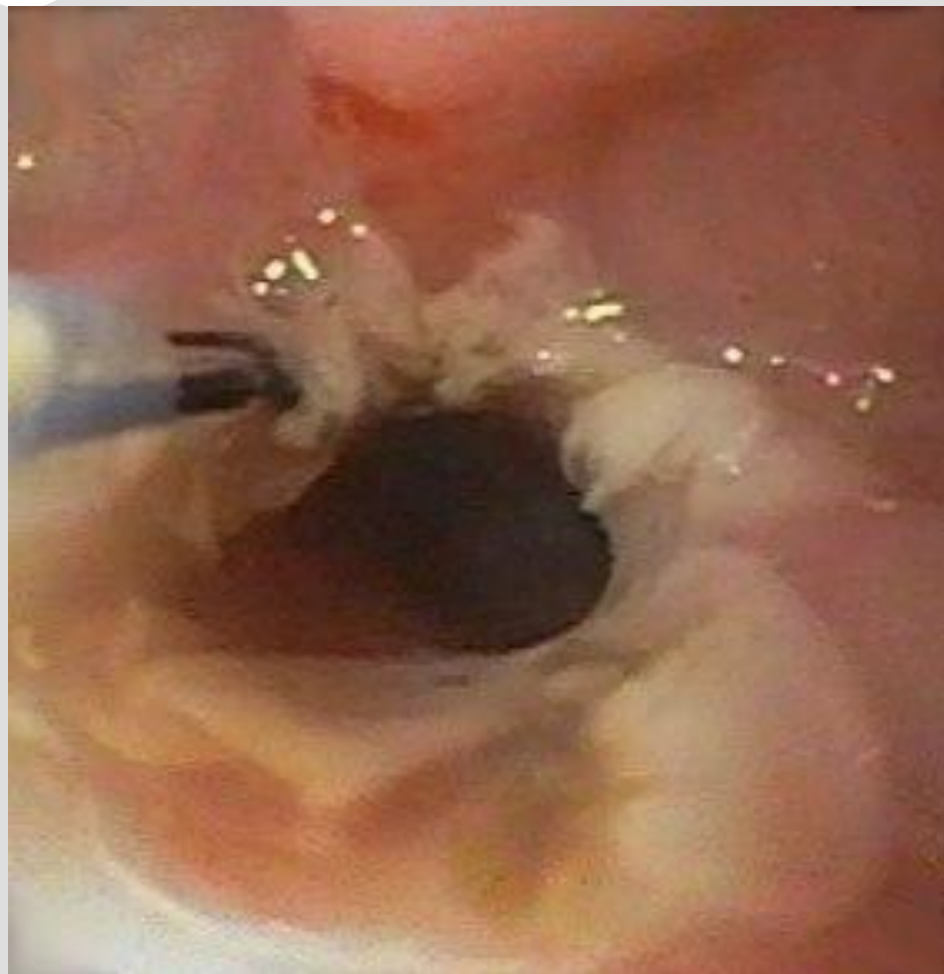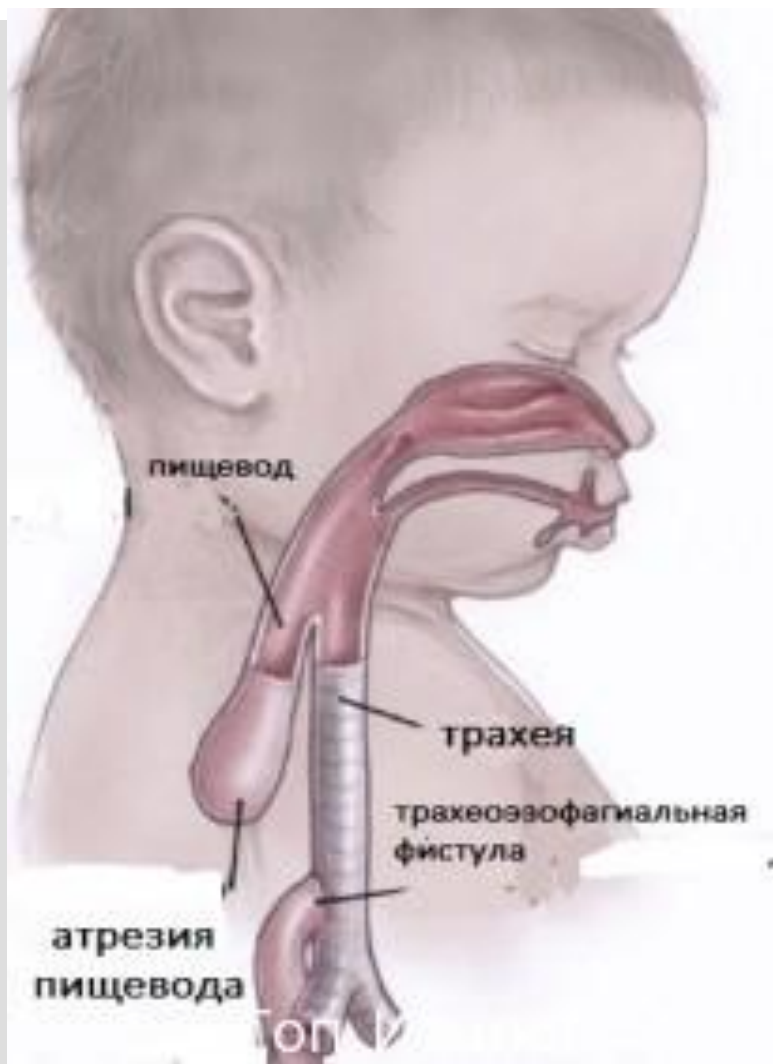Сращение вульвы



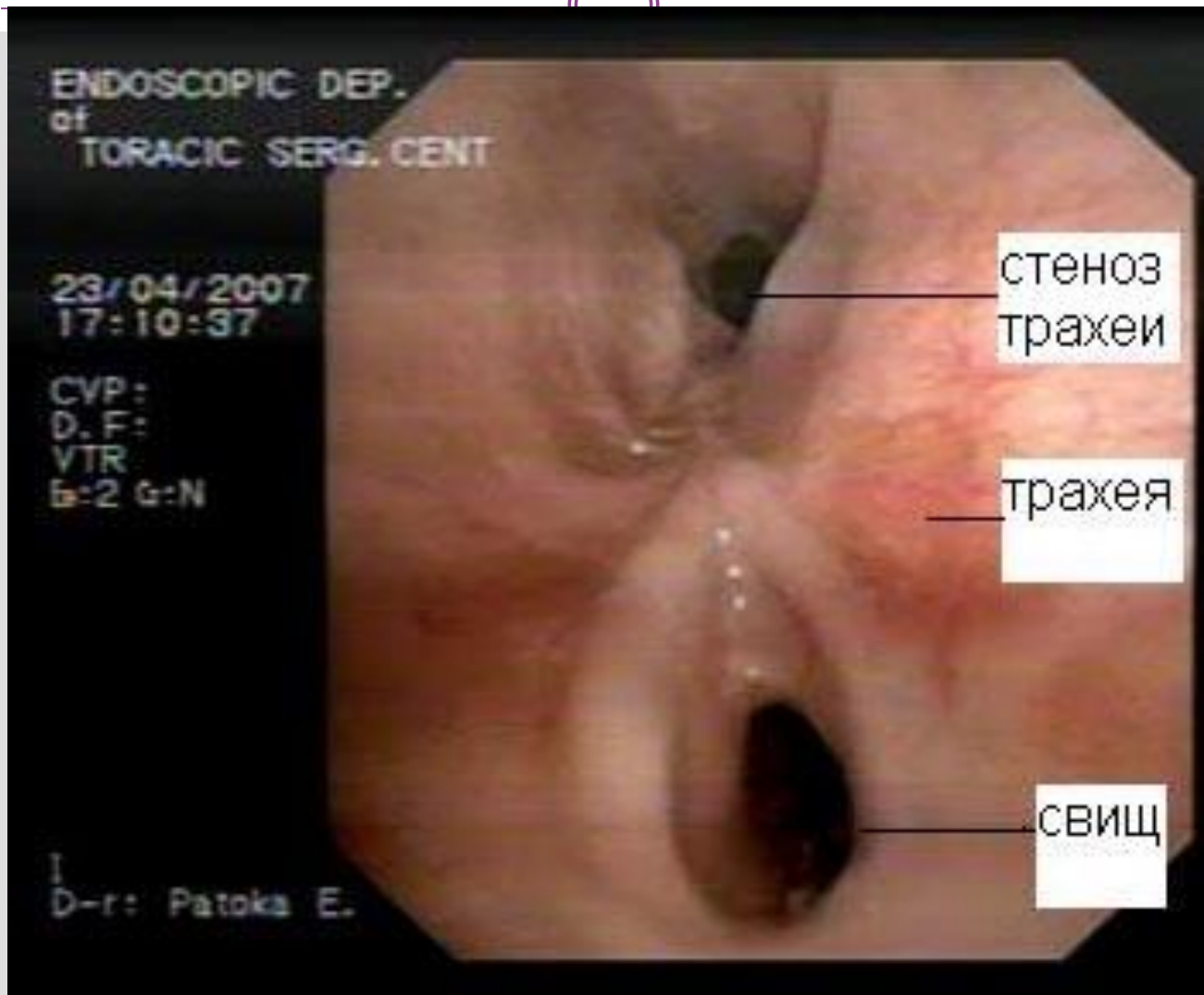ВП пищеварительной системы



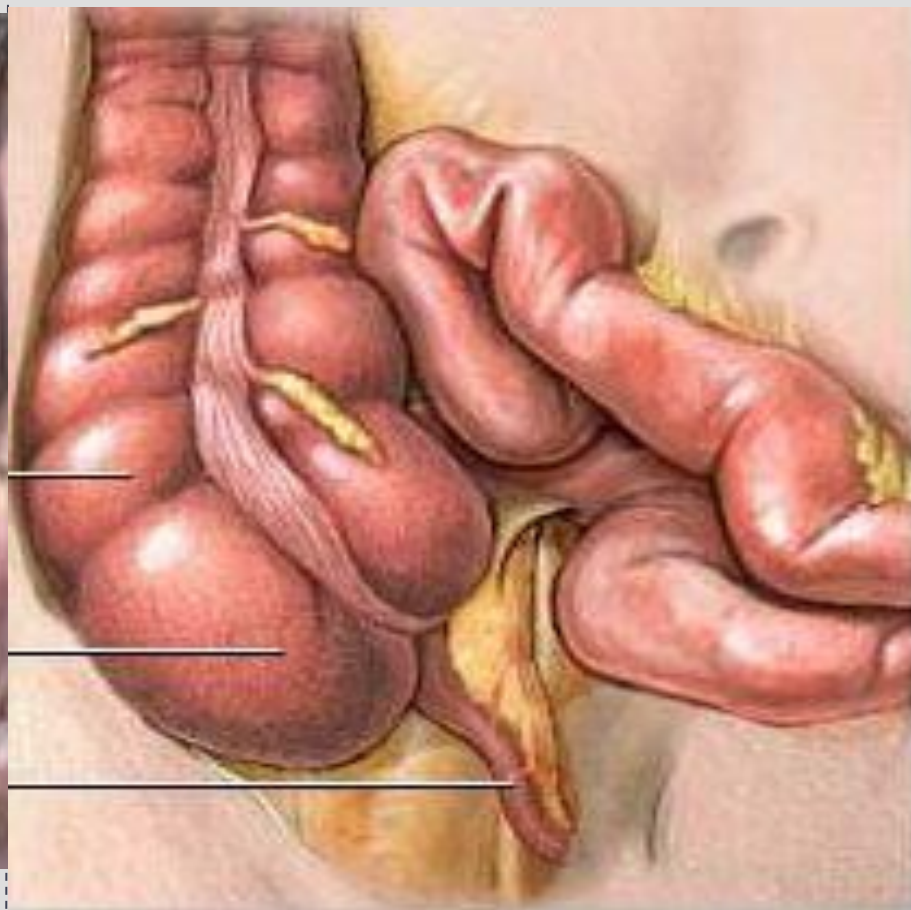
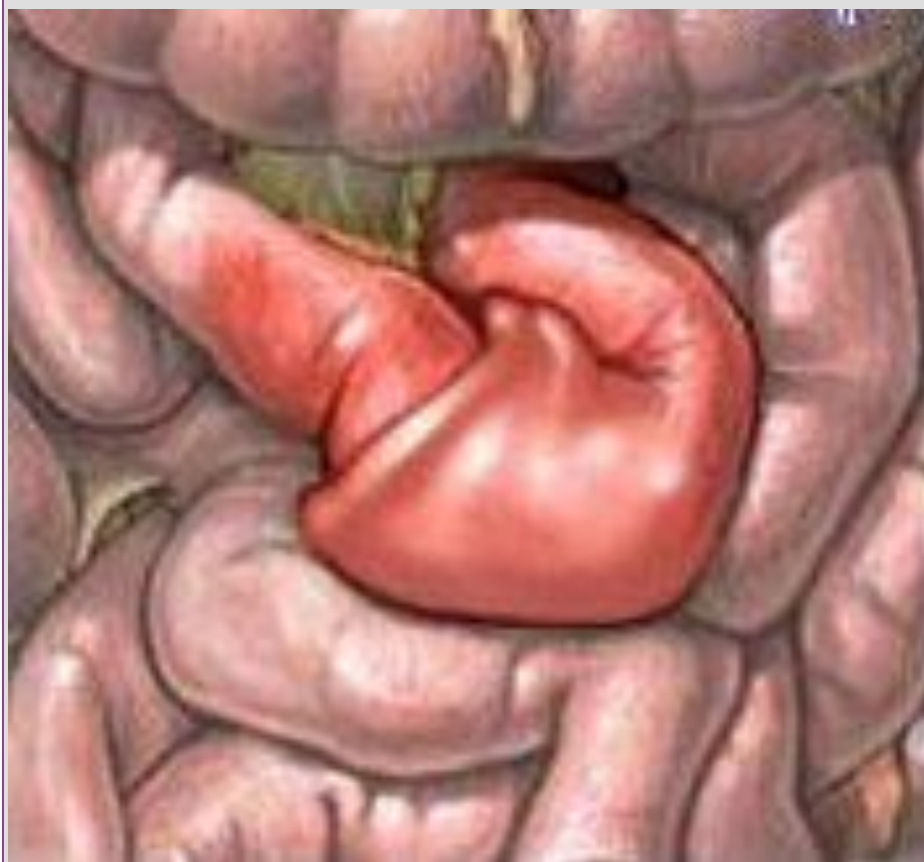Атрезия пищевода



Трахеопищеводный свищ



Врожденная кишечная непроходимость





Из всего выше увиденного,
каждый сделает для себя
вывод!

Выбор за тобой!

