

Анальгетическая нефропатия

**ЗАПОРОЖСКИЙ ГОСУДАРСТВЕННЫЙ
МЕДИЦИНСКИЙ УНИВЕРСИТЕТ
кафедра внутренних болезней - 3,
доц. кафедры, к. мед. н. Шеховцева Т.Г.**

Анальгетическая нефропатия (АН)

Хронический
тубулоинтерстициальный
нефрит с некрозом почечных
сосочков, развивающийся
после длительного приема
ненаркотических анальгетиков
и НПВП

АН: ИСТОРИЯ

- **1953 г. Spuhler и Zollinger описали ХТИН при применении фенацетина**
- **1984 г. АН признана заболеванием**
- **1996 г. дано научное обоснование АН**

Этиология АН

- Наиболее нефротоксично сочетание анальгетиков (анальгин, фенацетин и др.) с аспирином (парацетамолом);
- ингибиторы ЦОГ-1 и ЦОГ-2 одинаково нефротоксичны;
- анальгетические смеси, включающие кофеин и кодеин могут вызвать психическую зависимость.

Злоупотребление анальгетиками:

**ЕЖЕДНЕВНОЕ ИСПОЛЬЗОВАНИЕ
КОМБИНИРОВАННЫХ
АНАЛЬГЕТИЧЕСКИХ ПРЕПАРАТОВ В
ДОЗЕ - 1 И БОЛЕЕ ТАБЛЕТОК >3 ЛЕТ.**

ПАТОГЕНЕЗ АН:

- ПРЯМОЕ ТОКСИЧЕСКОЕ ДЕЙСТВИЕ АНАЛЬГЕТИКОВ НА МОЗГОВОЙ СЛОЙ ПОЧЕК;
- УГНЕТЕНИЕ СИНТЕЗА ПРОСТАГЛАНДИНОВ, АФФРЕНТНАЯ ВАЗОКОНСТРИКЦИЯ, ИШЕМИЯ ПОЧКИ, СНИЖЕНИЕ СКФ;
- НАРУШЕНИЕ ПРОЦЕССОВ ОКИСЛЕНИЯ В ЭПИТЕЛИИ КАНАЛЬЦЕВ, ПРИВОДЯЩЕЕ К ДЕФИЦИТУ МНОГИХ ФЕРМЕНТОВ И РАЗВИТИЮ ТКАНЕВОЙ ИШЕМИИ.

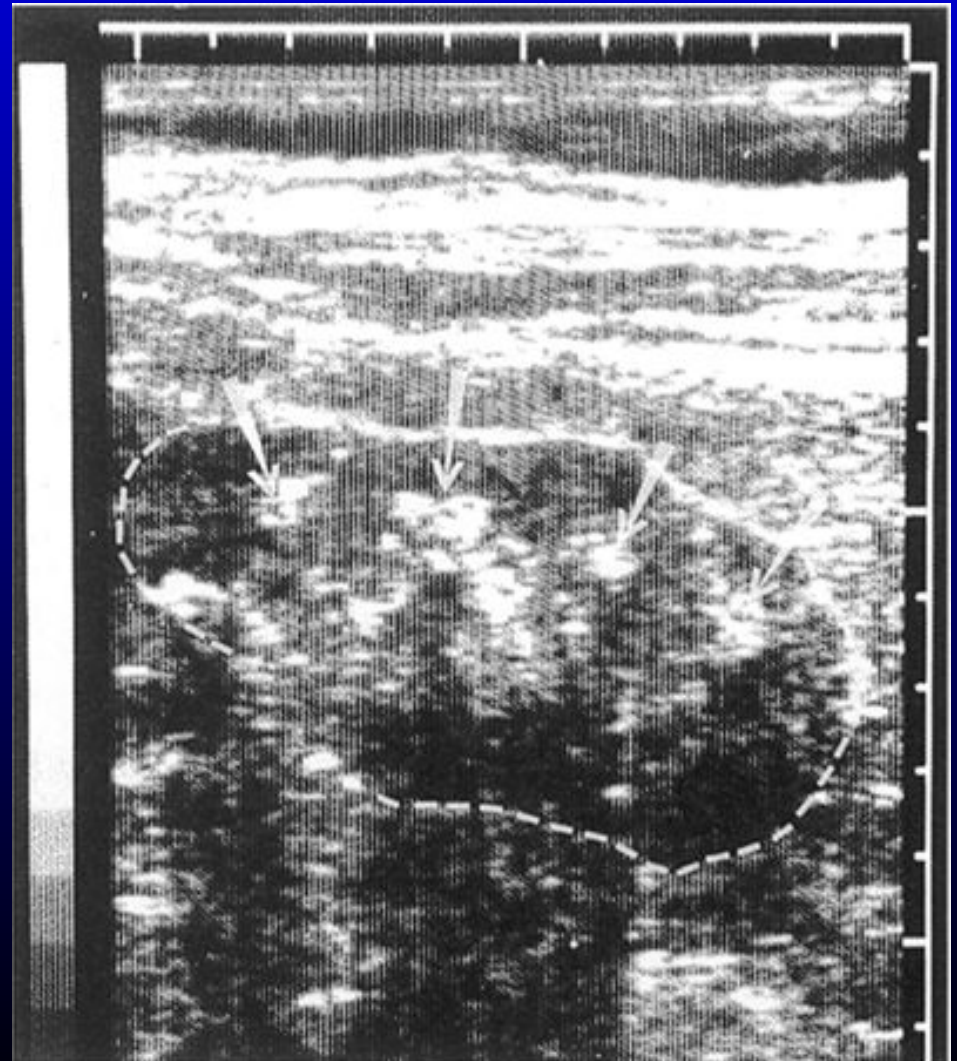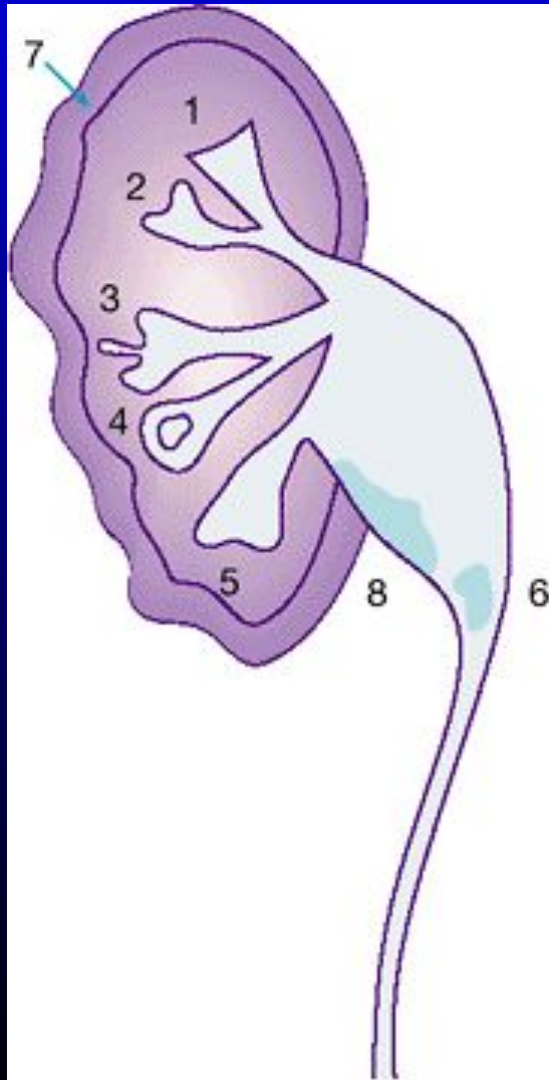
КЛИНИКА АН:

- ранний признак – гипостенурия;
- жажда, полиурия, никтурия, мышечная слабость, ночные судороги;
- остеодистрофия;
- АГ у 60% больных;
- у 50% больных некроз папиллярных сосочков с рецидивами макрогематурии;
- эпизоды ОПН;
- стеноз и тромбоз почечной артерии;
- инфекция мочевых путей у половины больных;
- мочевого синдром: протеинурия от слабой до умеренной (у 40%), гематурия, абактериальная лейкоцитурия, клетки канальцевого эпителия с образованием эпителиальных цилиндров.

КЛИНИКА АН:

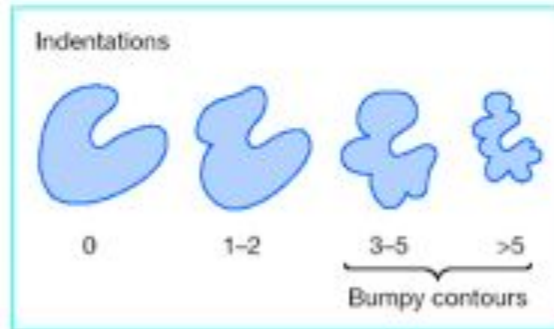
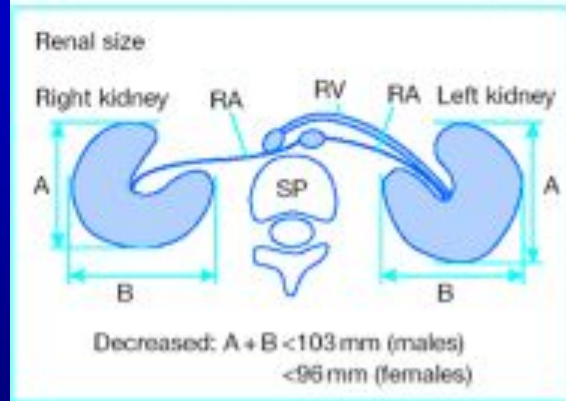
- МКБ;
- гипохромная анемия, не соответствующая тяжести ХПН;
- у 20% вторичная подагра при СКФ > 60 мл/мин;
- патогномоничный признак — кальцификация почечных сосочков;
- дистрофия эпителия канальцев, интерстициальный фиброз, круглоклеточные инфильтраты, золотисто-коричневый пигмент в интерстиции.

УЗИ при АН



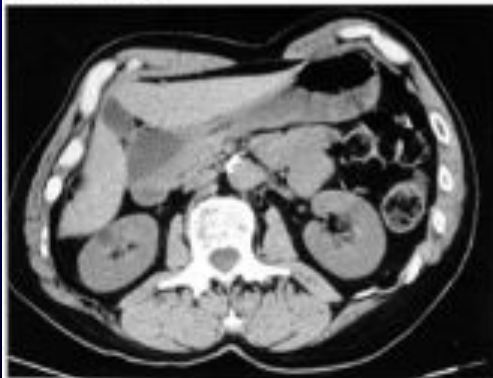КТ при АН

Analgesic nephropathy: measurement of diagnostic criteria

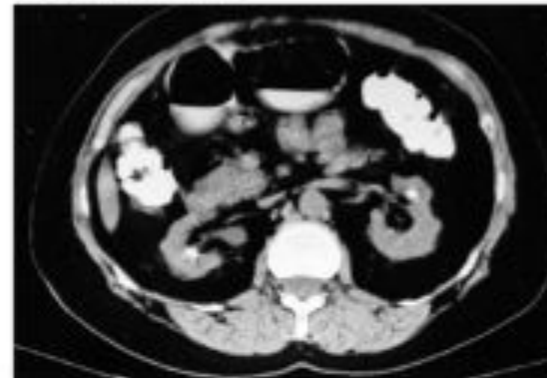


CT scans without contrast material

Normal kidney

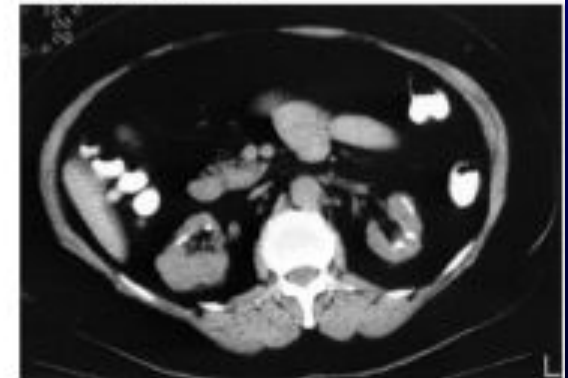


Moderate renal failure

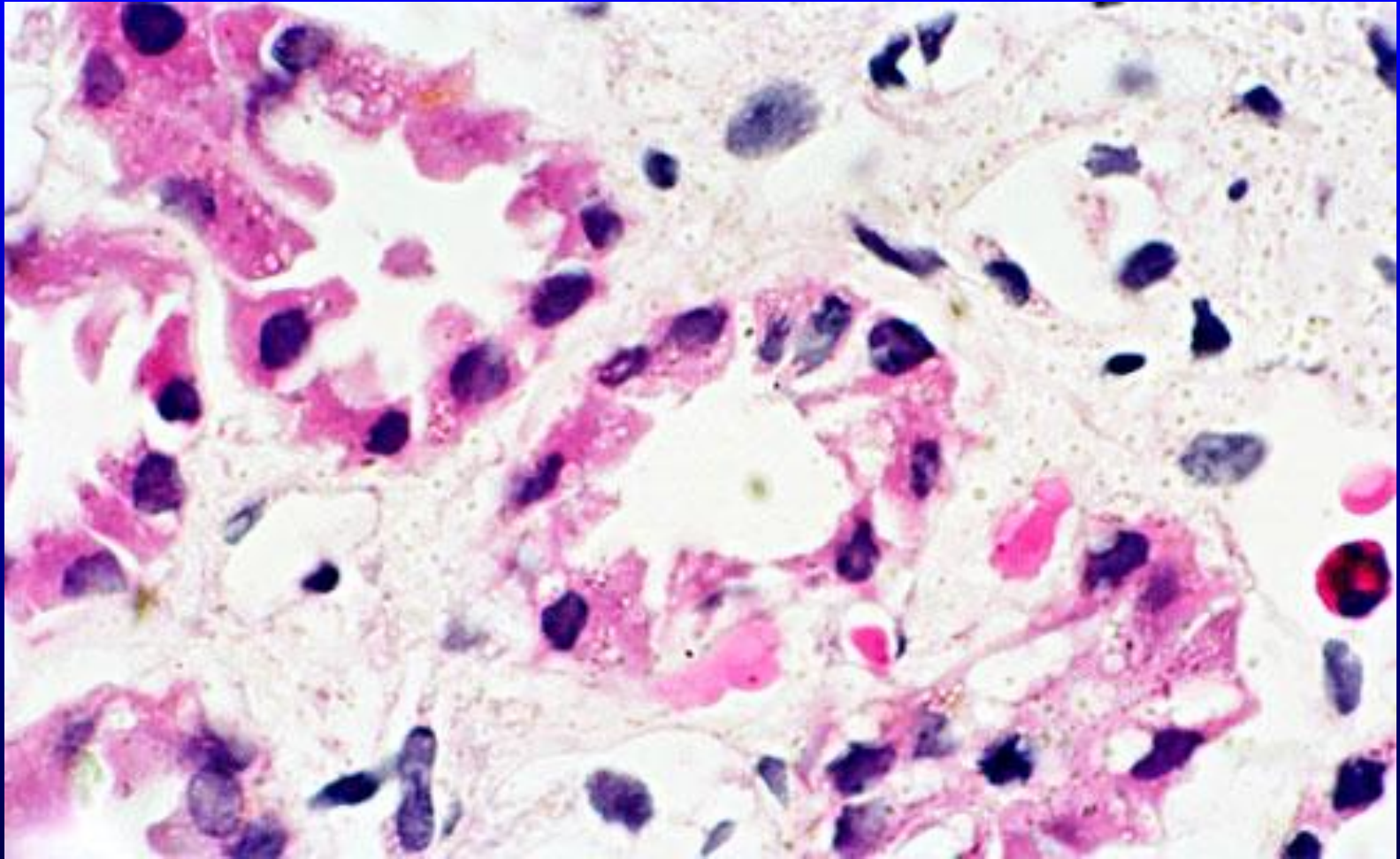


Belgian female, age 62 years, Scr 1.8 mg/dl.
 Abuse: 20 years of mixture of pyrazolone derivatives

Endstage renal failure

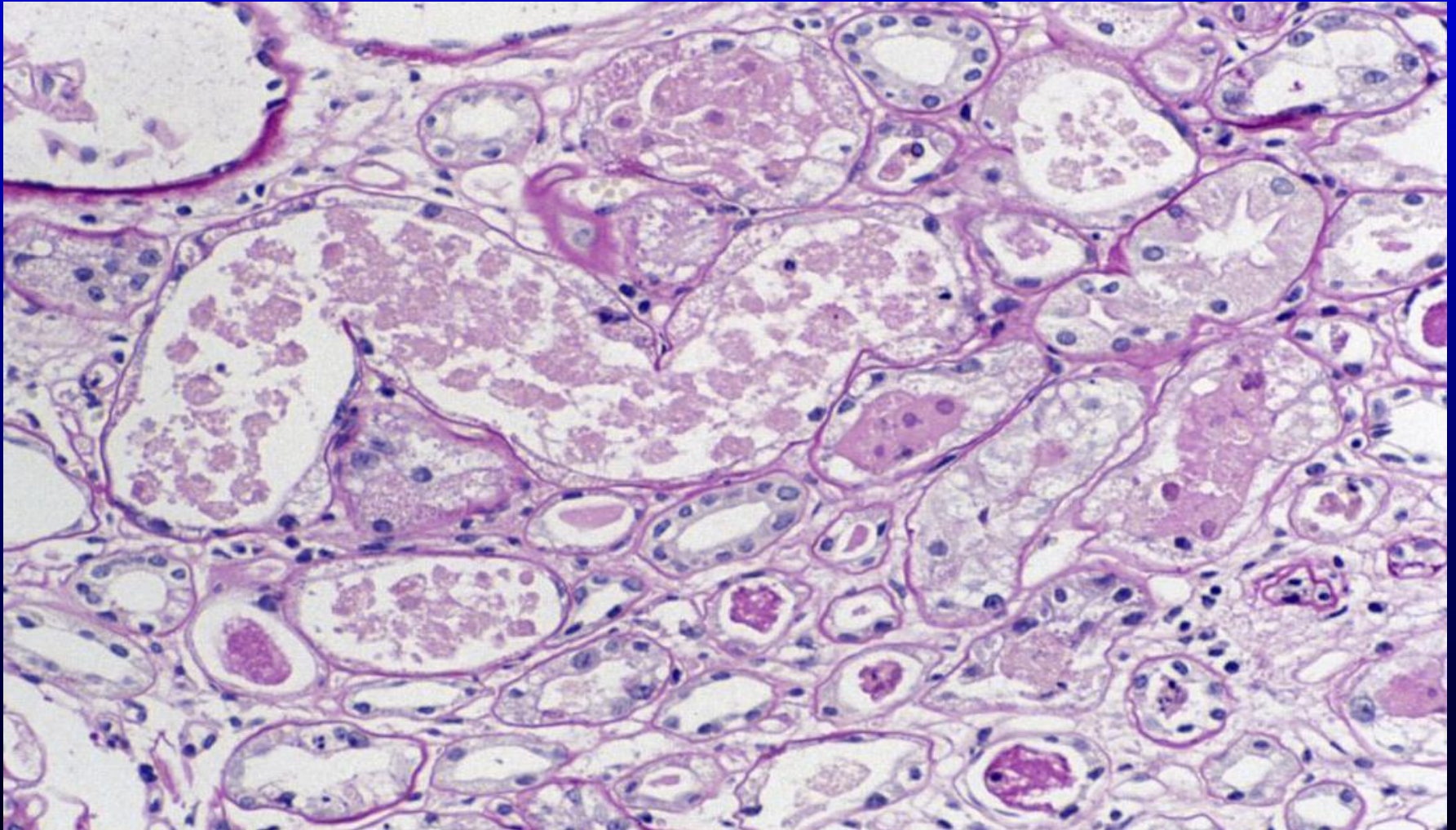


Belgian female, age 59 years, ESRF.
 Abuse: 8 years of mixture of pyrazolone derivatives
 26 years of mixture of aspirin + paracetamol



Дистрофия нефротелия,
фиброз интерстиция

АН: морфология



Клиника анльгетического синдрома:

- рецидивирующий стоматит, панкреатит, язва желудка у 35 % пациентов; токсический гепатит (синдром холестаза);
- у 60-90% анемия: кровотечения из ЖКТ, гемолитическая (парацетамол); макроцитарная и мегалобластная;
- у 10% больных – спленомегалия.

Клиника анальгетического синдрома:

- **рак уротелия (лоханок, мочевого пузыря, 1:11) у 10% больных;**
- **пигментация кожи за счет липофусцина (отложение в мозге, сердце, почках);**
- **преждевременное старение, раннее посеждение;**
- **ранний атеросклероз (сосудов сердца, головного мозга, почек, кальцификация клапанов сердца);**
- **недостаточность репродуктивной функции, токсикоз беременных.**

ЛЕЧЕНИЕ АН:

- прекращение приема анальгетиков;
- прием большого количества жидкости (2л),
- коррекция метаболического ацидоза и электролитных нарушений (калия, натрия, кальция и фосфора);
- постоянный контроль за возможным присоединением инфекции мочевыводящих путей и своевременное проведение антибактериальной терапии.

Коррекция АГ

- Антагонисты кальция.
- Тиазидовые диуретики могут вызвать ухудшение функции почек за счет гиповолемии.
- ИАПФ и АРА II нежелательны (могут повышать сывороточный креатинин).
- Нефропротективный эффект ИАПФ и АРА II при АН не установлен.

Течение и прогноз АН

- АН диагностируется у 80% больных, уже имеющих снижение СКФ;
- 10% из них имеют терминальную ПН;
- высокая частота сосудистых осложнений;
- общая выживаемость в течение 5 лет составляет 70 %.

Важно помнить, что АН
можно предупредить!

Благодарю
за внимание !

