

Визуальная диагностика системной склеродермии

Подготовила: Рамбердиева Г.К.

758ВБ

Приняла: Карина К.К.

CREST- синдром

- **C – Calcinosis (кальциноз)**
- **R – Reynaud phenomenon (феномен Рейно)**
- **E - Esophageal dysmotility (нарушение моторики пищевода)**
- **S – Sclerodactyly (склеродактилия)**
- **T – Telangiectasias (телеангиэктазии)**

Поражение костей при ССД

- **Остеолиз**, чаще ногтевых фаланг, обусловлен сосудисто-трофическими нарушениями, но не исключены и изменения в собственно коллагеновой матрице кости. Клинически проявляется в виде укорочения и деформации пальцев рук и ног (acroosteolysis).
- **Остеопороз** – чаще эпифизарный.
- Редко появляются **деструктивные изменения в суставах**

Рентгенологические изменения околосуставных мягких тканей

- **Кальцификаты в мягких тканях при ССД (синдром Тибьержа-Вейссенбаха)** - наиболее часто встречаются в области кистей, но также могут быть обнаружены и в области других суставов. Кальцификаты могут обнаруживаться в подкожной жировой клетчатке, суставной капсуле, в сухожилиях и связках. В основном они состоят из кристаллов гидроксиапатита и выглядят на рентгеновском снимке как небольшие единичные или множественные округлые или линейной формы включения слабой или умеренной плотности. Иногда могут быть выявлены крупные и множественные конгломераты высокой плотности, располагающиеся в периартикулярных мягких тканях. Описаны внутрисуставные и внутрикостные кальцификаты.

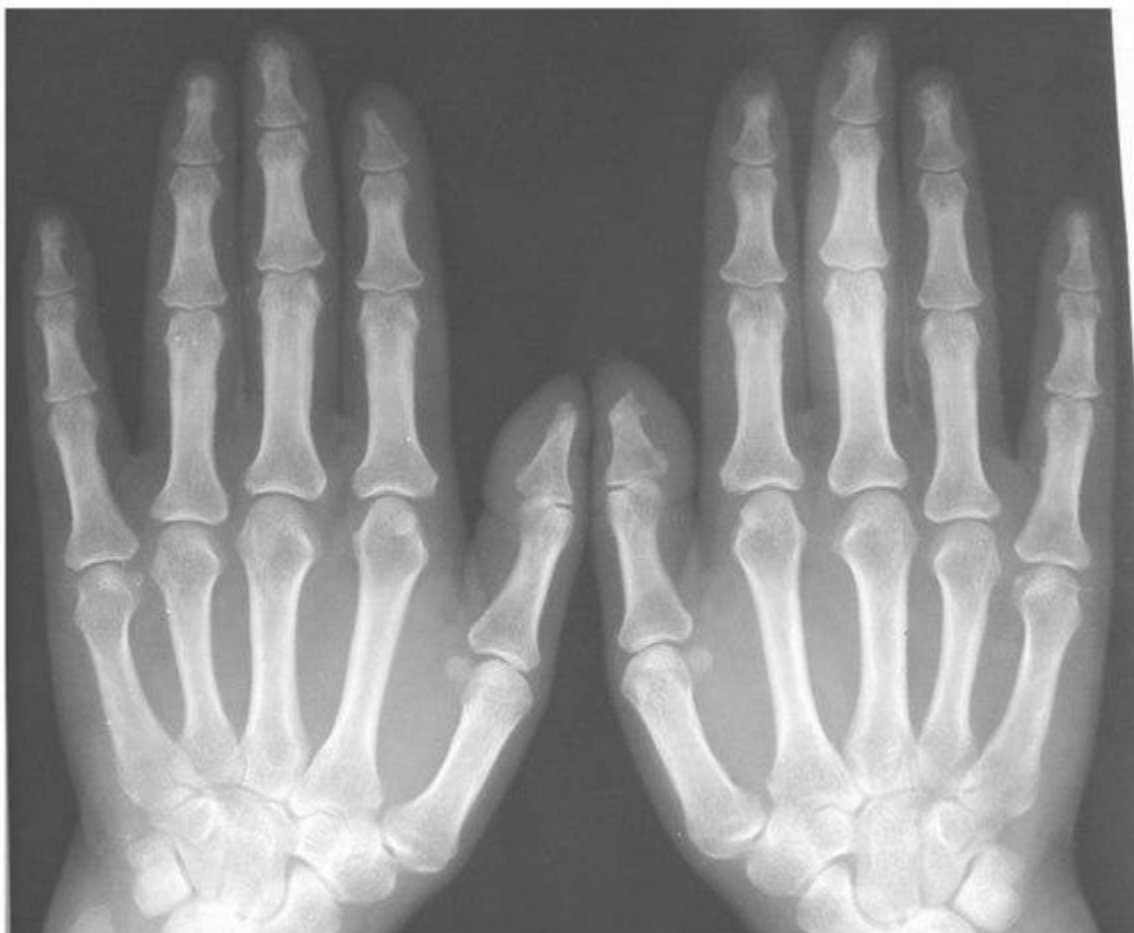
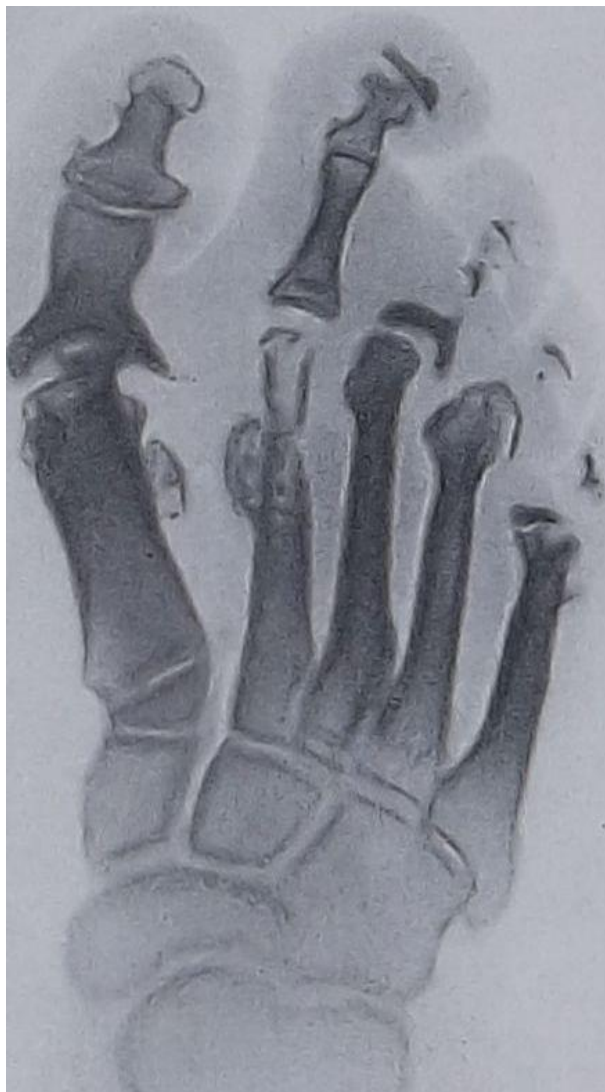

Рисунок 8. Системная склеродермия. Обзорная рентгенография кистей в прямой проекции. Акроостеолиз ногтевых буристокостей 1 и 2-го дистальных фаланг.

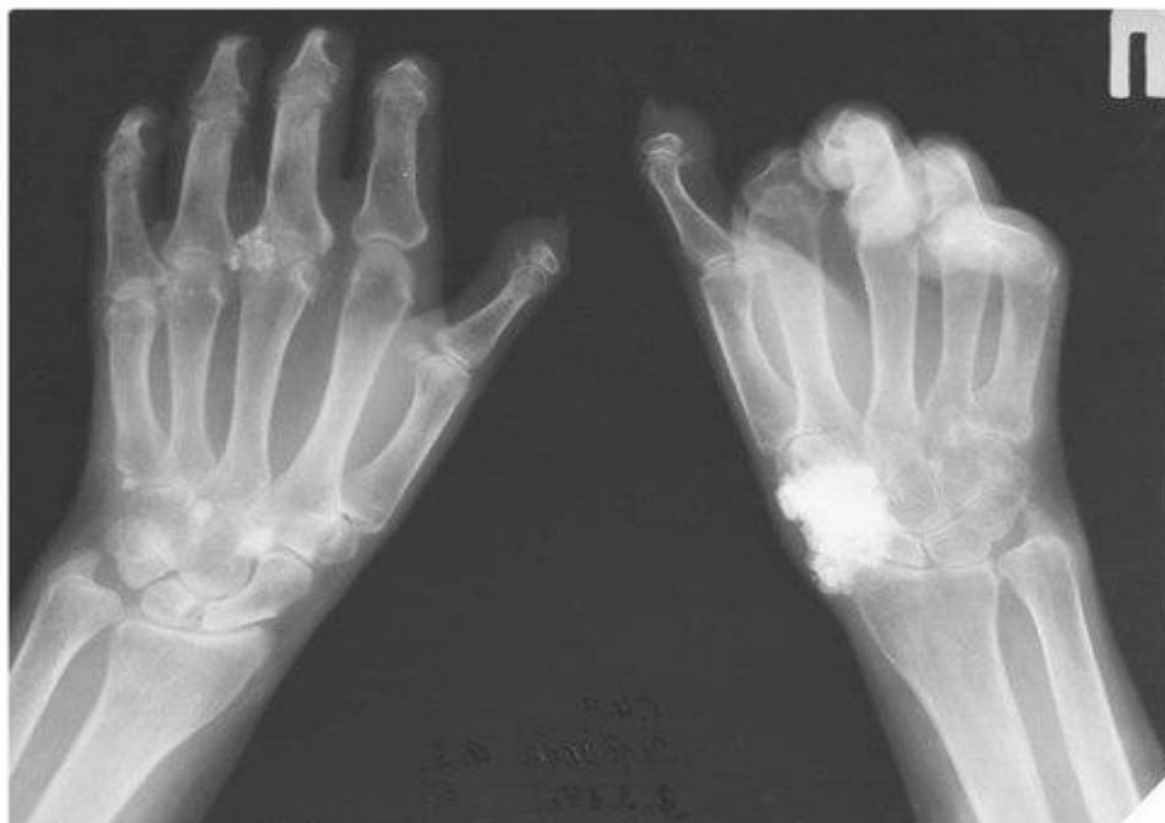
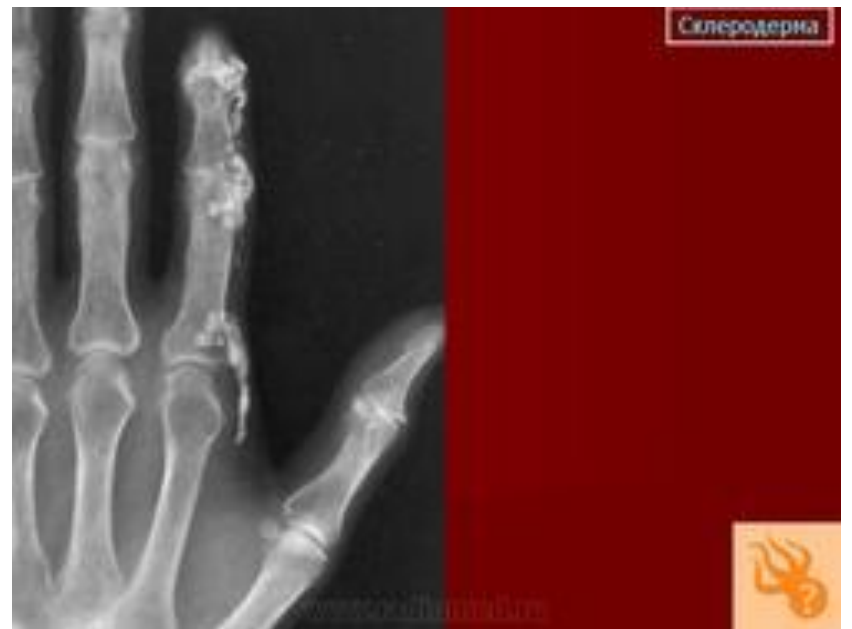
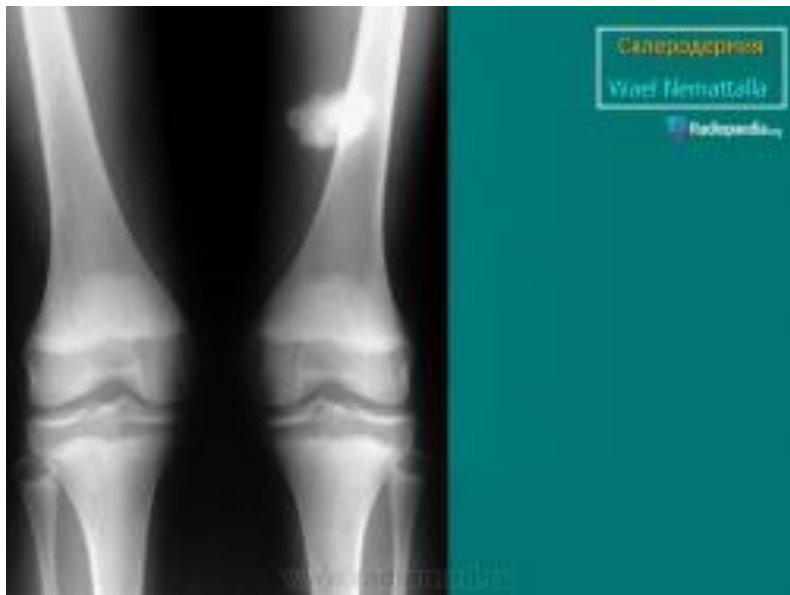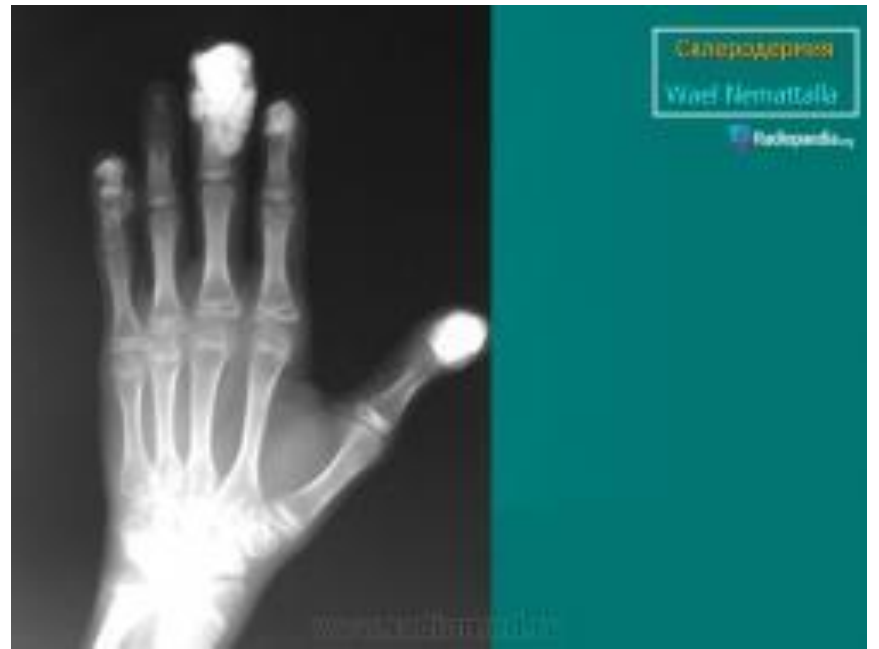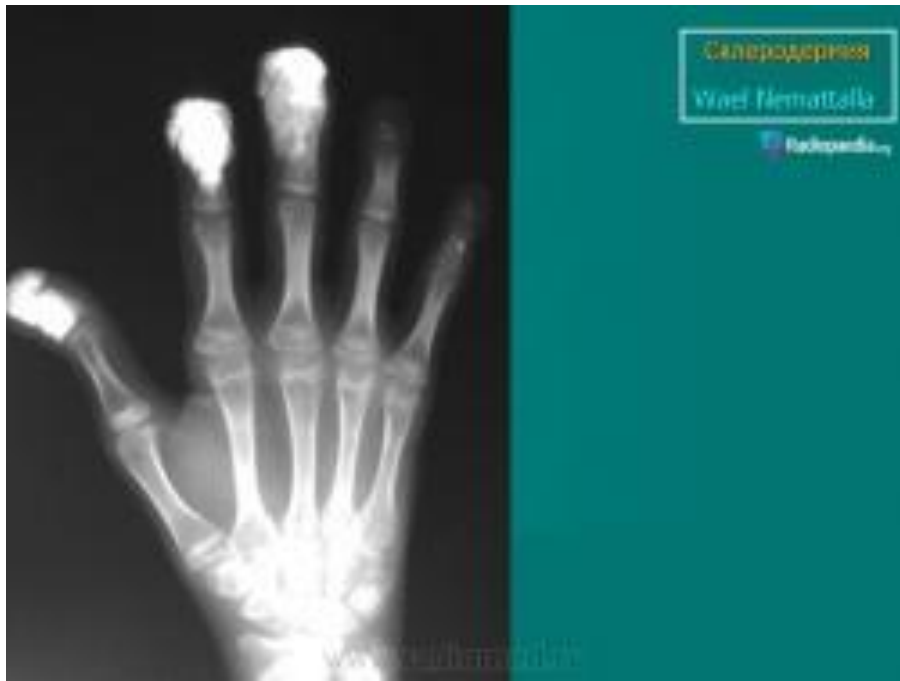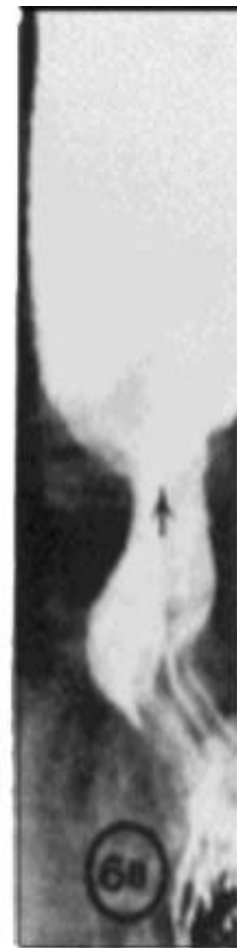
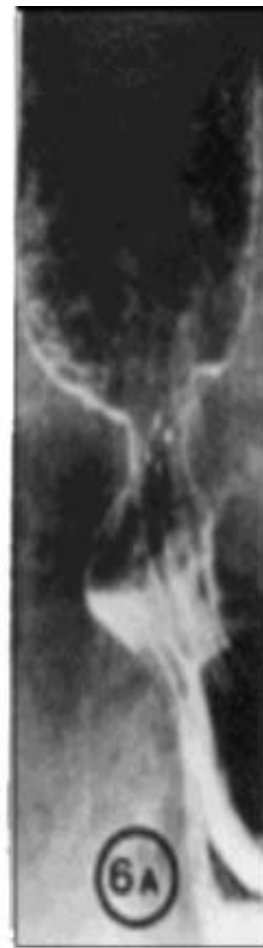
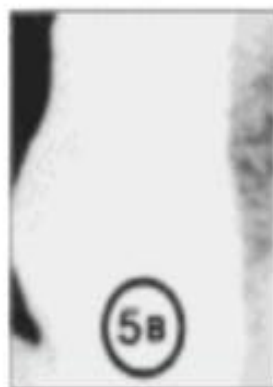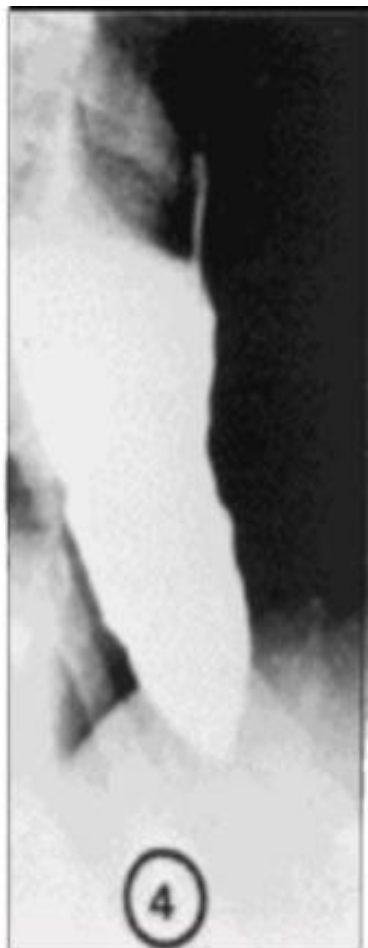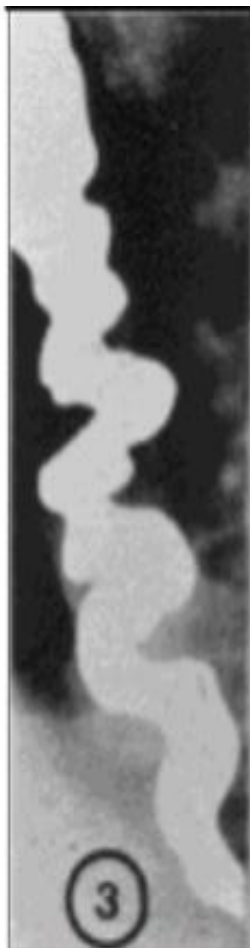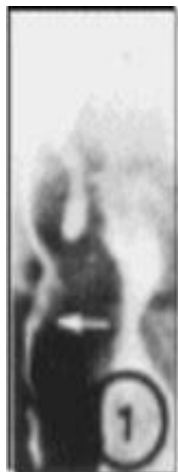Рисунок 7. Системная склеродермия. Обзорная рентгенография кистей в прямой проекции. Полный остеолиз дистальных фаланг и неполный остеолиз средних фаланг левой кисти. Полный остеолиз средней и дистальной фаланги и неполный остеолиз основной фаланги 2-го правого пальца. Контрактуры суставов правой кисти. Множественные кальцификаты мягких тканей. Выраженный распространённый остеопороз.



Рентгенография пищевода с барием;

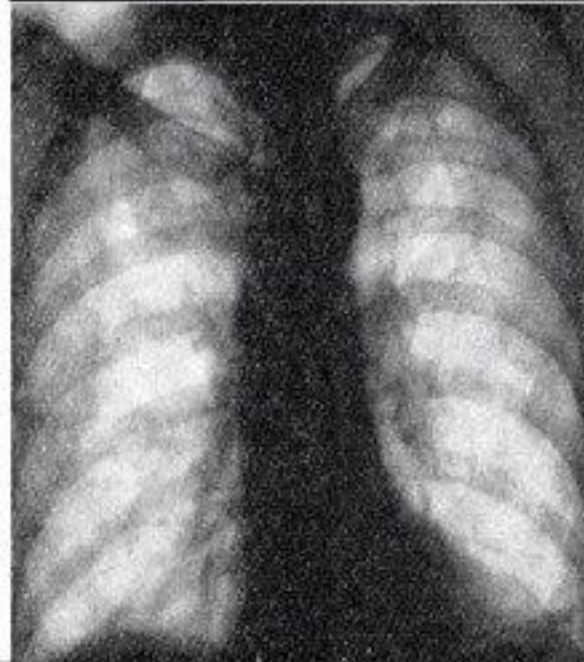
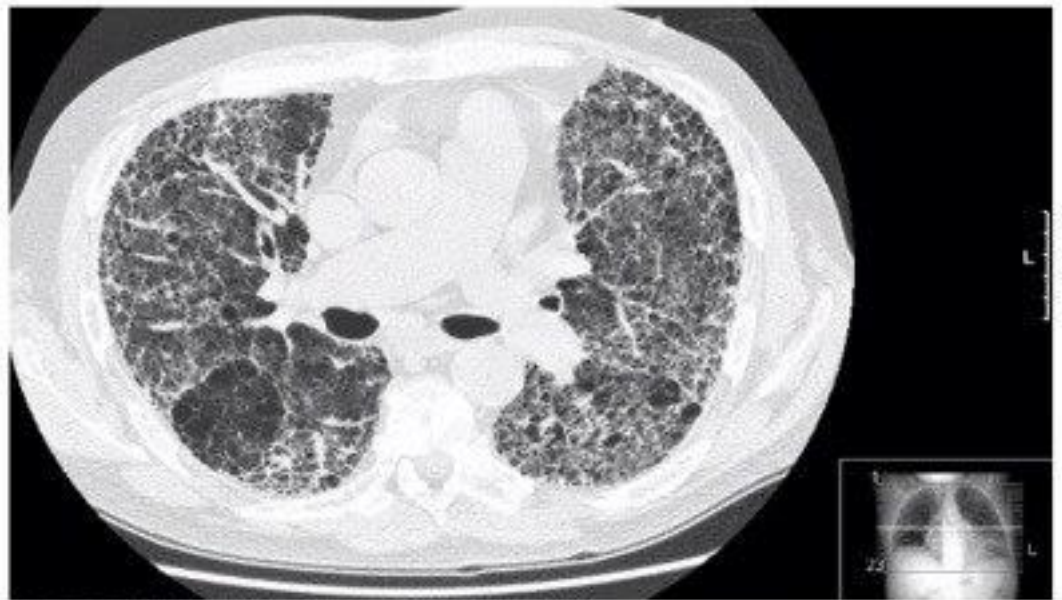
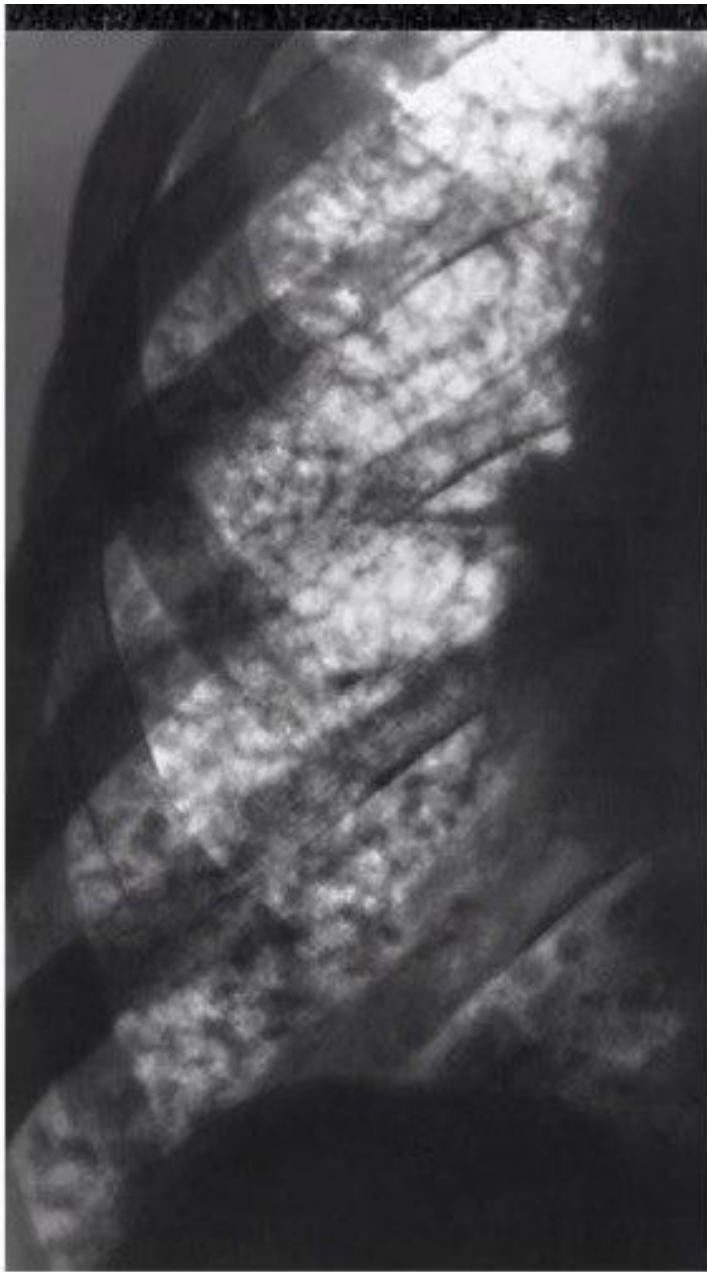
- При системной склеродермии происходит атрофия гладких мышц пищевода, в связи с чем ослабляются сокращения нижних двух третей пищевода и развивается несостоятельность нижнего пищеводного сфинктера. Стенка пищевода истончается и нередко подвергается очаговому фиброзу .
- Первое проявление поражения пищевода - дисфагия , при этом нарушается проходимость твердой пищи . В положении лежа может быть нарушена проходимость и жидкой пищи. Иногда наблюдаются изжога и регургитация , причиной которых служит желудочно-пищеводный рефлюкс . Рефлюкс-эзофагит , в свою очередь, ведет к стриктурам пищевода и усугублению дисфагии .
- При рентгенологическом исследовании с бариевой взвесью отмечают расширение пищевода и отсутствие перистальтики в средней и нижней третях. Зияние нижнего пищеводного сфинктера обуславливает беспрепятственный заброс желудочного содержимого в пищевод. Возможны изъязвление слизистой пищевода и стриктура пищевода

Рентгенография пищевода с барием;

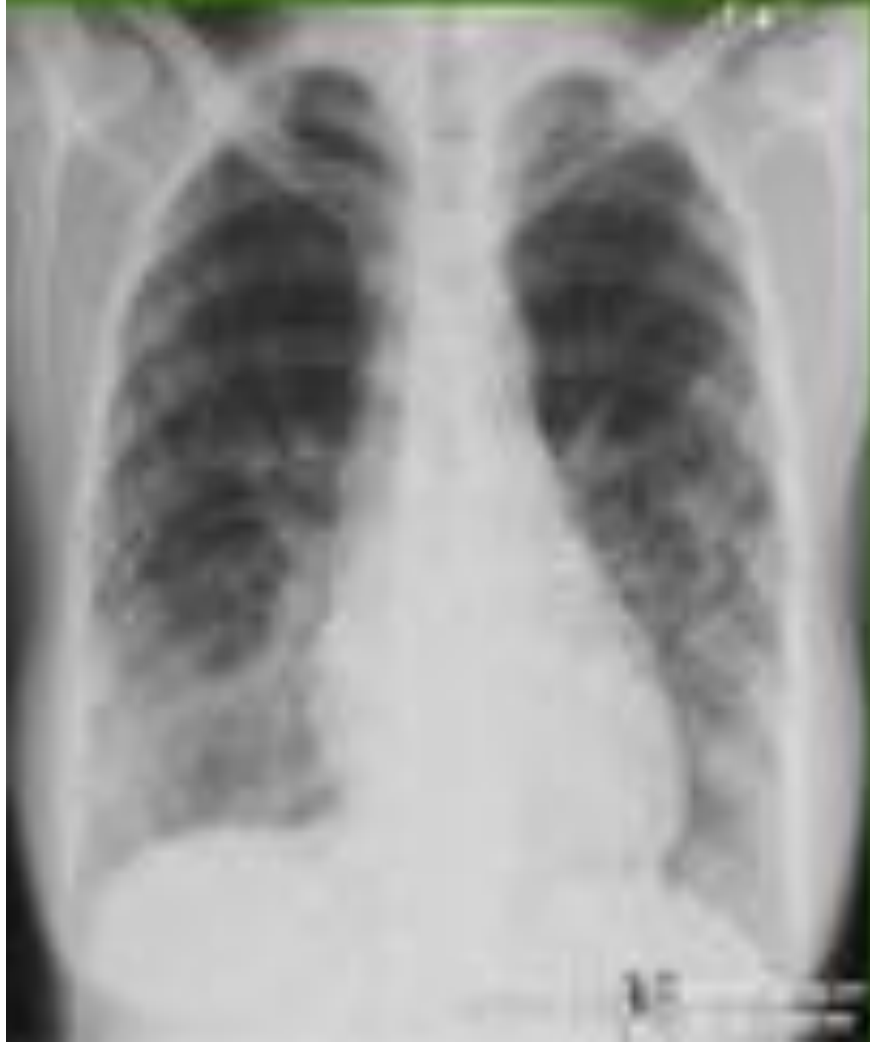

Поражение легких

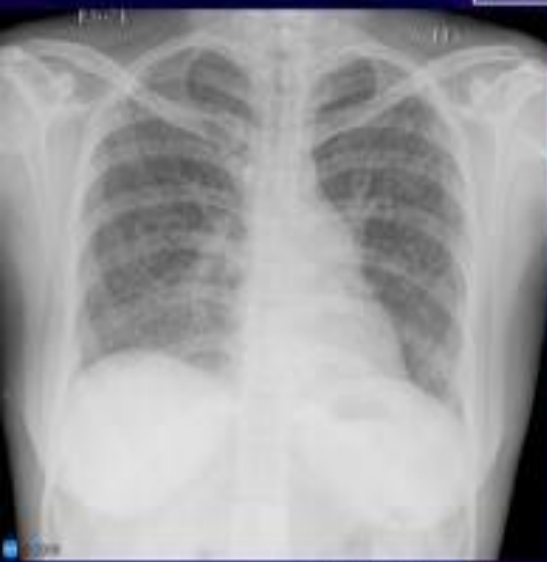- Фиброзирующий альвеолит
- Диффузный пневмосклероз
- Легочная гипертензия



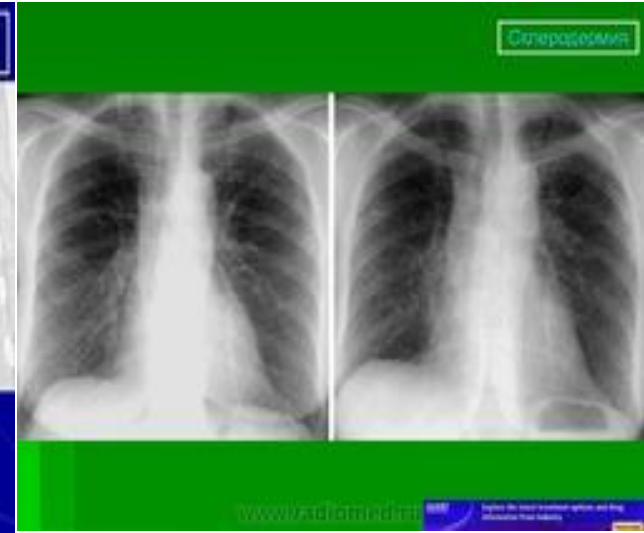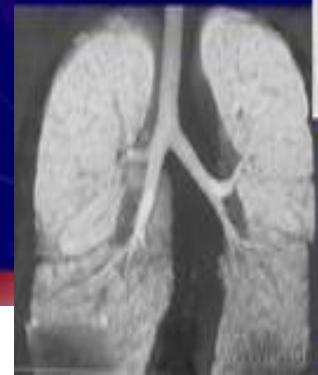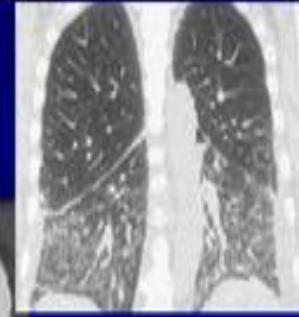
Синоскопия



Склеродермия



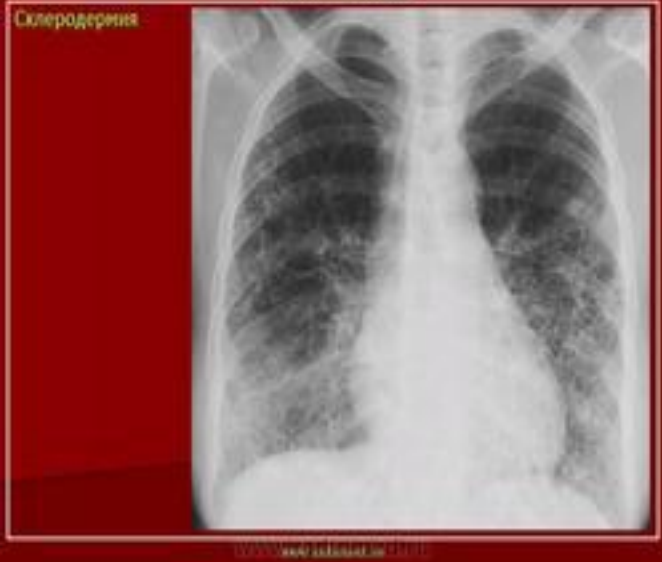Наблюдение Эпштейн К. Фицман, доктор медицинских наук.
Склеродермия



Склеродермия

www.radiology.com

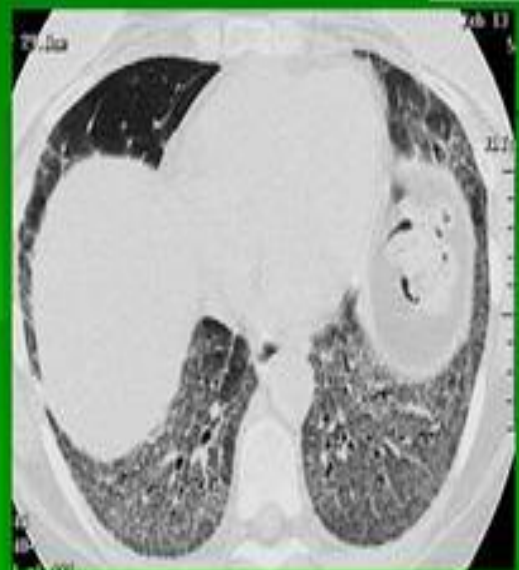Склеродермия



Склеродермия

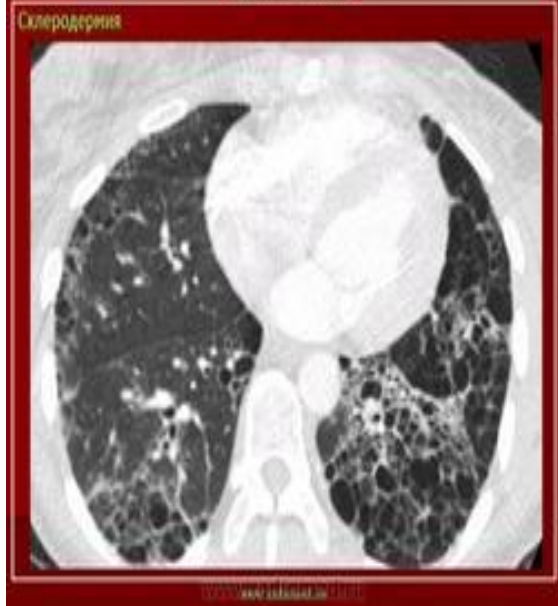www.radiology.com

Склеродермия



www.radiology.com

Склеродермия



Склеродермия

www.radiology.com

Поражение сердца

- Крупноочаговый кардиосклероз с увеличением размеров сердца
- Интерстициальный миокардит
- Аритмии
- Нарушении сердечного ритма и проводимости
- Склеродермические пороки сердца (чаще недостаточность митрального клапана, реже пролапс митрального клапана)
- Перикардит (на ЭхоКГ утолщение перикарда, небольшое количество жидкости)