

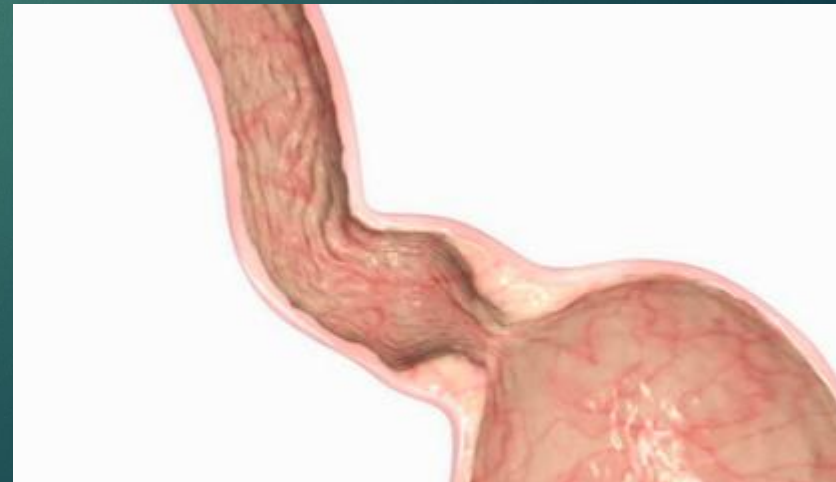

# Ахалазия кардии

ВЫПОЛНИЛА: ОРЫНБАСАР ДИНАРА  
ХК-601

# План доклада

- ▶ Определение
- ▶ Статистика
- ▶ Этиология
- ▶ Патогенез
- ▶ Патологоанатомическая картина
- ▶ Классификация
- ▶ Клиническая картина
- ▶ Осложнения ахалазии кардии
- ▶ Диагностика
- ▶ Дифференциальная диагностика
- ▶ Лечение



# Ахалазия кардии

## (кардиоспазм)

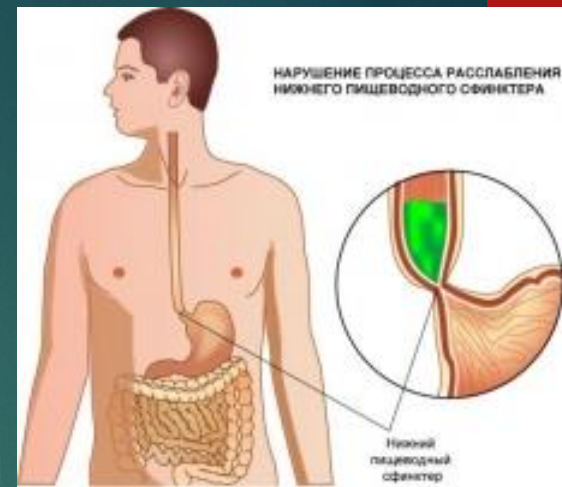
— это нервно-мышечное заболевание пищевода, проявляющееся нарушением прохождения пищевых масс в желудок вследствие стойкого нарушения рефлексорного открытия кардии при глотании, изменения перистальтики и ослабления тонуса пищеводной стенки.

- ▶ По МКБ-10:
  - ▶ K20-K31 Болезни пищевода, желудка и двенадцатиперстной кишки
    - ▶ K22 Другие болезни пищевода
      - ▶ K22.0 Ахалазия кардии

# Статистика

- ▶ Частота заболевания ахалазией по отношению к другим заболеваниям пищевода от 3 до 20%.
- ▶ Первые симптомы болезни чаще проявляются в возрасте 20—40 лет.
- ▶ Чаще болеют женщины.
- ▶ В 60% случаев диагностируется на второй стадии.
- ▶ В 90% случаев эффективна кардиодилатация
- ▶ 65-70% пациентов после кардиодилатации отмечают рецидив заболевания.

# ЭТИОЛОГИЯ



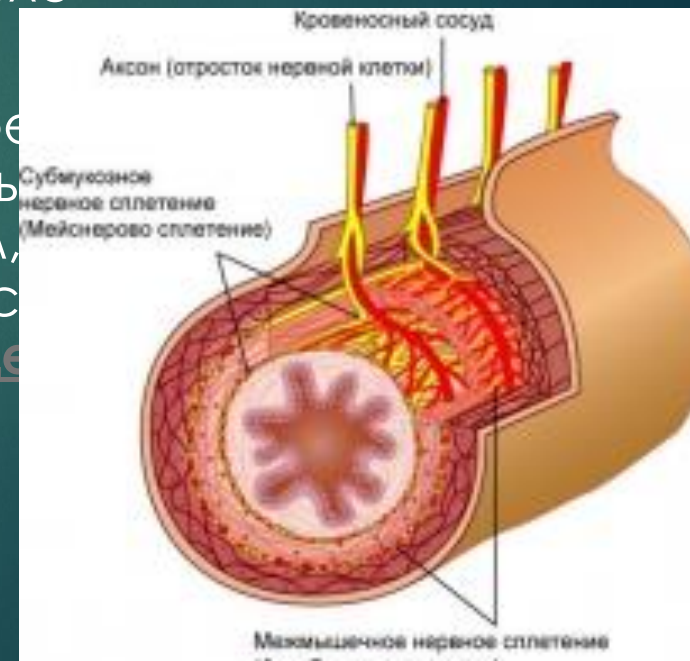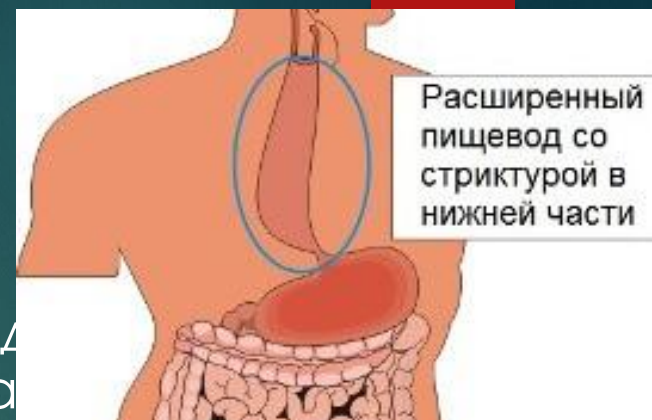
- ▶ врожденные аномалии развития аппарата пищевода
  - ▶ дегенерация межмышечного (ауэрбахова) сплетения;
- ▶ конституциональная неврастения с возникновением неврогенной дискоординации моторики пищевода;
- ▶ рефлекторные дисфункции пищевода;
- ▶ инфекционно-токсические поражения нервных сплетений пищевода и кардии.
- ▶ Разрешающим фактором является стресс или длительное эмоциональное напряжение.

# Патогенез

▶ В области пищеводно-желудочного перехода обнаружен сфинктер (физиологическая ка... здоровых людей он в покое находится в состоянии тонического сокращения, а после глотания расслабляется.

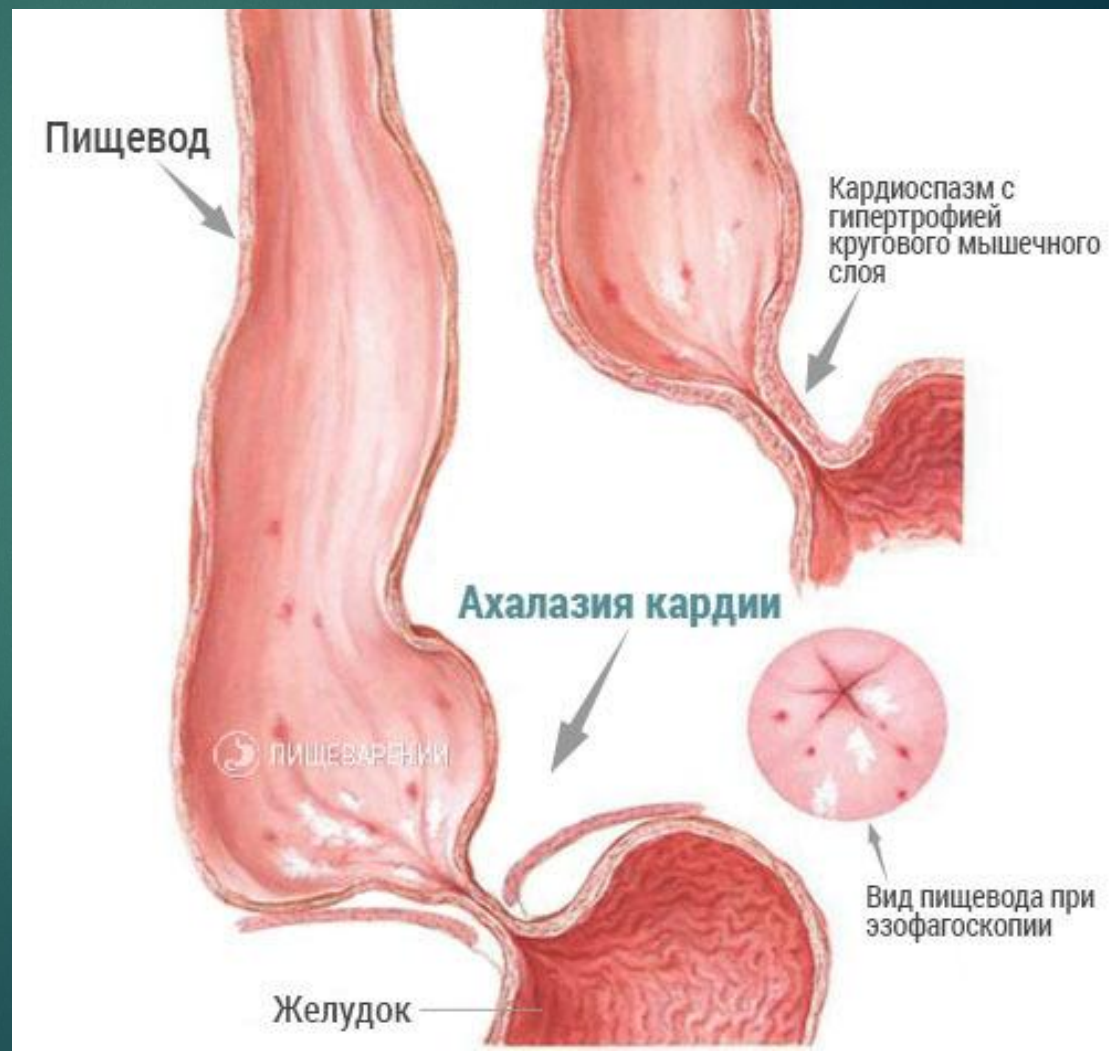
▶ Главным нарушением, определяющим симптомы заболевания, является отсутствие расслабления или недостаточное расслабление кардии после глотания.

▶ Разнообразные реакции кардии (неполное раскрытие при глотании, неполное раскрытие, спазм, полная ахалазия, ахалазия и спазм, исходный гипертонус и др.) имеют один исходный механизм — нарушение иннервации пищевода.

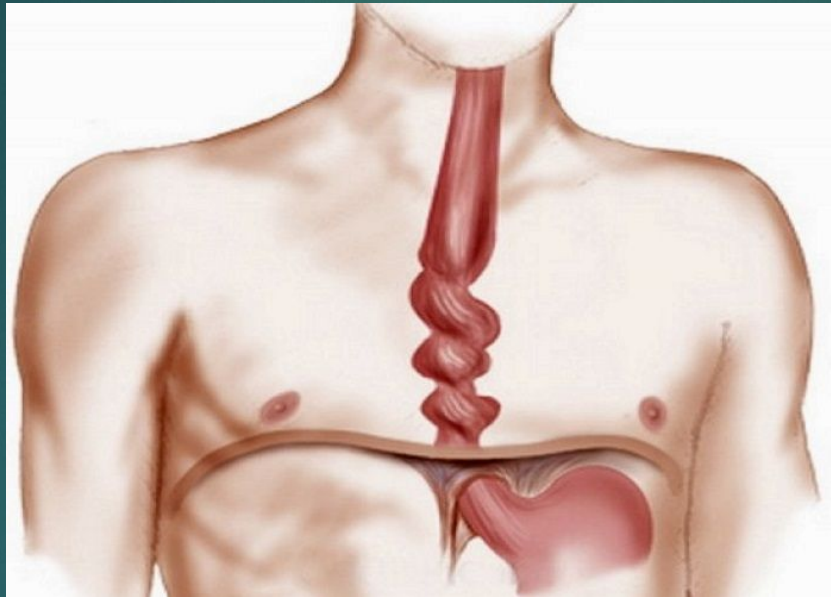


▶ Случаи ахалазии, протекающие с гипертонусом кардиального сфинктера, не могут рассматриваться как истинный «кардиоспазм», так как основным механизмом, нарушающим проходимость кардии при ахалазии, является не гипертонус сфинктера, а отсутствие расслабления его при глотании.

▶ Повышение давления в физиологической кардии при этом является вторичным и обусловлено реакцией ее на постоянное давление заполняющего пищевод содержимого, рубцово-воспалительными изменениями в тканях терминального отдела пищевода и потерей ими эластичности.



- ▶ При ахалазии кардии одновременно изменяются тонус и перистальтика пищевода. Вместо распространяющихся к желудку перистальтических сокращений появляются непропульсивные волны, к ним присоединяются сегментарные сокращения стенки пищевода.

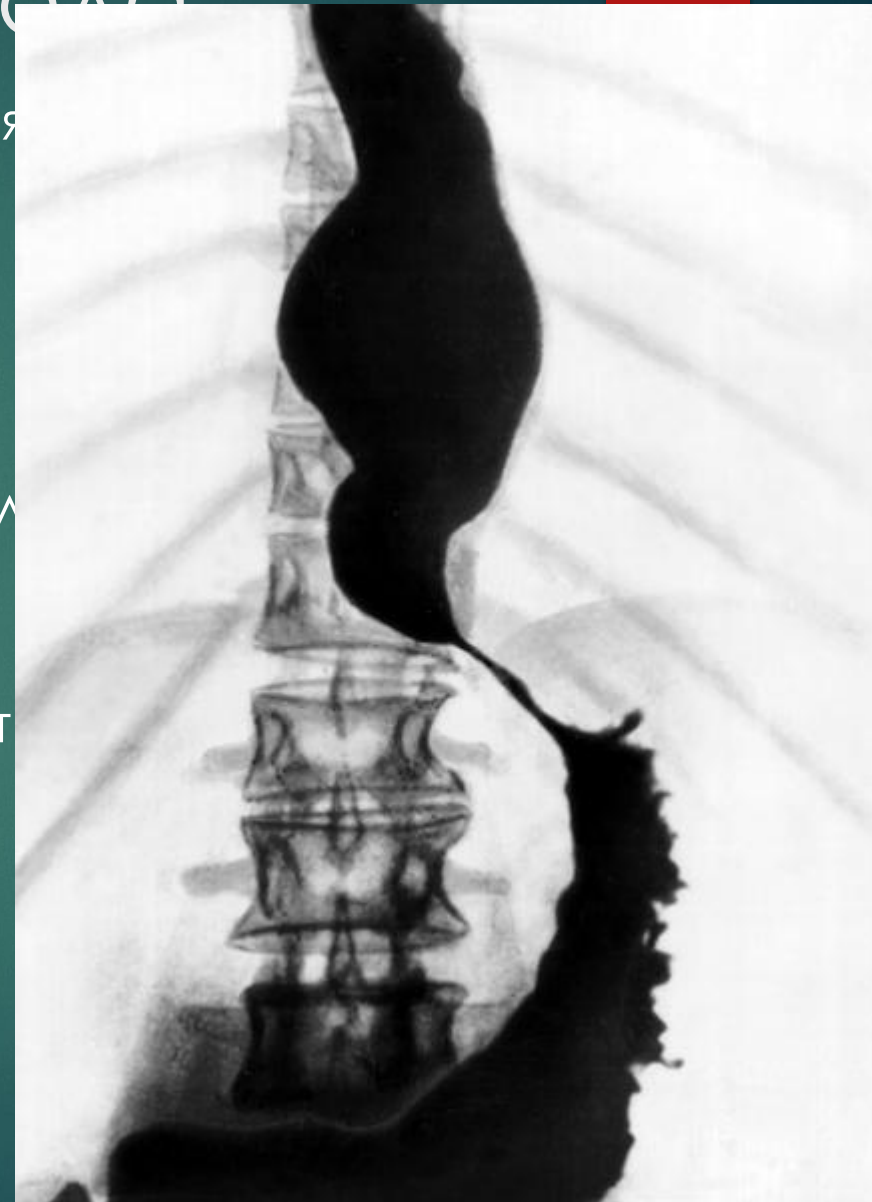


- ▶ Пища долго задерживается в пищеводе и поступает в желудок вследствие механического раскрытия кардии под влиянием гидростатического давления столба жидкости над ней. Длительный застой пищевых масс, слюны и слизи в пищеводе приводит к значительному расширению его просвета, развитию эзофагита и периэзофагита, что в свою очередь усугубляет нарушения перистальтики пищевода.



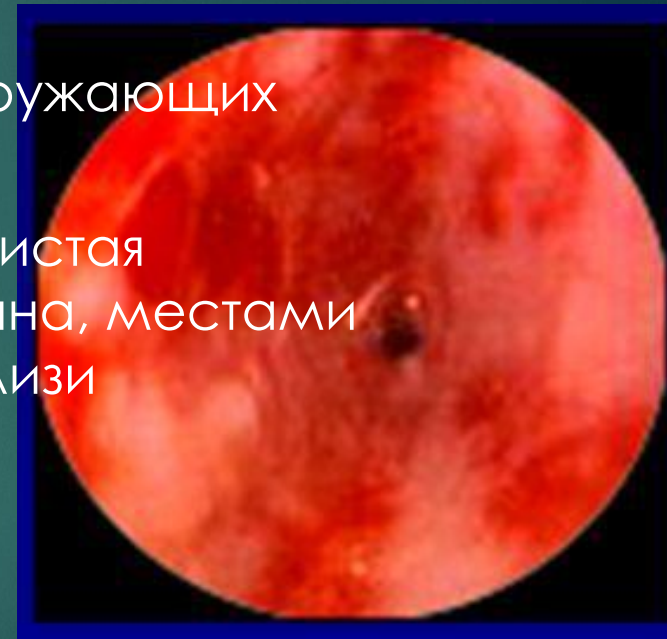
# Патологоанатомические изменения пищевода

- ▶ В выраженных случаях заболевания отмечают расширение пищевода в диаметре до 15—18 см, его удлинение, вследствие чего он может принимать S-образную форму. Его вместимость достигает 2—3 л вместо 50—100 мл у здоровых людей.
- ▶ Дистальный участок пищевода резко сужен, в нем обнаруживают дистрофию ганглиозных клеток и волокон интрамуральных нервных сплетений вплоть до их гибели.



▶ В мышечном слое наблюдают дистрофию мышечных волокон, разрастание соединительной ткани, особенно в стенке суженного сегмента, фиброз эндоневрия, расширение сосудов, появление вокруг них инфильтрации из лимфоидных и плазматических клеток.

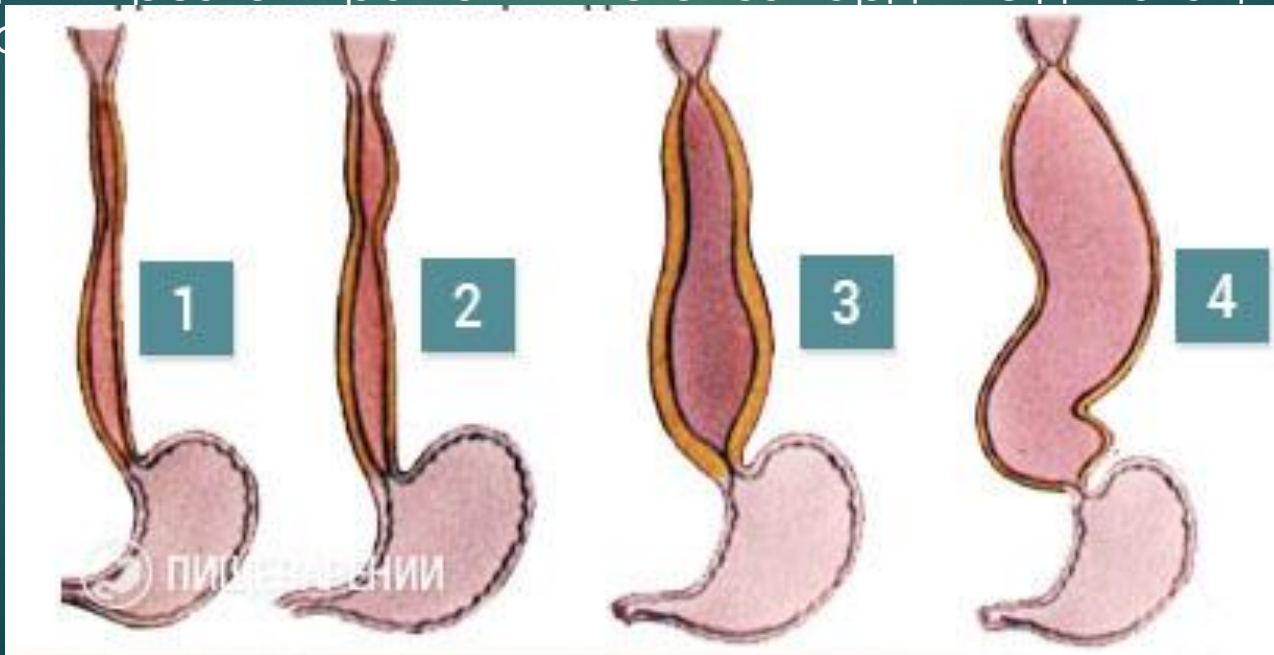
▶ Во всех слоях пищеводной стенки и в окружающих тканях обнаруживают признаки воспалительного процесса. Слизистая оболочка пищевода гиперемирована, отечна, местами изъязвлена. Более выражены изменения вблизи суженного участка пищевода.



# Классификаци

В. В. Петровский выделяет четыре стадии заболевания ахалазией кардии.

- ▶ I стадия — функциональный непостоянный спазм кардии, расширения пищевода не наблюдается;
- ▶ II стадия — стабильный спазм кардии с нерезким расширением пищевода;
- ▶ III стадия — рубцовые изменения мышечных слоев кардии с выраженным расширением пищевода;
- ▶ IV стадия — резко выраженный стеноз кардии с дилатацией пищевода



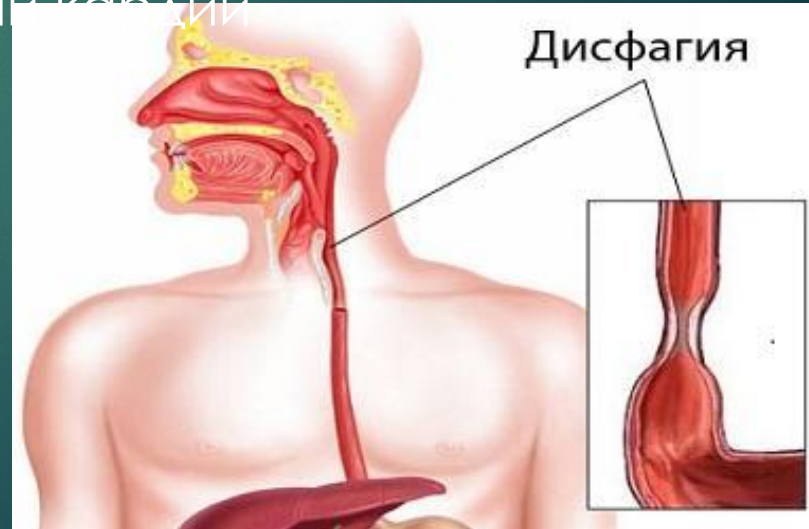# Клиническая картина

Для ахалазии кардии характерна триада симптомов:  
**дисфагия, регургитация, боли.**

Дисфагия — основной и в большинстве случаев первый симптом заболевания. У одних больных она возникает внезапно, как бы среди полного здоровья, у других развивается постепенно.

- ▶ Усиление дисфагии у большинства больных отмечают после нервного возбуждения, во время поспешной еды, при приеме плотной, сухой и плохо прожеванной пищи.
- ▶ Иногда наблюдается парадоксальная дисфагия: плотная пища проходит в желудок лучше, чем жидкая и полужидкая.

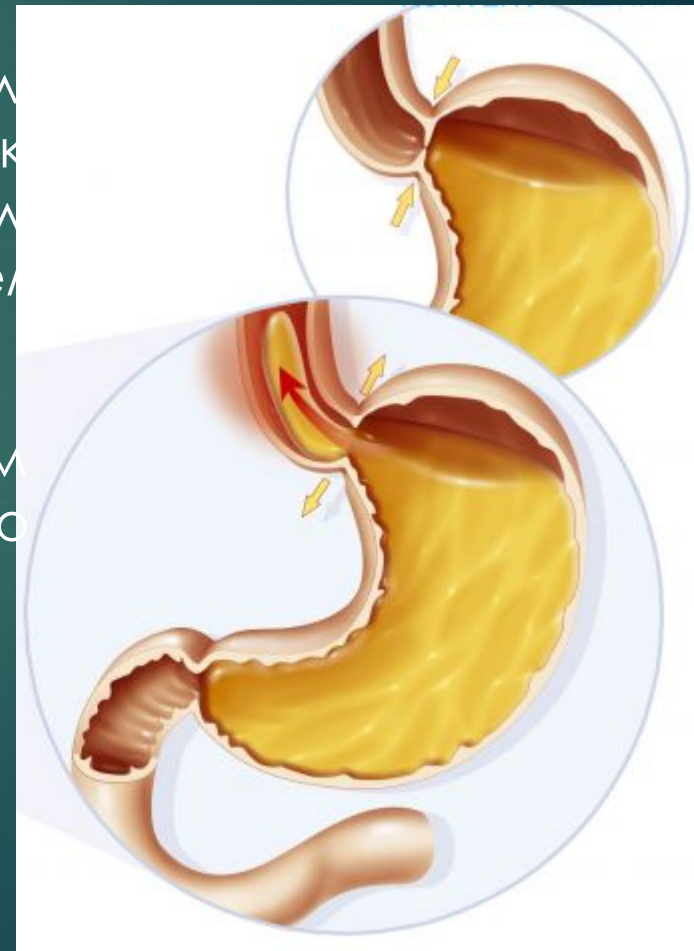
- ▶ У ряда больных с ахалазией дисфагия зависит от температуры пищи: плохо проходит или не проходит теплая пища, а холодная проходит, или наоборот.
- ▶ Больные постепенно приспосабливаются облегчать прохождение пищи в желудок с помощью ряда приемов (ходьба, гимнастические упражнения, заглатывание воздуха и слюны, прием большого количества теплой воды и др.).
- ▶ Выраженную кахексию при ахалазии кардии наблюдают редко.





Регургитация при небольшом расширении пищевода наступает после нескольких глотков пищи, при значительно расширенном пищеводе бывает более редкой, но обильной и обусловлена сильными спастическими сокращениями пищевода, возникающими при его переполнении.

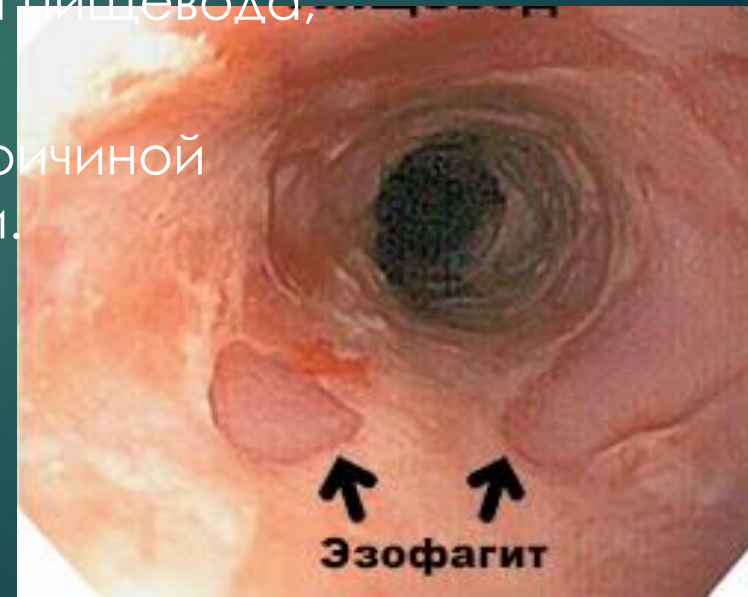- ▶ Регургитация в положении лежа и при сильном клоне туловища обусловлена механическим давлением содержимого пищевода на гладкий пищеводный сфинктер и его растяжением.
- ▶ Ночная регургитация связана с некоторым снижением тонуса глоточно-пищеводного сфинктера.



Боли за грудиной при ахалазии кардии имеют разнообразный характер. Они могут быть связаны со спазмом пищеводной мускулатуры и устраняются приемом нитроглицерина, амилнитрита и атропина. Однако у большинства больных боли возникают при переполнении пищевода и исчезают после срыгивания или прохождения пищи в желудок.

- ▶ У некоторых больных возникают приступы спонтанных болей за грудиной по типу болевых кризов. Подобные боли чаще наблюдают в начальном периоде заболевания, иногда еще до развития дисфагии и регургитации, которые не всегда снимаются атропином или нитроглицерином, что позволяет предположить их связь с прогрессирующим дистрофическим процессом в интрамуральном нервном сплетении пищевода.
- ▶ Боли натощак или после рвоты чаще обусловлены эзофагитом и снимаются приемом пищи.
- ▶ Отрыжка воздухом, тошнота, повышенное слюноотделение, жжение по ходу пищевода, неприятный запах изо рта также обусловлены эзофагитом.

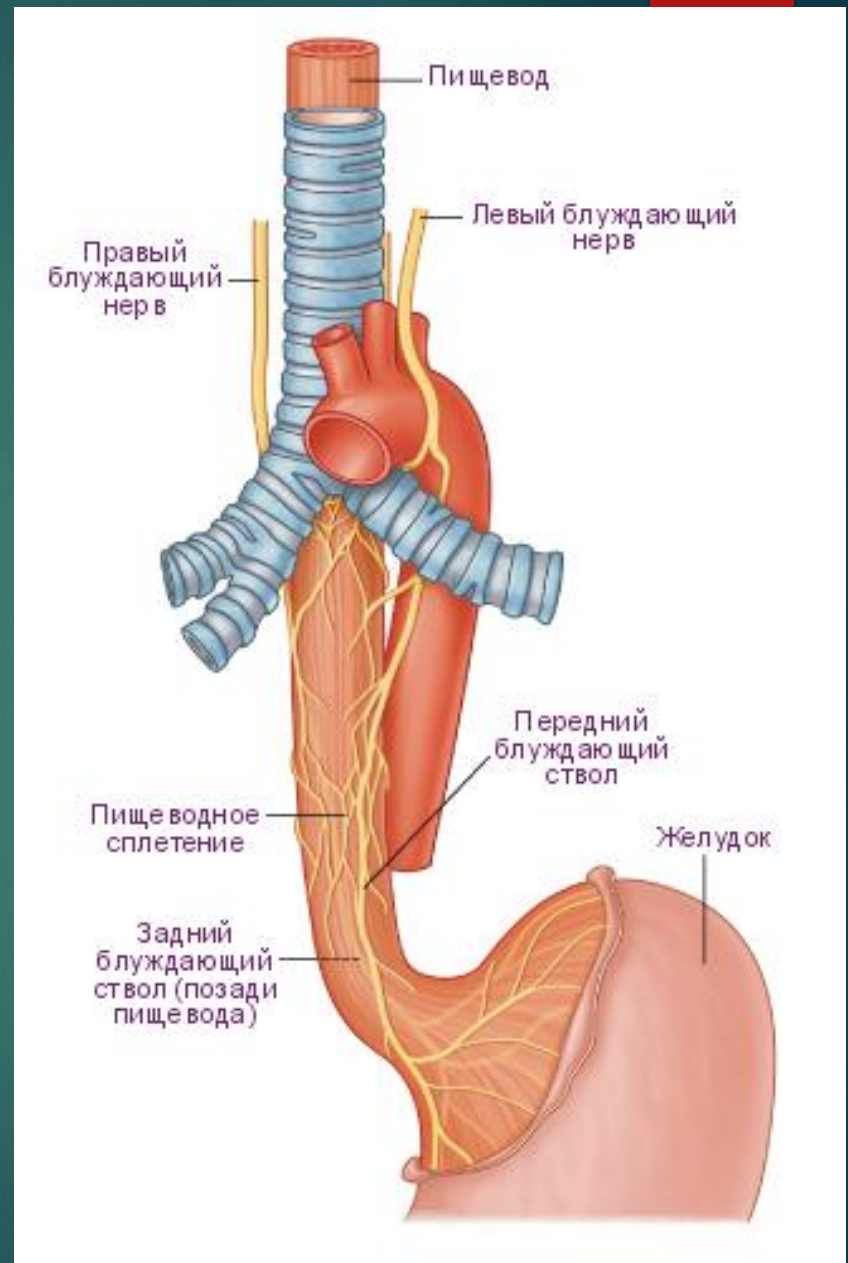
- ▶ У больных как с острым, так и с постепенным началом заболевания со временем симптомы прогрессируют: усиливается дисфагия, чаще возникает регургитация. Многие больные стесняются своего недостатка, становятся замкнутыми, болезненно обидчивыми.
- ▶ Наиболее частым осложнением заболевания является застойный эзофагит, который возникает при длительной задержке пищевых масс в пищеводе. В легких случаях он проявляется гиперемией и отеком слизистой оболочки, в более тяжелых — наличием грубых и неравномерных складок, эрозий, язв, которые обычно расположены не сколько выше суженного участка. В дальнейшем могут развиваться кровотечения, перфорация пищевода, периезофагит.
- ▶ Хронический эзофагит может явиться причиной возникновения рака пищевода и кардии.





# Осложнения

- ▶ Нередкими осложнениями ахалазии являются повторные аспирационные бронхопневмонии, абсцессы легких, пневмосклероз. Особенно часто эти осложнения встречаются у детей.
- ▶ Описаны осложнения, вызванные сдавлением расширенным пищеводом возвратного нерва, правого главного бронха, верхней полой вены, блуждающего нерва и др.



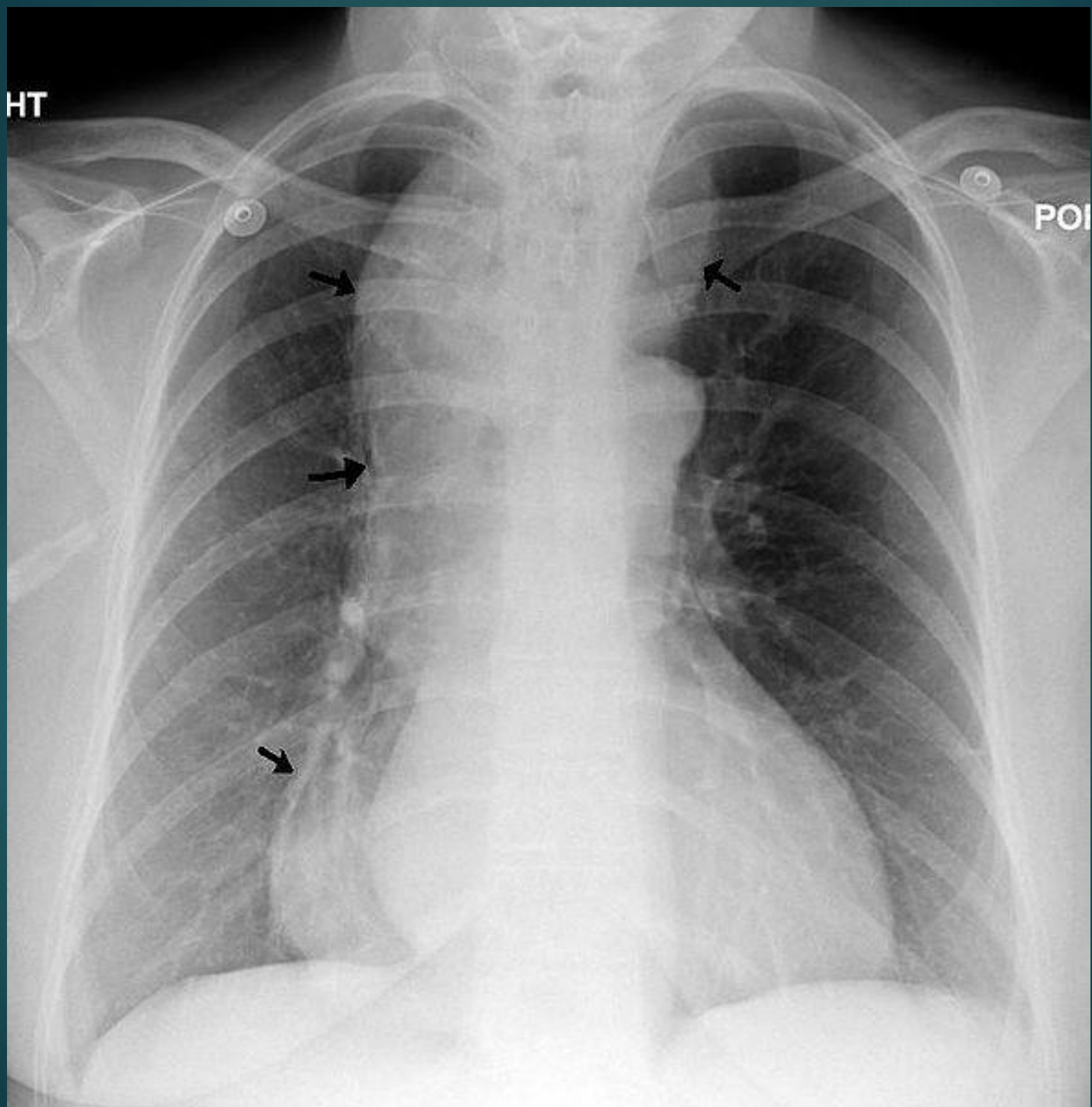
# Диагностика

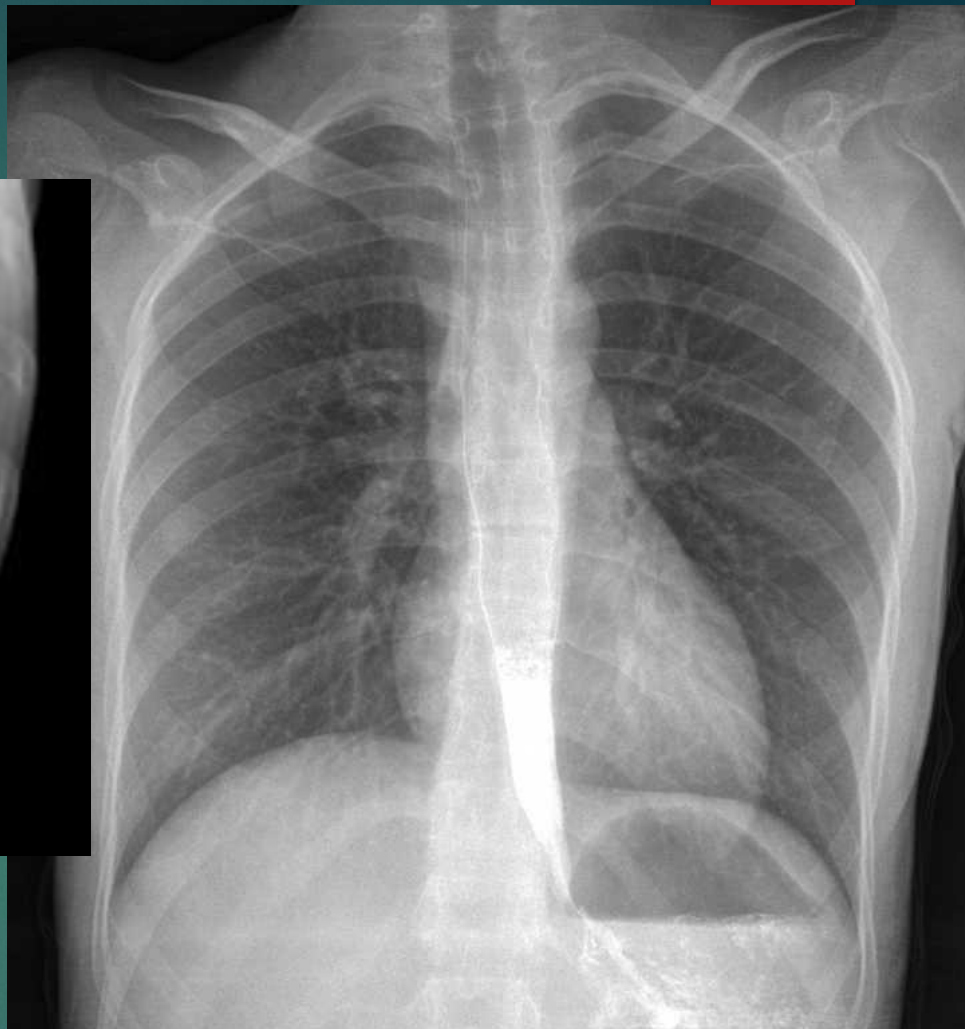
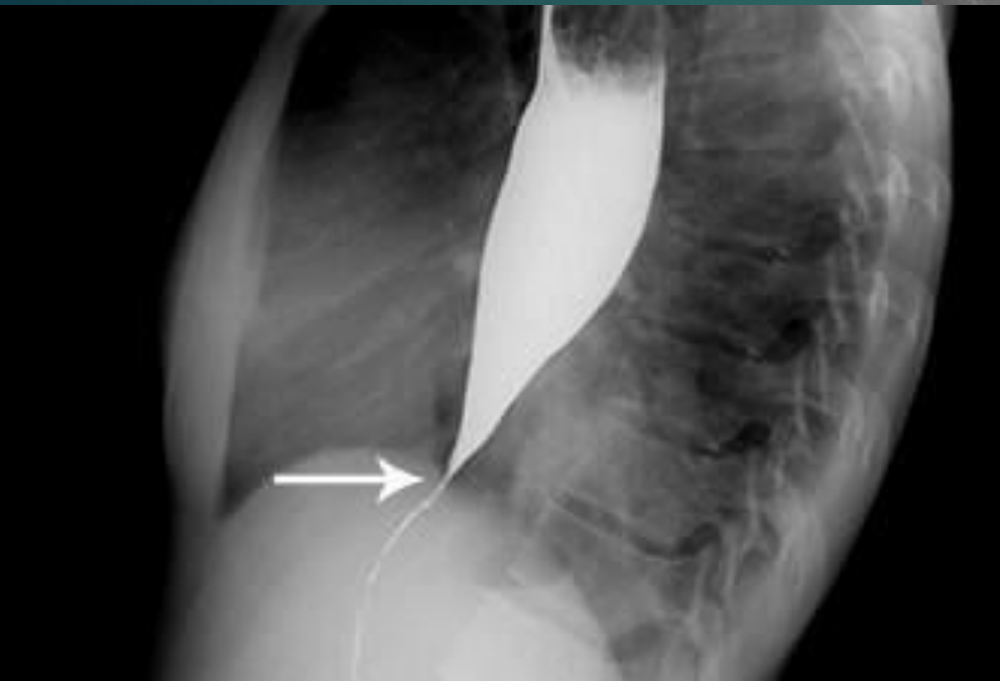Основными методами диагностики ахалазии кардии являются рентгенологическое исследование, эзофагоскопия, эзофаготономография, фармакологические пробы.

- ▶ При бесконтрастном рентгенологическом исследовании грудной клетки у больных с ахалазией выявляют дополнительное выбухание правого контура средостения, наличие уровня жидкости в проекции заднего средостения, отсутствие газового пузыря желудка.

HT

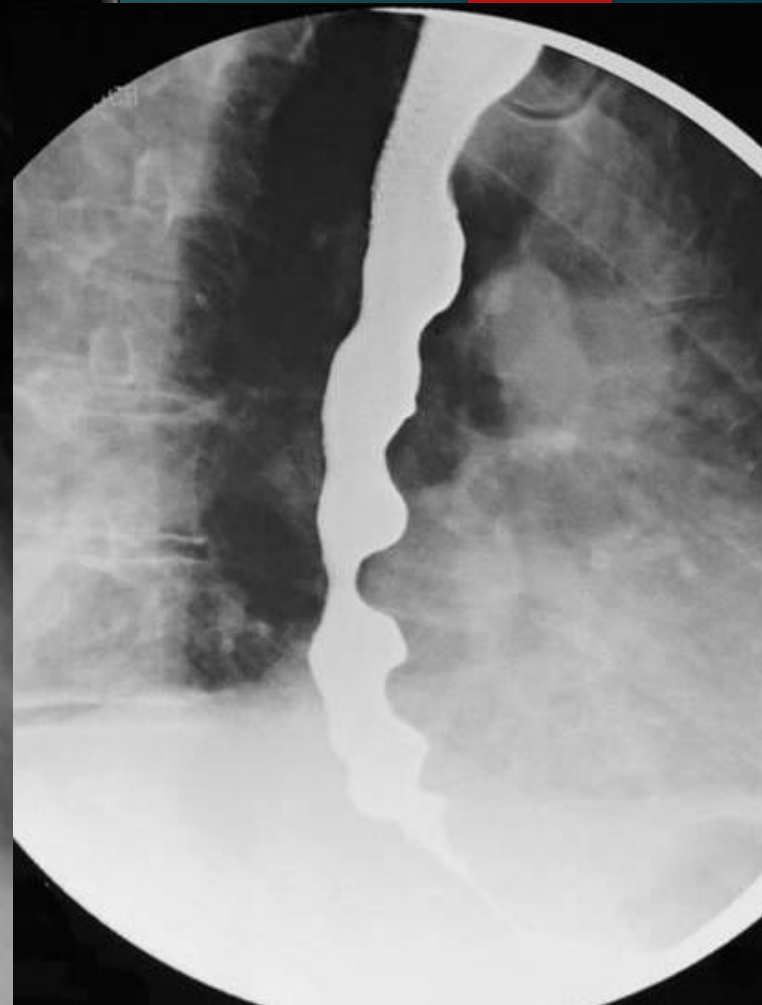
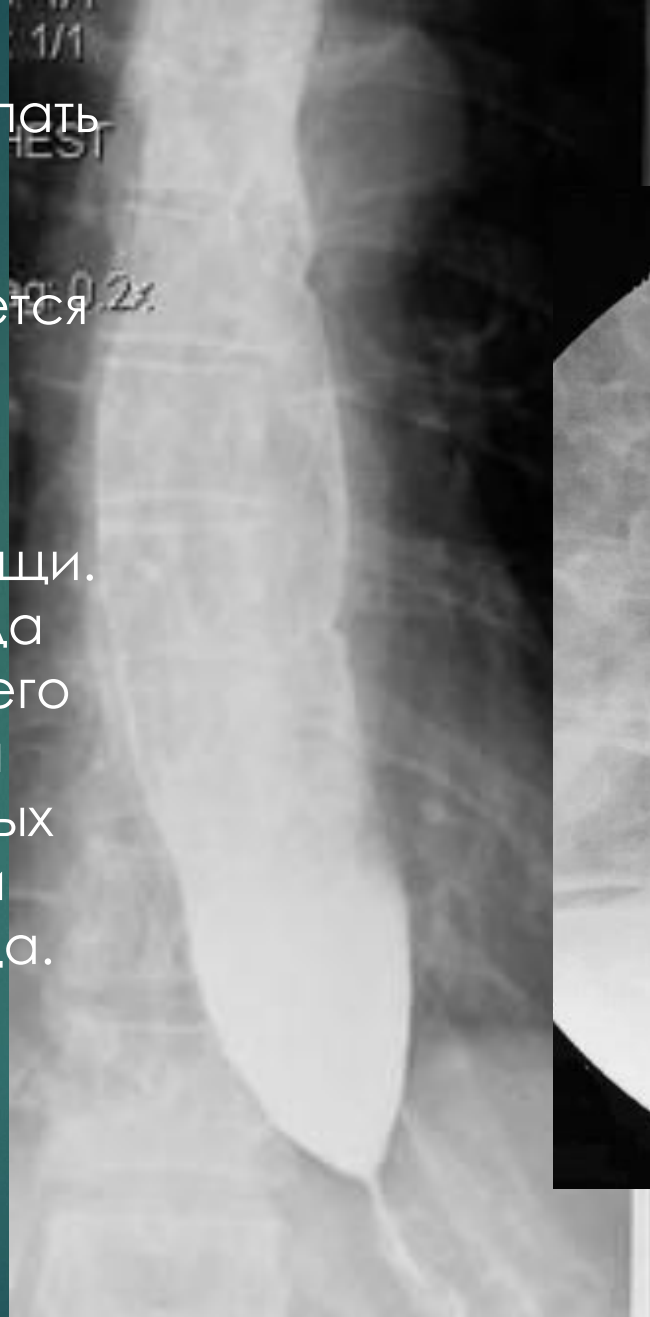POI



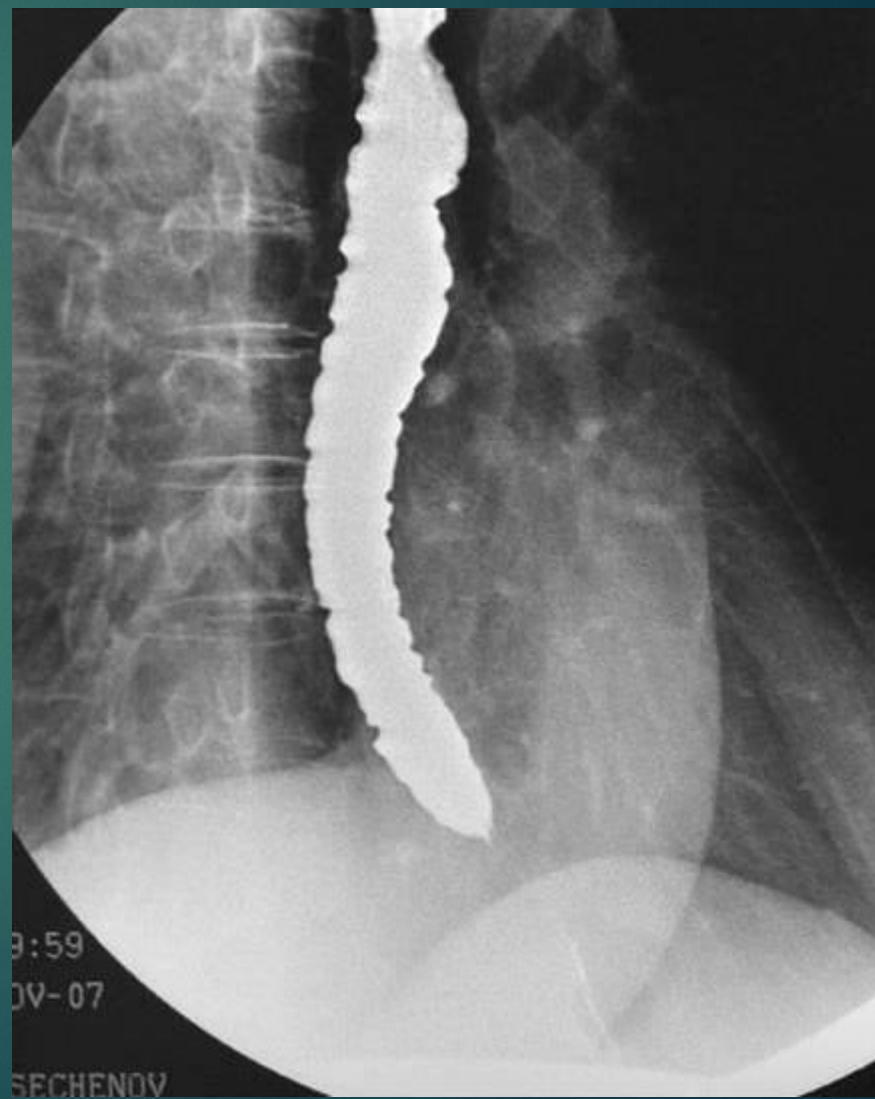

Основной рентгенологический признак ахалазии — сужение терминального отдела пищевода с четкими, ровными и эластичными контурами («пламя перевернутой свечи», «мышинный хвост»). Складки слизистой оболочки в области сужения сохранены.

Первые глотки бария могут свободно поступать в желудок, затем контрастная масса длительно задерживается в пищеводе. Над бариевой взвесью определяют слой жидкости и остатки пищи. Расширение пищевода над местом сужения его выражено в различной степени. У ряда больных отмечают удлинение и искривление пищевода.

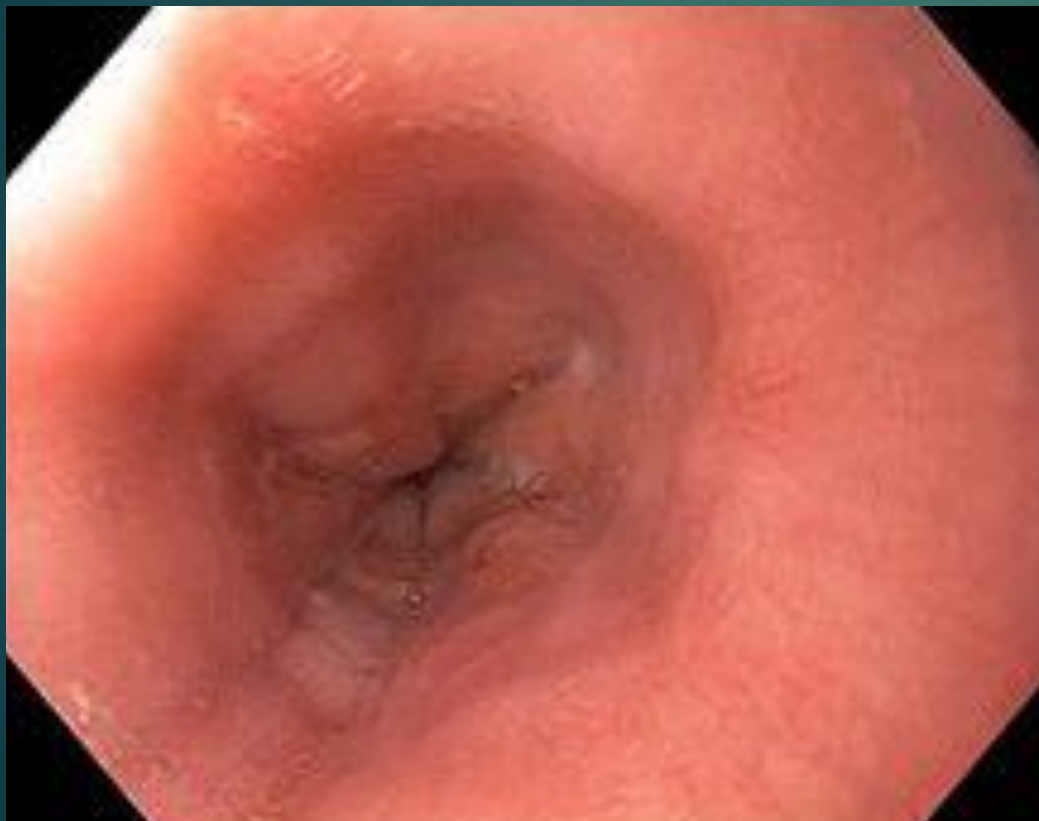

- ▶ Перистальтика пищевода у всех больных резко нарушена: сокращения ослаблены, имеют спастический характер и недостаточную амплитуду.
- ▶ При развитии эзофагита видны изменения рельефа слизистой оболочки пищевода: зернистость, утолщение и извилистость складок.

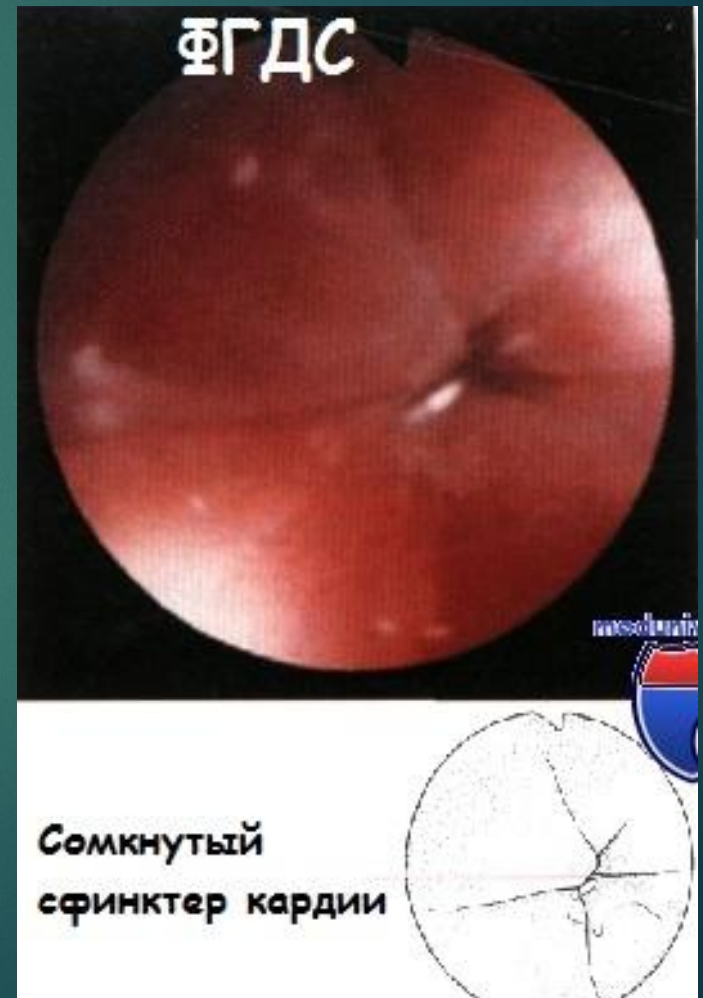


# Эзофагоскопия

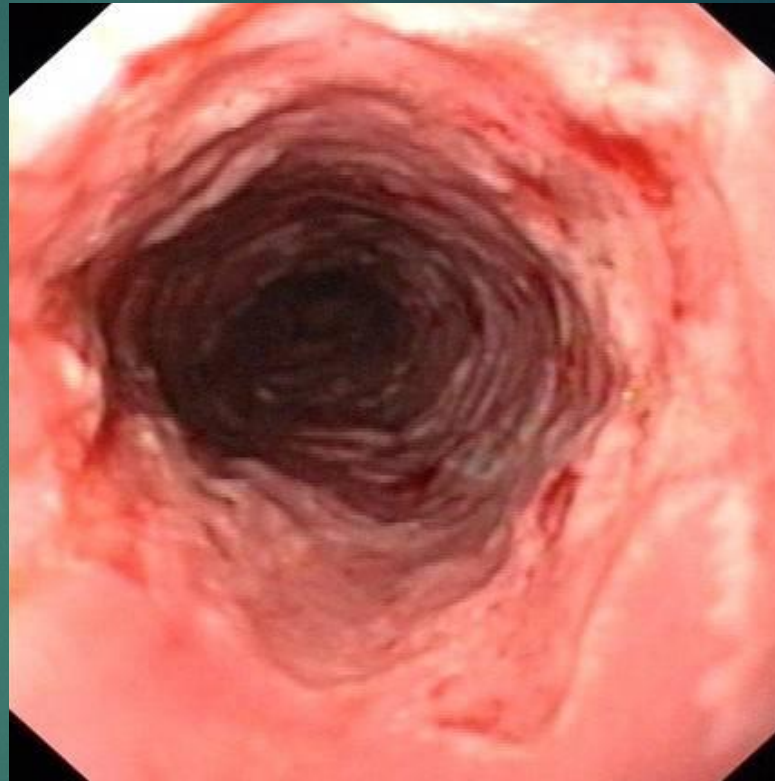
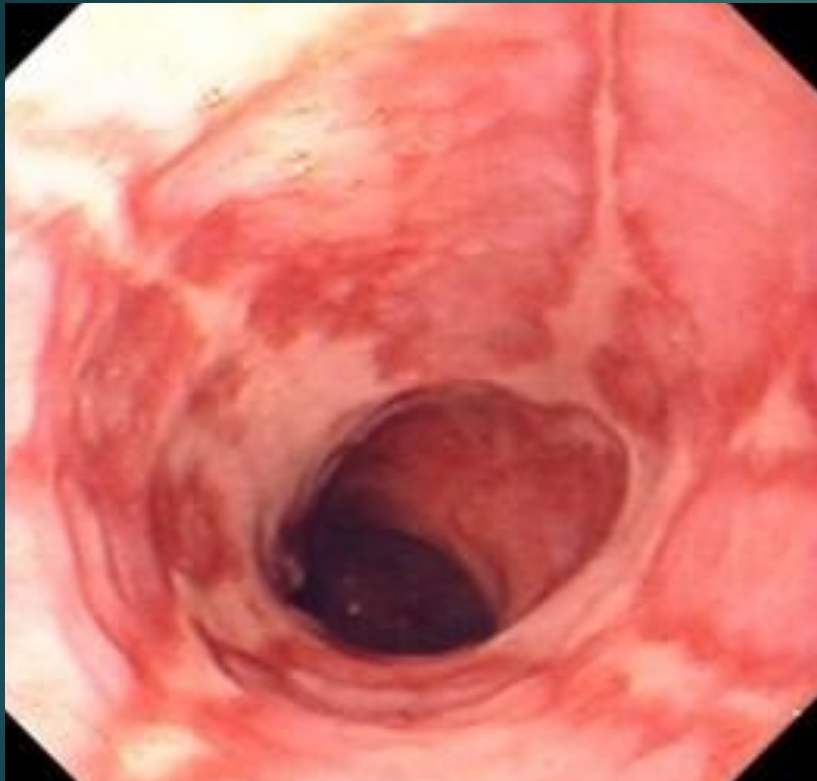- ▶ Эндоскопическая картина зависит от длительности заболевания. В начале болезни пищевод расширен незначительно, по мере прогрессирования заболевания его просвет все более расширяется и у некоторых больных становится извитым.



Норм  
а



- ▶ Слизистая оболочка имеет признаки воспаления: складки утолщены, артерии и вены расширены, нередко видны участки гиперемии, эрозии, лейкоплакии, изъязвления.



- ▶ Как правило, конец эзофагоскопа удается провести через суженный участок, что подтверждает преимущественно функциональный характер изменений в пищеводе. Слизистая оболочка в месте сужения чаще всего не изменена.



Utkin  
I. 24.06.1979

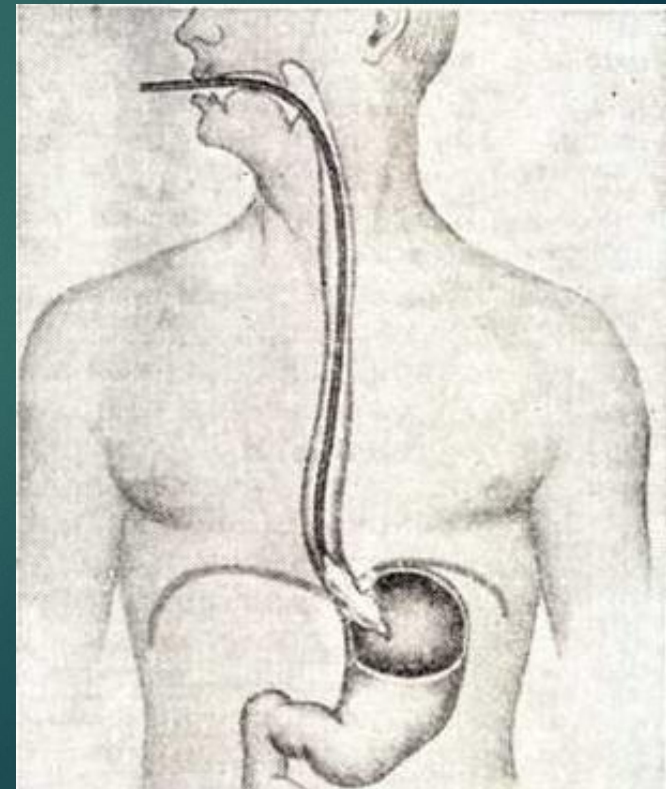
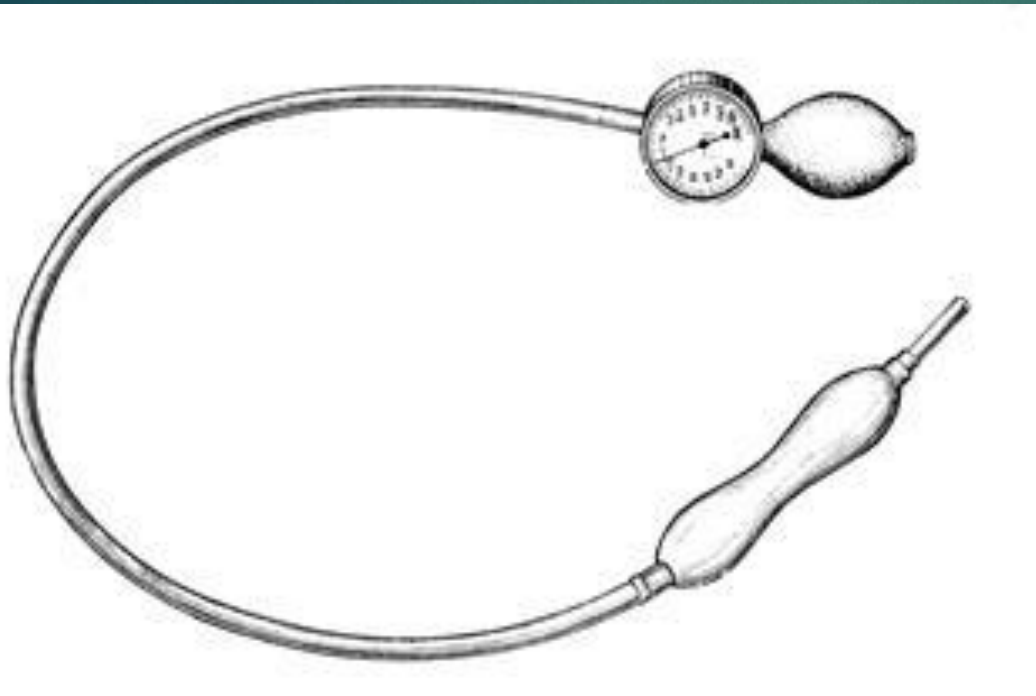
18.02.2008  
100728

En:A5

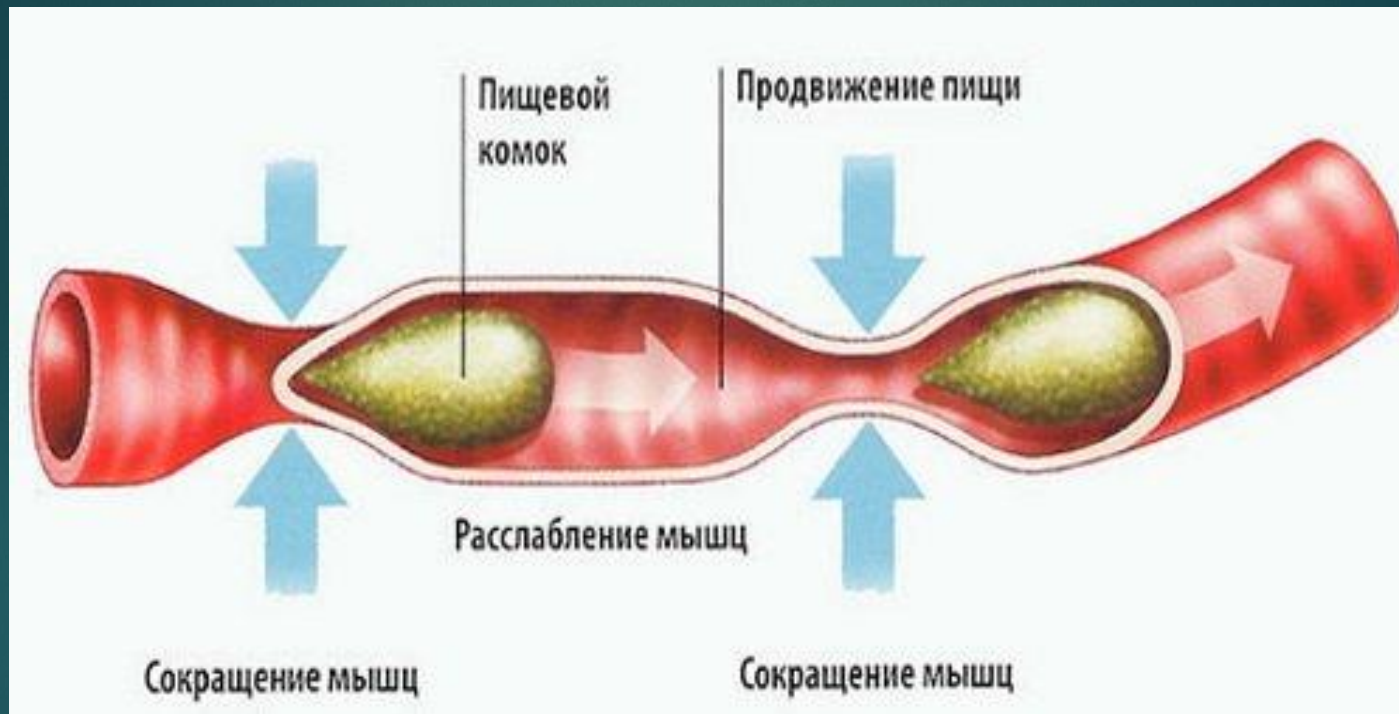
**просвет пищевода**

**Эзофаготонокимографическое исследование** — главный метод ранней диагностики ахалазии пищевода, так как нарушения сократительной способности пищевода и физиологической кардии возникают значительно раньше клинических симптомов заболевания.

- ▶ Исследование проводят с помощью специального многоканального зонда с резиновыми баллончиками или «открытыми» катетерами, регистрирующими сокращения пищевода и изменения внутрипищеводного давления.

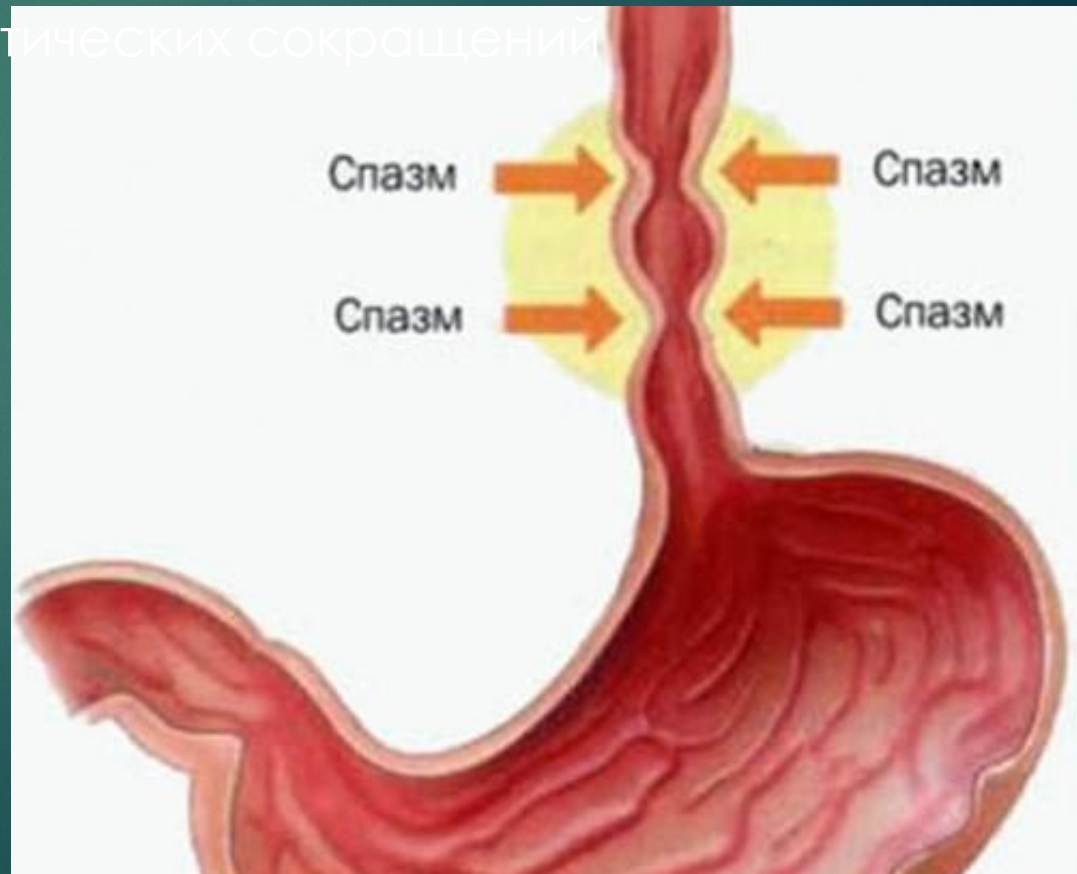



- ▶ В норме после глотания по пищеводу распространяется перистальтическая волна, кардия в этот момент открывается и давление снижается. После прохождения перистальтической волны кардия вновь закрывается.



- ▶ При ахалазии кардии отсутствует рефлексорное расслабление кардиального сфинктера при глотании, и внутрипросветное давление остается на прежних цифрах.

- ▶ Другим характерным признаком является нарушение перистальтики пищевода: различной формы глотательные и внеглотательные спастические сокращения, большое количество местных — вторичных сокращений пищевода, что свидетельствует об эзофагите.
- ▶ У всех больных наряду со спастическими сокращениями отмечают большое количество пропульсивных перистальтических сокращений пищевода.



- 
- ▶ В сомнительных случаях для подтверждения диагноза ахалазии кардии используют **фармакологические пробы.**
  - ▶ Нитроглицерин, амилнитрит у больных с ахалазией кардии снижают тонус пищевода и физиологического кардиального сфинктера, что облегчает прохождение содержимого пищевода в желудок.
  - ▶ Введение холино-тропных лекарственных препаратов (ацетилхолина, карбохолина, мехолила) оказывает стимулирующее действие на мышечный слой пищеводной стенки и на кардиальный сфинктер.

# Дифференциальный

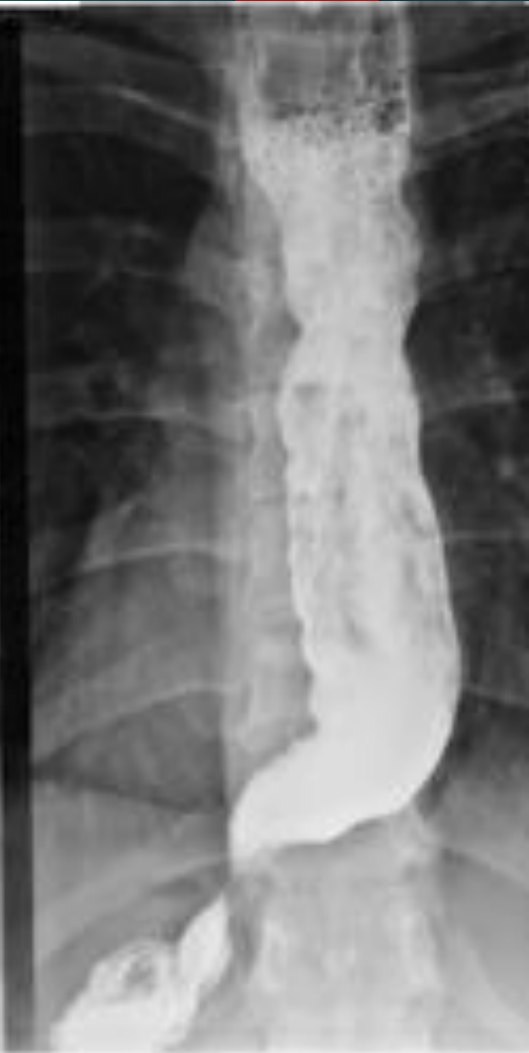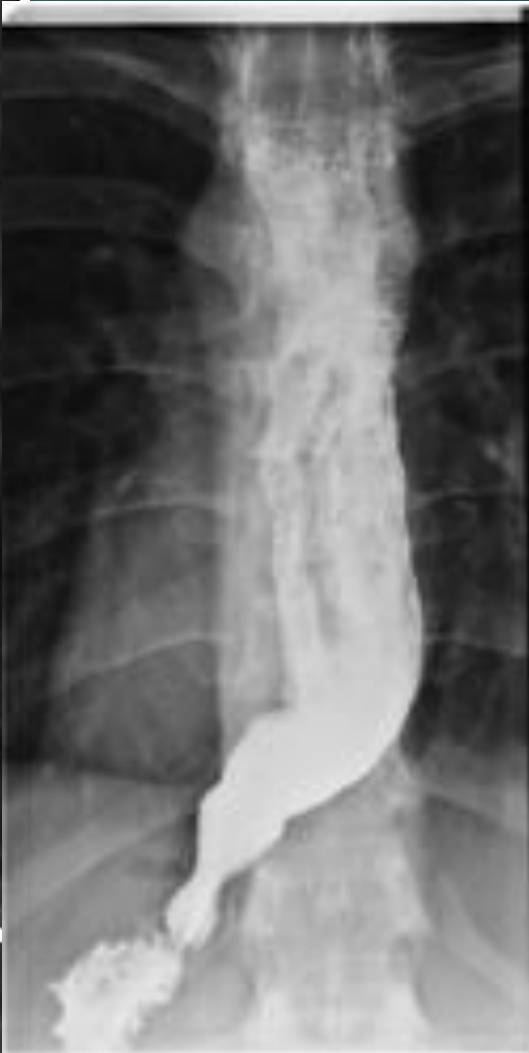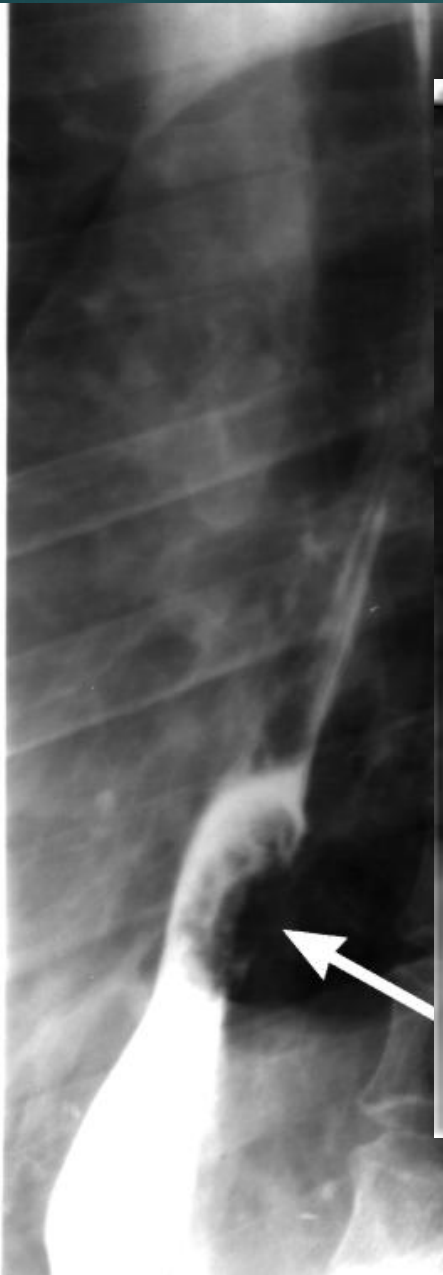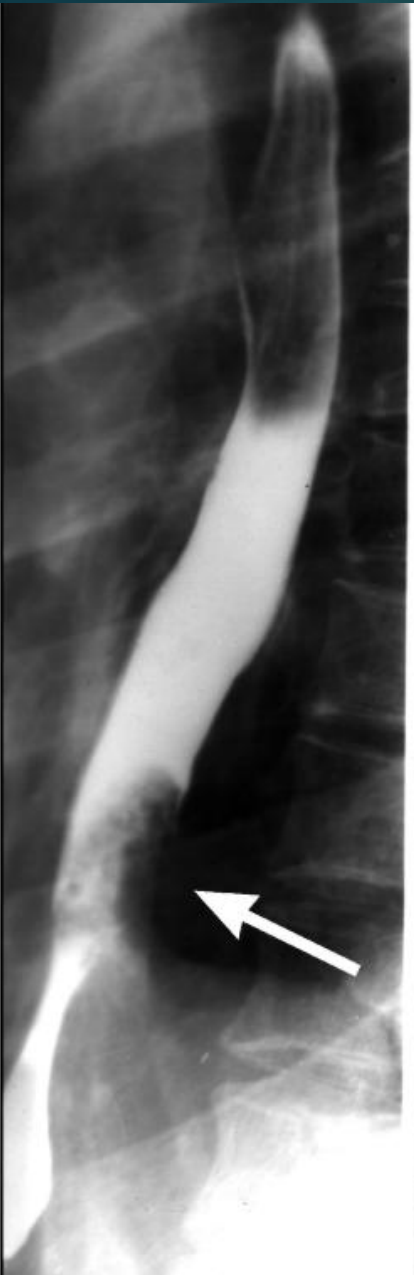## диагноз

т. Большие трудности встречаются при проведении дифференциального диагноза между ахалазией и раком пищевода и кардии.

Следует учитывать:

- ▶ возраст больных: более молодой при ахалазии и пожилой при раке.
- ▶ Длительный анамнез заболевания более характерен для ахалазии, чем для рака.
- ▶ При раке первым симптомом обычно является дисфагия, боль присоединяется позднее при прорастании опухолью стенки пищевода и нервных стволов. При ахалазии кардии первым симптомом нередко является боль, дисфагия возникает позже.

- ▶ Дисфагия при кардиоэзофагеальном раке в отличие от ахалазии всегда носит неуклонно прогрессирующий характер. Для рака не свойственна обильная и ночная регургитация.
- ▶ При ахалазии аппетит у большинства больных бывает сохранен, редко наступает значительное похудание.
- ▶ При рентгенологическом исследовании пищевода при раке отмечают асимметричность сужения, неровность его контуров, разрушение рельефа слизистой оболочки, ригидность стенки его, отсутствует значительное расширение и S-образное искривление пищевода, нет выраженных нарушений перистальтики, сохранен газовый пузырь желудка.
- ▶ Решающее значение для постановки диагноза имеет эзофагоскопия с прицельной биопсией для гистологического и цитологического исследования полученного материала.



Ахалазия  
кардии

Рак нижней 1/3  
пищеводас



## 2. При доброкачественных опухолях пищевода

рентгенологическое исследование выявляет округлый дефект наполнения с ровными контурами. Эзофагоскопия уточняет предположительный диагноз.

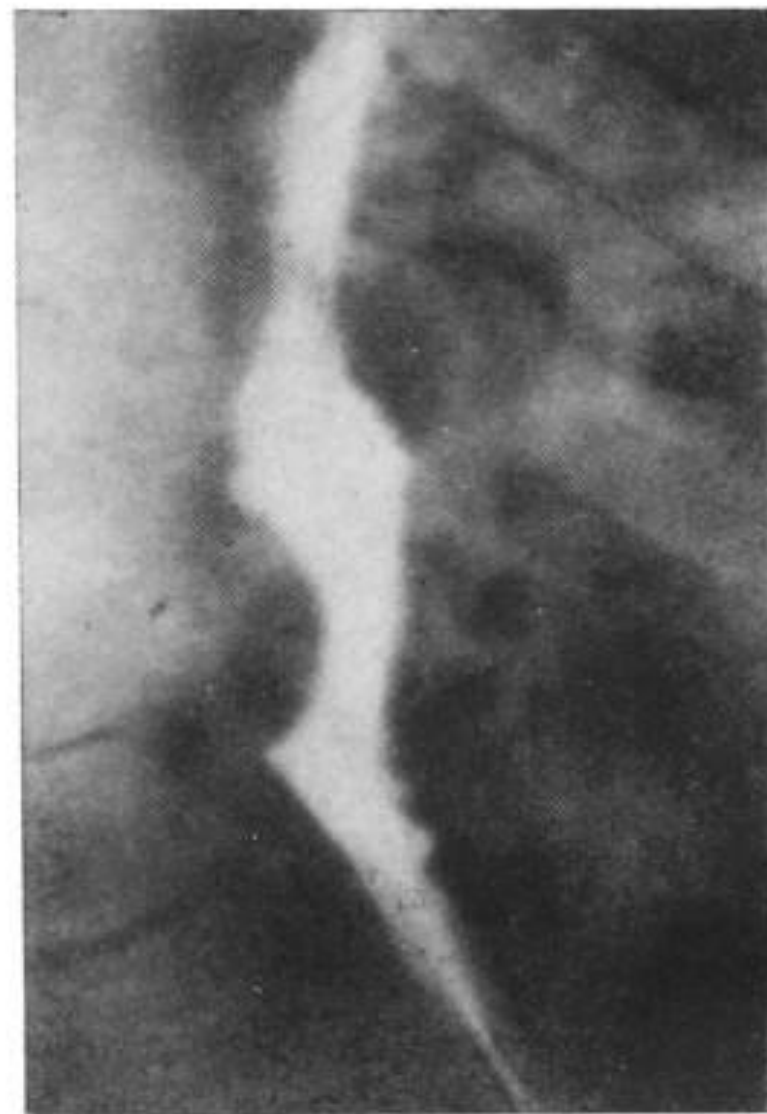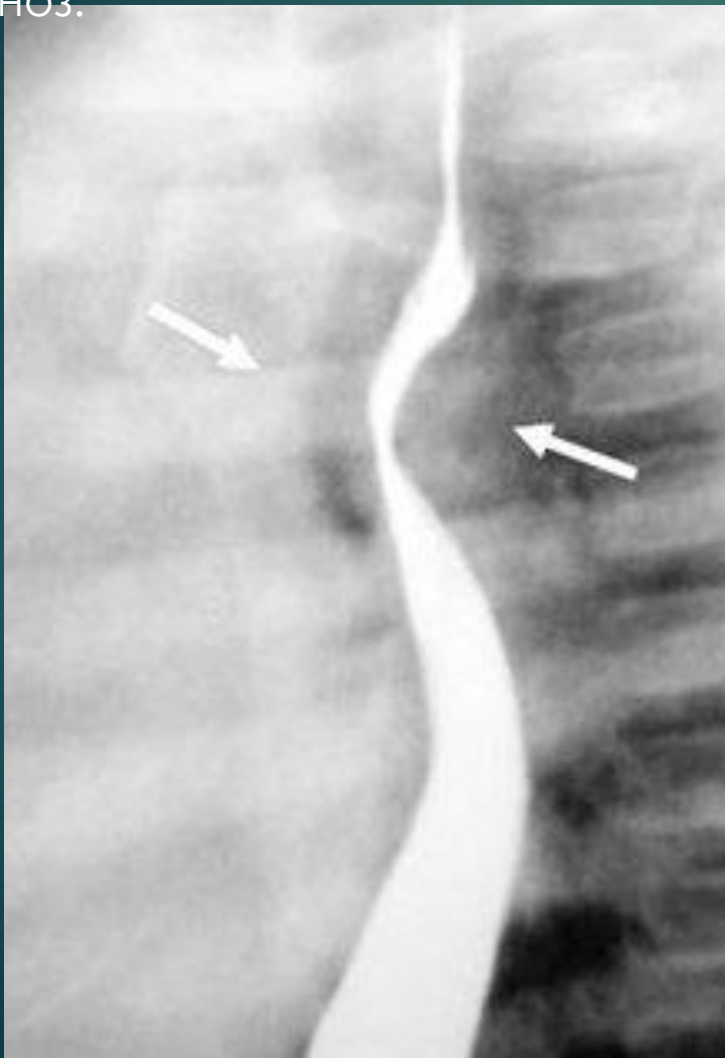

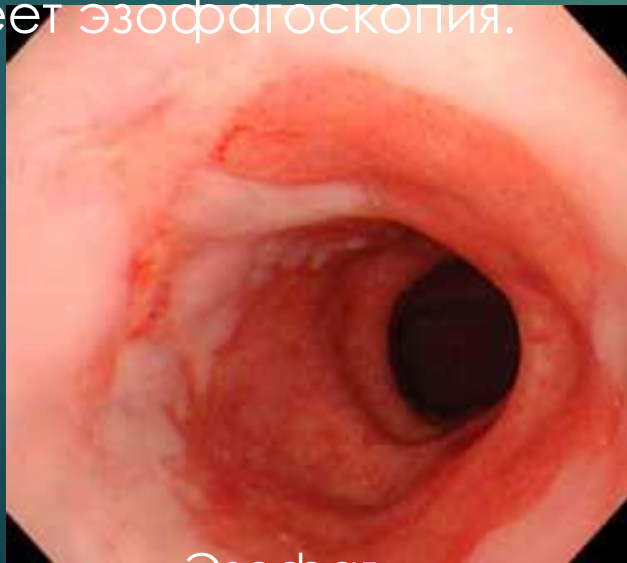
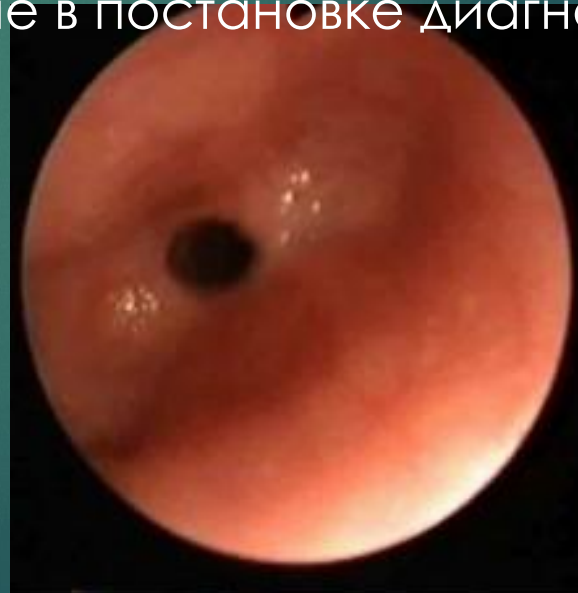Рис. 41. Рентгенограмма пищевода. На задней стенке виден дефект наполнения с четкими ровными контурами (лейомиома).

▶ 3. Больные с пептическим эзофагитом, язвами и пептическим стенозом пищевода предъявляют жалобы на мучительную изжогу, отрыжку воздухом, срыгивание пищей, которые возникают у них или усиливаются в положении лежа или при сильном наклоне туловища вперед.

▶ 4. При развитии стеноза изжога уменьшается, но усиливается дисфагия. При рентгенологическом исследовании определяют стриктуру терминального отдела пищевода. При исследовании в горизонтальном положении часто выявляют грыжу пищеводного отверстия диафрагмы. Большое значение в постановке диагноза имеет эзофагоскопия.



Эзофаг

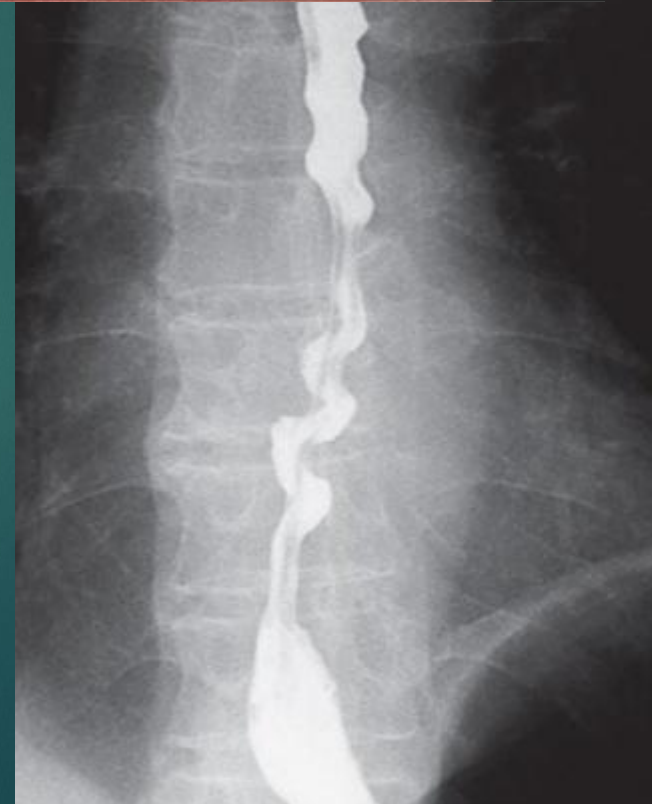
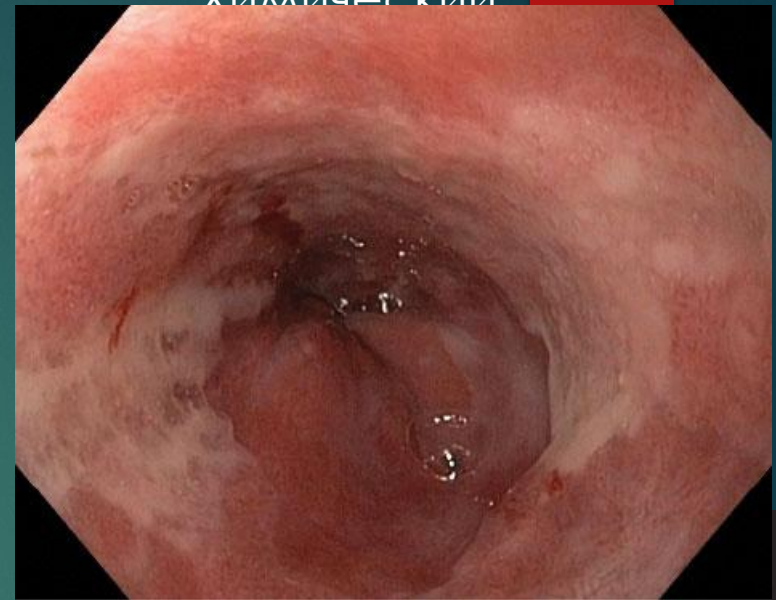


Стеноз

5. Для стриктур пищевода после ожога, перенесенной острой инфекции, травмы характерны соответствующий анамнез и рентгенологическая картина.

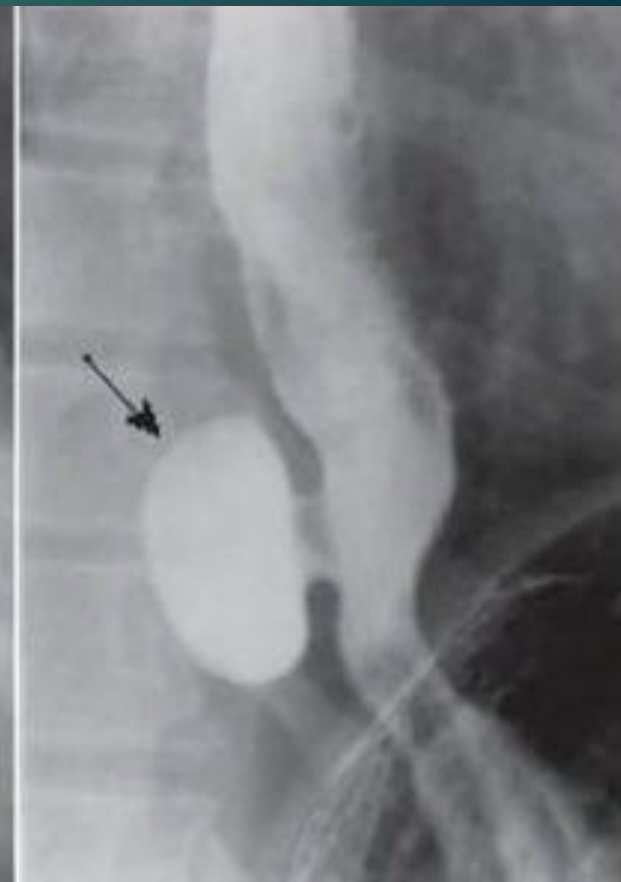
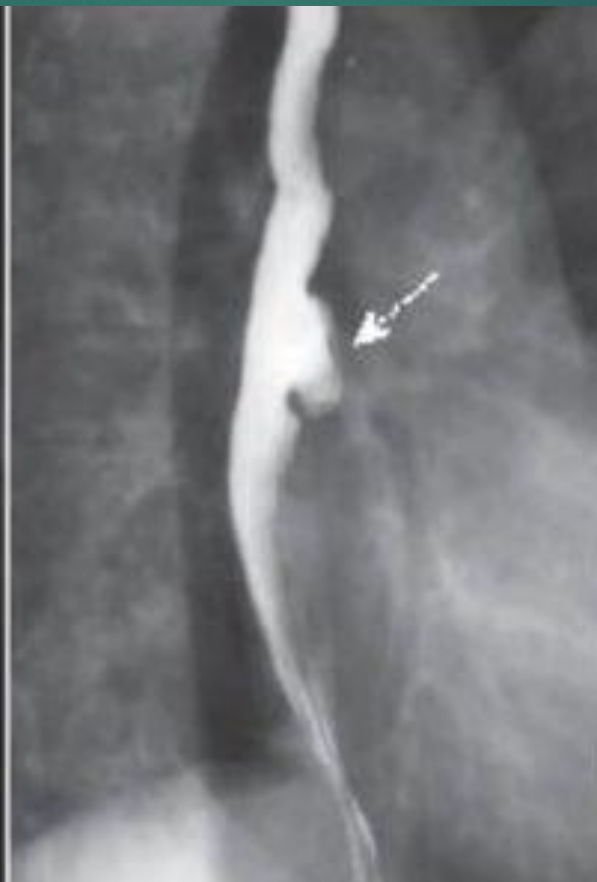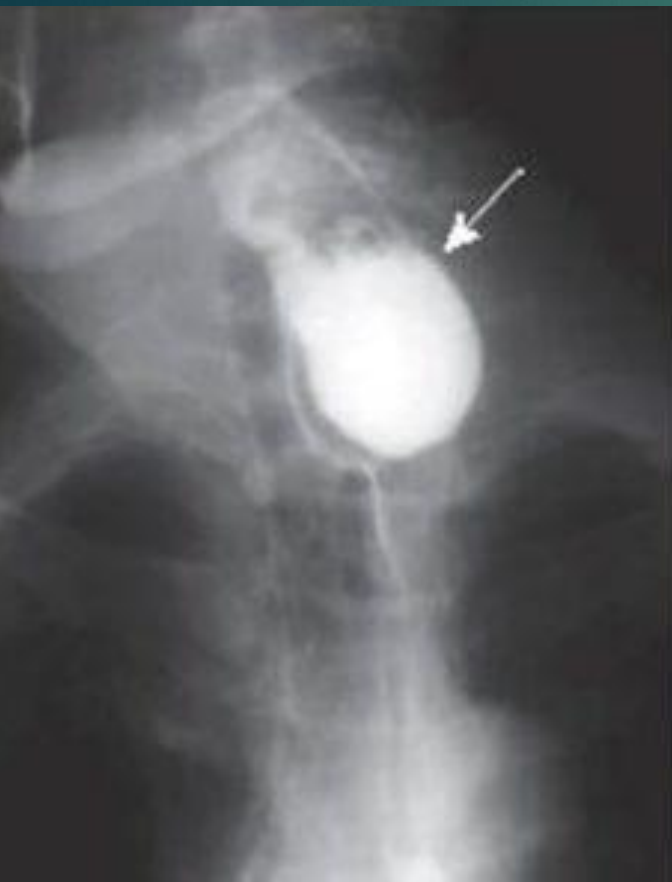6. При эзофагоспазме дисфагия может возникать в начале и в конце еды, нет избирательности к более твердой и сухой пище, дисфагия носит перемежающийся характер, сопровождается болью, возникающей в момент глотания и прохождении пищи по пищеводу. Регургитация, как правило, необильная.

При рентгенологическом исследовании отмечают нарушение двигательной функции и проходимости пищевода вне его терминального отдела, механизм раскрытия кардии не нарушен, спастические сокращения нередко причудливо деформируют просвет пищевода (псевдодивертикулез, штопорообразный пищевод и др.). Расширения пищевода не наблюдают.



Штопорообразный  
пищевод

- ▶ У некоторых больных **дивертикулы пищевода** проявляются симптомами, сходными с симптомами ахалазии (дисфагия, регургитация, боли). Однако рентгенологическое исследование позволяет поставить правильный диагноз.




# Дифференциальная диагностика халазии (приобретенной недостаточности кардии) и ахалазии (кардиоспазма)

Признаки	Халазия	Ахалазия
Этиология	Недоразвитие интрамуральных симпатических ганглиев нижнего отдела пищевода	Недоразвитие интрамуральных парасимпатических ганглиев нижнего отдела пищевода
Патогенез	Недостаточное повышение тонуса нижнего сфинктера пищевода	Отсутствие рефлекторного раскрытия кардии после акта глотания
Время появления и течения заболевания	Первые месяцы жизни, с возрастом возможно улучшение	Любой, чаще старший школьный. С возрастом возможно ухудшение
Факторы и болезни, способствующие усилению симптомов	Гипотрофия, анемия, аспирационная пневмония. Положение лежа, наклоны, давление на живот, натуживание. Гастрит, язвенная болезнь, грыжа пищеводного отверстия диафрагмы. Заболевания, сопровождающиеся повышением внутрибрюшного давления (в т.ч. опухоли)	Вегетативная дисфункция. Похудание. Психические нагрузки
Давление в области нижнего пищеводного сфинктера	Низкое	Выше физиологического более, чем в 2 раза
Эндоскопия	Несостоятельность кардии. Широкий пищевод. Заброс желудочного содержимого в пищевод. Рефлюкс-эзофагит	Кардия закрыта, имеет вид розетки. Свободное прохождение фиброскопа
Рентгенография	В положении лежа обратный ток бария из желудка в пищевод. Воздух в пищеводе	Сужен дистальный отдел пищевода, расширение и жидкость над местом сужения. Отсутствие газового пузыря

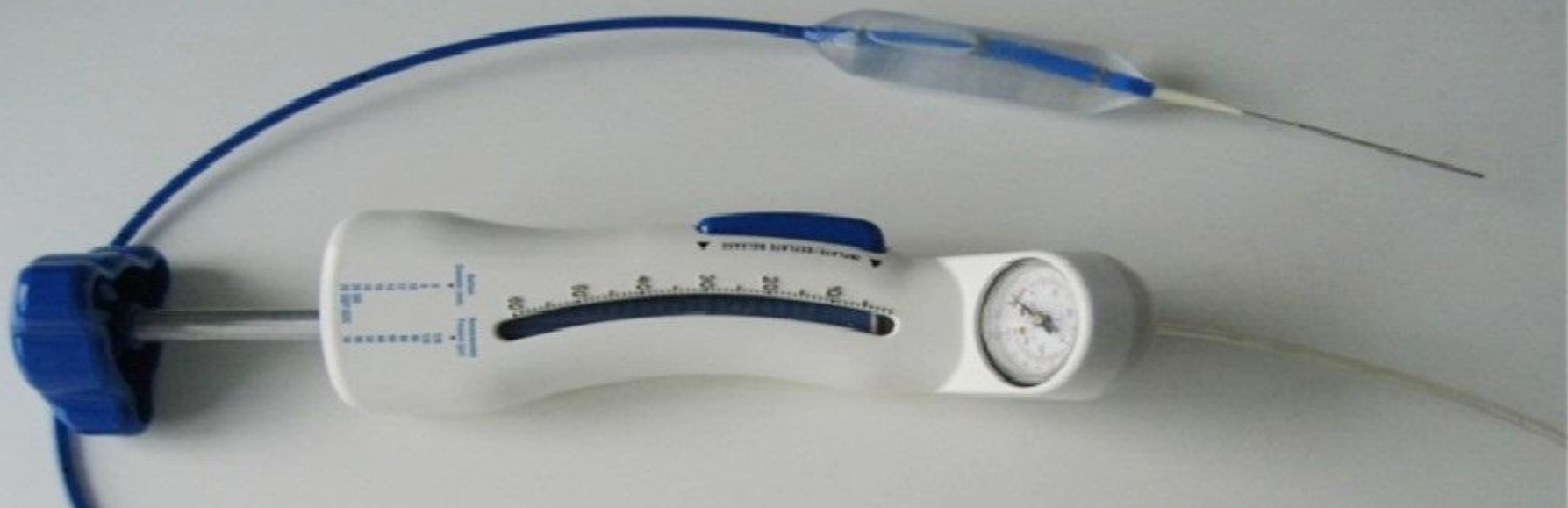# Лечение

Консервативную терапию при ахалазии кардии применяют только в начальных стадиях заболевания, а также используют как дополнение к кардиодилатации и при подготовке больных к хирургическому лечению.

- ▶ Пища должна быть механически и термически щадящей, богатой белками, витаминами. Питание дробное, последний прием пищи за 3—4 ч до сна.
- ▶ Уменьшения дисфагии в I—II стадиях заболевания можно добиться путем применения препаратов нитрогруппы — нитроглицерина, амилнитрита.
- ▶ При явлениях застойного эзофагита применяют промывание пищевода слабым раствором антисептиков.
- ▶ Терапевтический эффект отмечают после физиотерапевтических процедур: электрофореза (ионофореза) с новокаином, глубокой диатермии на область кардии, длинноволновой диатермии и др.

- 
- ▶ Основной метод лечения ахалазии кардии — кардиодилатация, которая заключается в насильственном растяжении и частичном надрыве мускулатуры дистального участка пищевода и кардии.
  - ▶ Кардиодилатацию можно проводить в любой стадии заболевания.
  - ▶ Противопоказанием к ее использованию являются:
    - ▶ портальная гипертензия с варикозным расширением вен пищевода,
    - ▶ выраженный эзофагит,
    - ▶ заболевания крови, сопровождающиеся повышенной кровоточивостью.

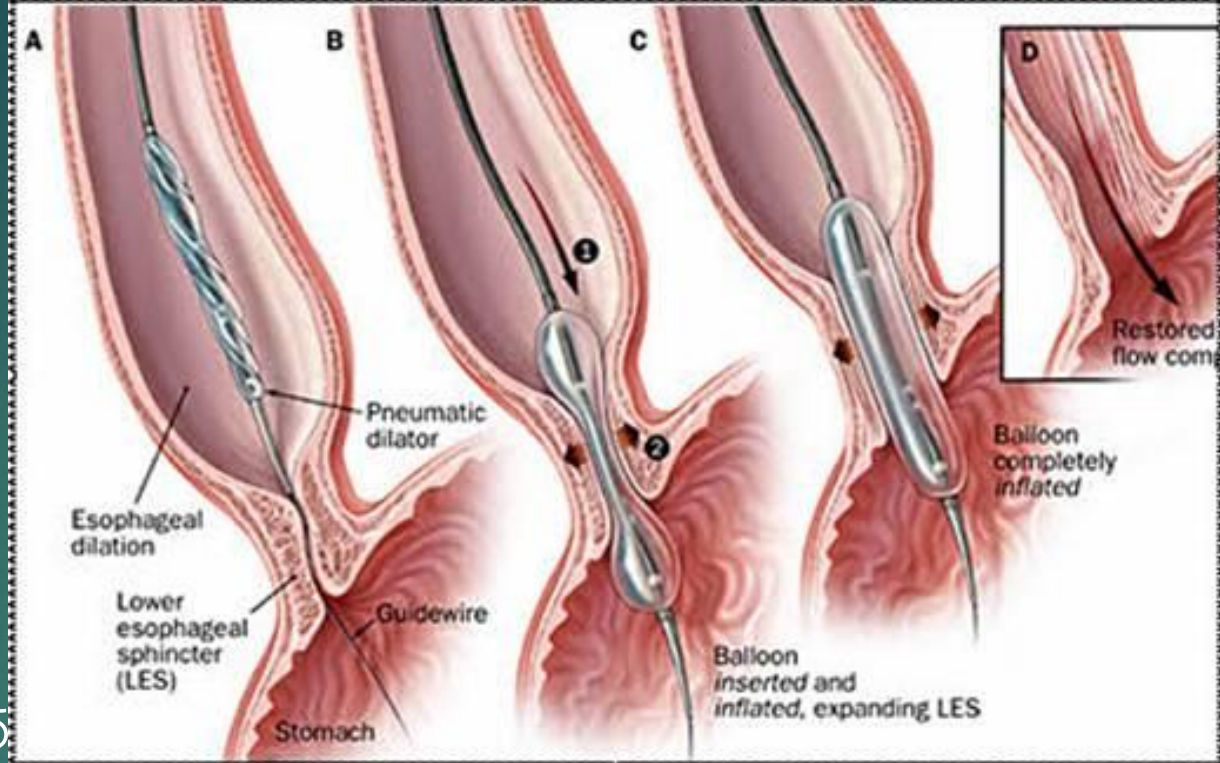
▶ Наибольшее распространение в настоящее время получил пневматический кардиодилататор, который состоит из рентгеноконтрастной резиновой трубки-зонда, на конце которого укреплен гантелевидной формы баллон. Диаметр баллона от 25 до 45 мм. Давление в системе создают грушей и контролируют манометром. В начале лечения применяют расширители меньшего размера и создают в них давление 180—200 мм рт. ст., впоследствии применяют баллоны большего диаметра и постепенно увеличивают в них давление до 300—320 мм рт. ст. Д






▶ Длительность  
процедуры  
растяжения кардии  
30—60 с, промежуток  
Между сеансами 2—4  
дня. Обычно во время  
растяжения больные

испытывают умеренную бо  
области. После процедуры больным назначают постельный  
режим и голод на 2—3 ч до исчезновения боли. Об  
эффективности дилатации судят не только по субъективным  
ощущениям больного, но и по данным рентгенологического и  
эзофаготонокимографического исследования.



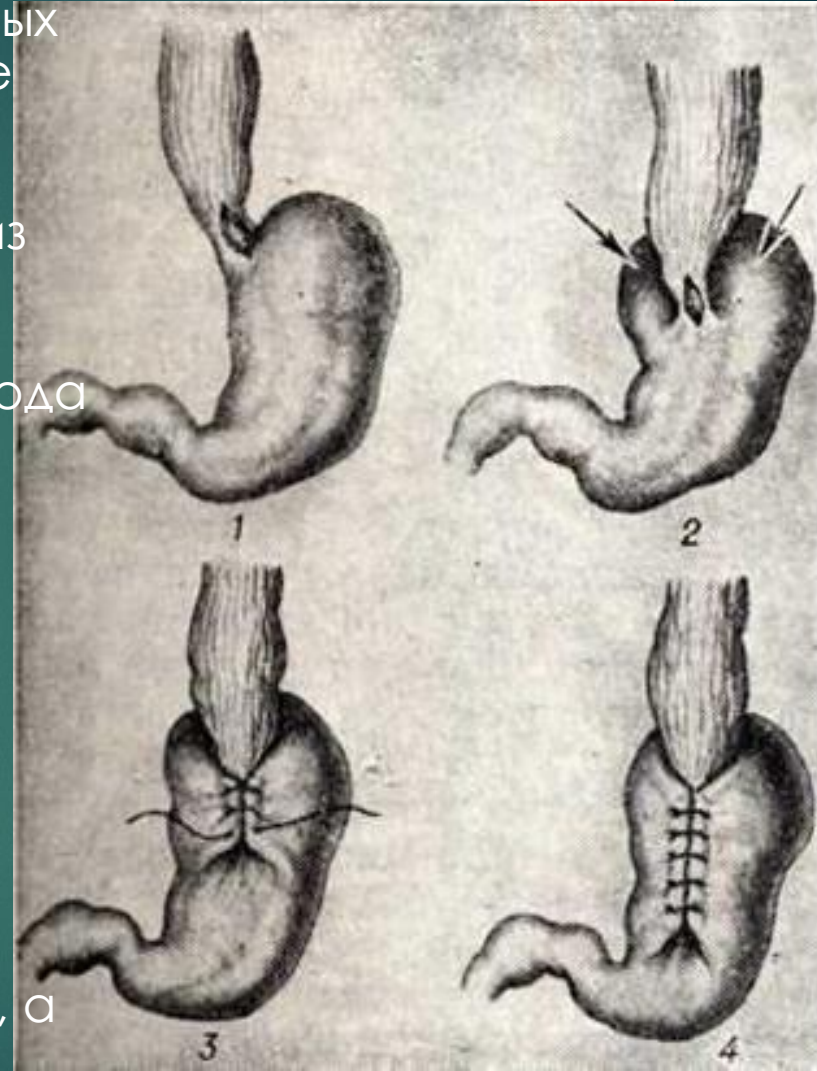
- 
- ▶ Во время кардиодилатации и в ближайшие часы после нее возможно развитие осложнений (разрыв пищевода с развитием медиастинита, острое пищеводно-желудочное кровотечение), требующих принятия неотложных мер.
  - ▶ **К ранним осложнениям** дилатации относят и недостаточность кардии с развитием тяжелого рефлюкс-эзофагита.
  - ▶ В ближайшие сроки после кардиодилатации отличные и хорошие результаты отмечают почти у 95% больных, однако через несколько лет у 30—70% больных наступает рецидив, требующий повторного курса лечения.

- ▶ Оперативное лечение ахалазии кардии является симптоматическим и направлено на устранение непроходимости пищеводно-желудочного перехода.

Показаниями к нему являются:

- ▶ 1) невозможность провести кардиодилатацию;
- ▶ 2) отсутствие терапевтического эффекта после повторных курсов кардиодилатации;
- ▶ 3) рано диагностированные разрывы пищевода, возникающие во время расширения кардии;
- ▶ 4) выраженные пептические стриктуры, развившиеся после перерастяжения кардии и не поддающиеся консервативной терапии и бужированию;
- ▶ 5) резкое расширение, S-образное искривление пищевода в сочетании с Рубцовыми изменениями в кардии.

- ▶ Хирургическому лечению подвергаются 15—20% больных ахалазией.
- ▶ В настоящее время из всех предложенных операций применяют только те, которые основаны на идее внеслизистой кардиомиотомии. Экстрамукозную кардиоластику по Геллеру выполняют из абдоминального доступа, производя продольное рассечение мышечной оболочки терминального отдела пищевода по передней и задней стенкам на протяжении 8—10 см.
- ▶ Операцию Геллера сочетают с эзофагофундорафией или фундопликацией по Ниссену для предупреждения развития пептического эзофагита. Результаты операций при ахалазии кардии зависят от степени дооперационных изменений пищевода (изменения моторики и тонуса, выраженности воспалительных явлений), а также от тщательности выполнения пластической операции.



Спасибо за  
внимание!



# Список используемой литературы

- ▶ Ахалазия кардии и кардиоспазм – современные принципы лечения / А. Ф. Черноусов, Т. В.Хоробрых, Ф. П. Ветшев и др. // Анналы хирургии. – 2012. – № 3. – С. 5-10.
- ▶ Ахалазия кардии: современные представления об этиологии, патогенезе, клинической картине и диагностике / Ю. В. Евсютина, О. А. Сторонова, А. С. Трухманов, В. Т. Ивашкин // Рос. журн. гастроэнтерологии, гепатологии, колопроктологии. – 2014. – № 6. – С. 4-12.
- ▶ Васильев, Ю. В. Идиопатическая ахалазия кардии (этиология, патогенез, эндоскопическая дифференциальная диагностика и лечение больных / Ю. В. Васильев // Терапевт. арх. – 2002. – № 2. – С. 70-73.
- ▶ Выбор метода лечения больных ахалазией кардии / В. И. Оскретков, В. М. Казарян, В. А. Ганков, А. Г. Климов // Вестн. хирургии им. И. И. Грекова. – 2003. – № 1. – С. 32-35.
- ▶ Диагностика и лечение ахалазии кардии / В. Л. Белевич, А. В. Хохлов, А. В. Елисеев, Д. В. Овчинников // Воен.-мед. журн. – 2014. – № 12. – С. 32-36.
- ▶ Консервативное лечение ахалазии кардии и профилактика ее осложнений / А. Фролов, В. Мазурин, С. Дадыкин и др. // Врач. – 2010. – № 9. – С. 77-78.
- ▶ Малоинвазивные методы в лечении ахалазии кардии / Е. И. Сигал, М. В. Бурмистров, В. Ю. Муравьев, М. М. Насруллаев // Эндоскоп. хирургия. – 2003. – № 6. – С. 26-28.
- ▶ Скворцов, В. В. Ахалазия кардии / В. В. Скворцов, А. В. Тумаренко // Эксперим. и клин. гастроэнтерология. – 2005. – № 5. – С. 17-19.
- ▶ Хирургические болезни. Кузин М.И., Шкроб О.С.и др, 1986г.