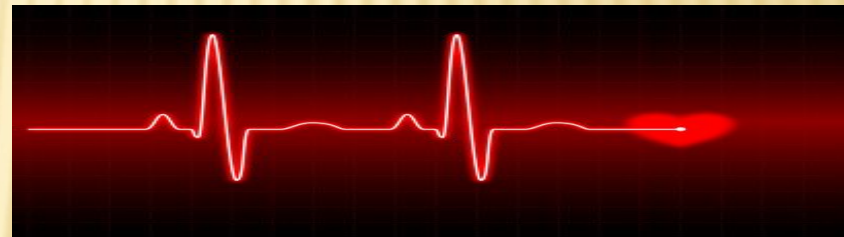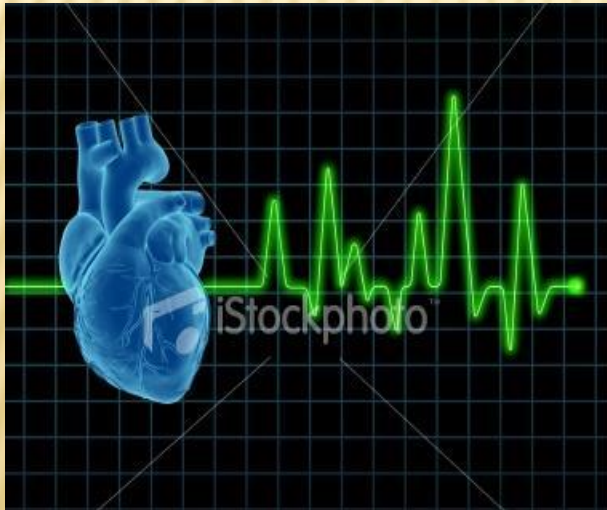


Қ. А. Ясауи атындағы Халықаралық
қазақ-түрік университеті

СӨЖ

ТАҚЫРЫБЫ: Жүрекшелер жыбыры.



Орындаған: Ақберді Ә.

Тобы: ЖМ-519

Қабылдаған: Төлеппергенова Б.

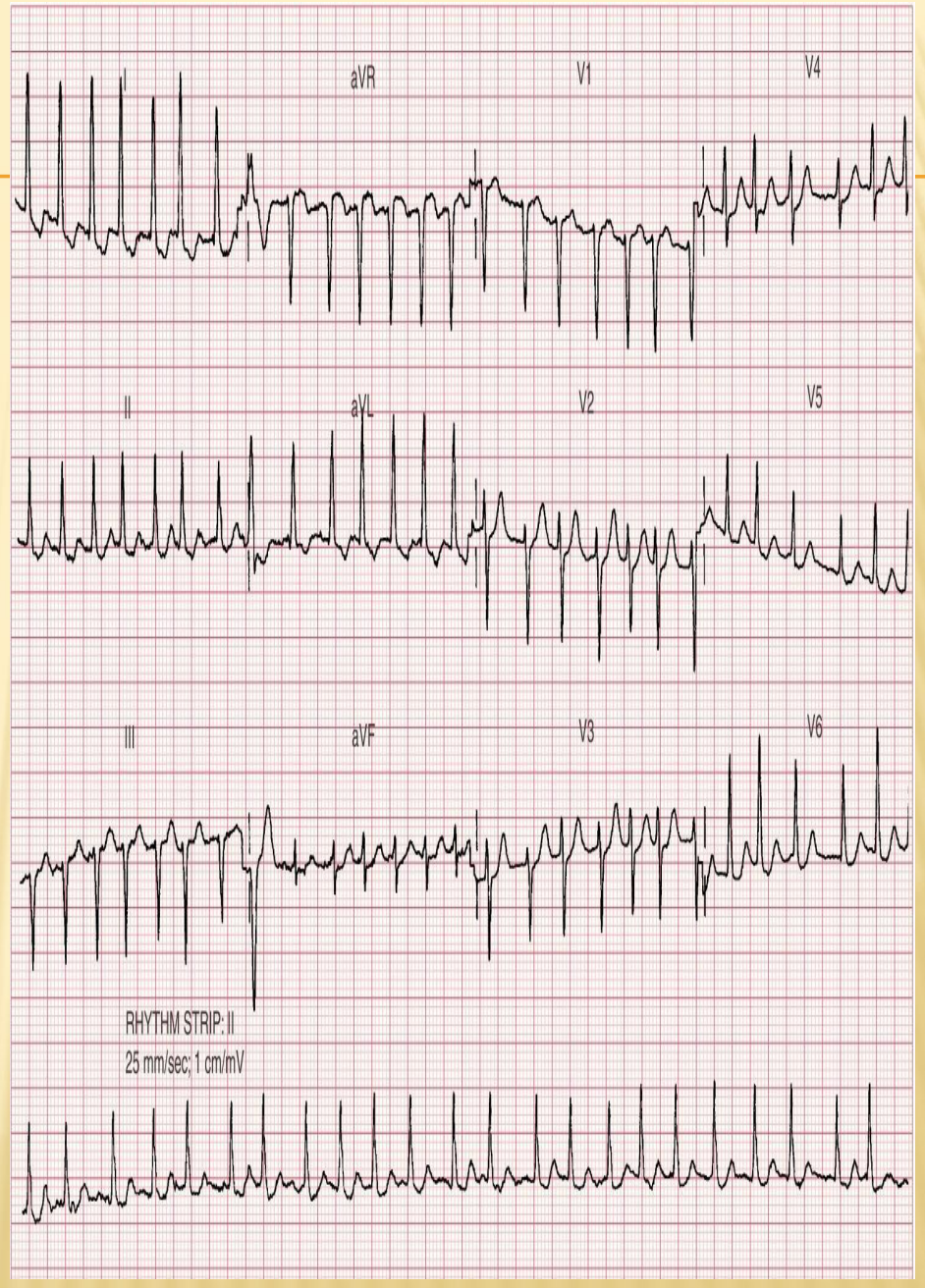
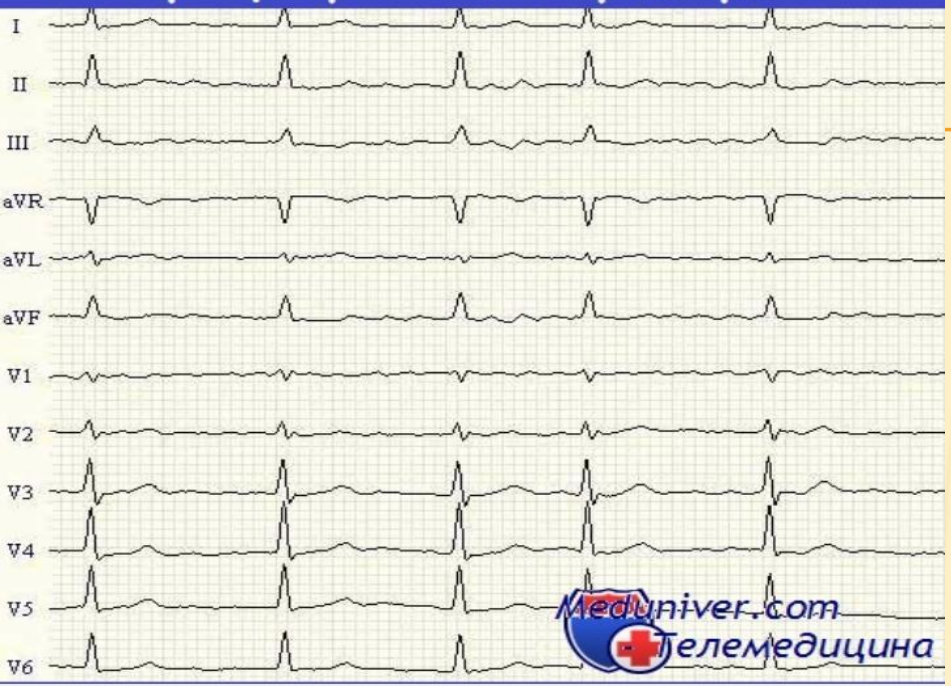
АНЫҚТАМАСЫ.

- ▣ **Жүрекшелер жыбыры**— бұл жүрекше миокардының жиі және ретсіз қозуымен және жүрек жиырылуының күші мен жиілігі толықтай әртүрлі болуымен сипатталатын жүрек ритмінің бұзылысы. Сондай ақ бұл кезде жүрек циклы ауытқып отырады және кездейсоқ сипатқа ие.

Жүрекшелер жыбырының ЭКГ белгілері:

1. P тісшесінің жоқтығы
2. P тісшесінің орнына ұсақ жыбыр F толқындарының болуы (V1, V2, III және AVF тіркемелерінде анық көрінеді).
3. R-R аралығының әр түрлілігі
4. F толқындарының QRS комплекстерінің әр жеріне қабаттасуынан, қарыншалық комплекстерінің бір-бірінен сал айырмашылығы.

ЭКГ при фибрилляции предсердий



MedicalPlanet.su

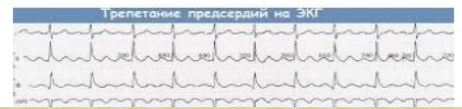
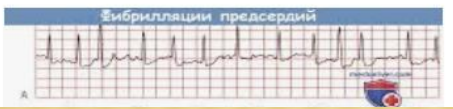
ЭКГ при фибрилляции предсердий (ФП) - клин...

Изображение может быть защищено авторским правом.

ПОХОЖИЕ ИЗОБРАЖЕНИЯ

ЕЩЁ



Зерттеу сұрағым

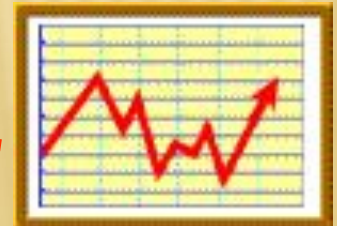Қазіргі таңда жүрекше жыбыры кезінде емдеу және диагностикалау принциптері

Зерттеу мақсатым

Қазіргі таңда жүрекше жыбыры кезіндегі антиаритмиялық препараттар арқылы емдеу жүргізуді студенттерге түсіндіре білу

ҚОРЫТЫНДЫ

- Жүрекше жыбыры- өмірге қауіпті, жүрек ауруының асқынған түрі. Жүре пайда болған митральды клапынның ақауы бар науқастарда 60 % жағдайда жыбыр аритмиясы болады. Көбіне 55 ж асқан әйел мен ер адамдарда кездесу жиілігі бірдей.
- Жүрекше жыбыры - жүрек жетіспеушілігімен қосарланғанда өлім қаупін арттырады, инсульт және тромбоздың асқину (ТЭА), өмір жағдайының нашарлауы, физикалық күшті көтере алмау, сол жақ қарыншаның дисфункциясына әкеледі



□ Пайдаланған әдебиеттің тізбегі

- Қалымұрзина Б. С. I том 2007 жыл.
- Аурулардың диагностикасы және емдеу хаттамалары (Приказы №764 - 2009, №165 – 2013)
- <http://present5.com/%D2%9B-a-yasaui-atynda%D2%93y-xaly%D2%9Baraly%D2%9B-%D2%9Baza%D2%9B-t%D2%AFrik-universiteti-sinusty/>