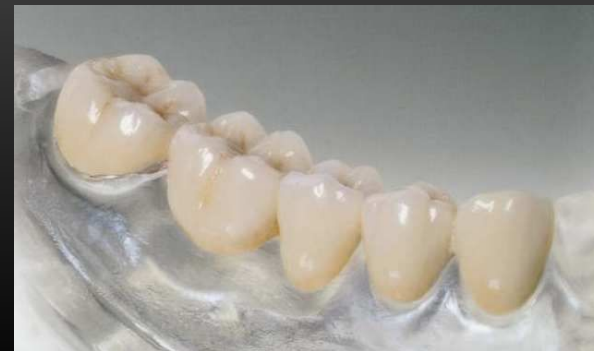
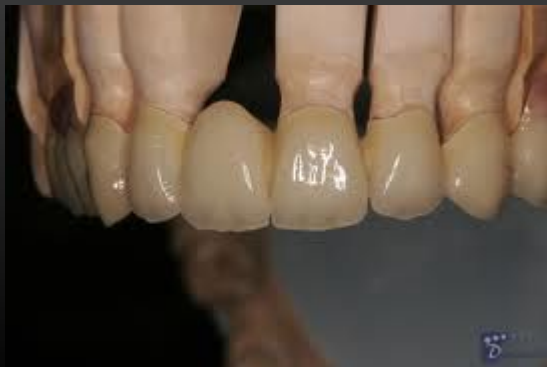
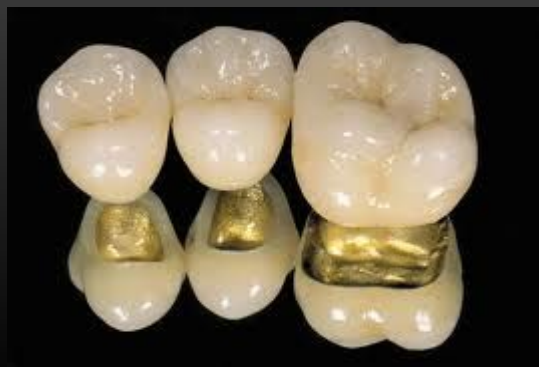
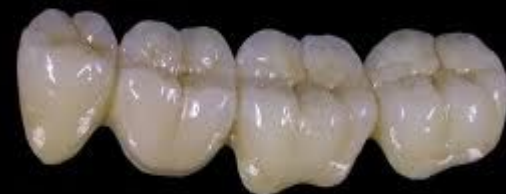
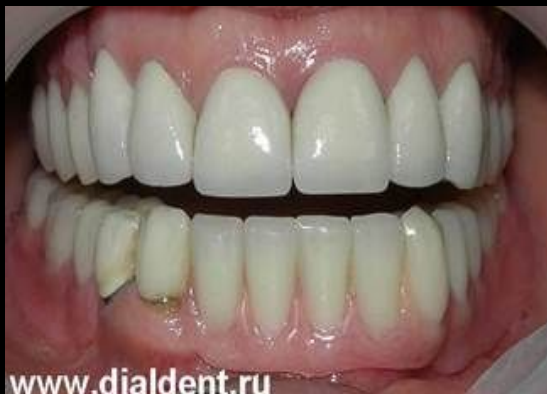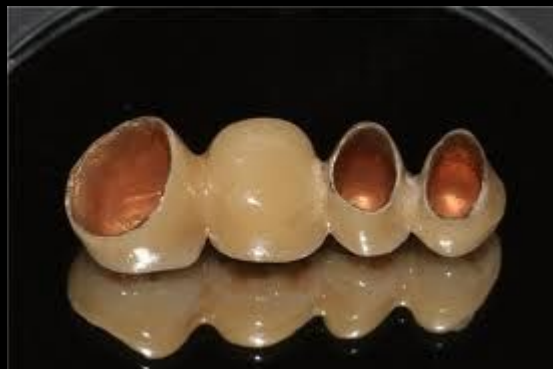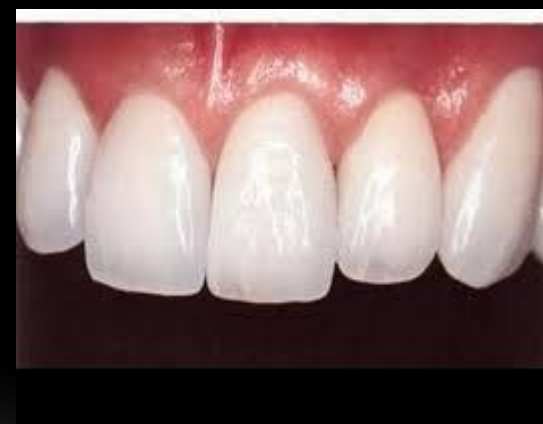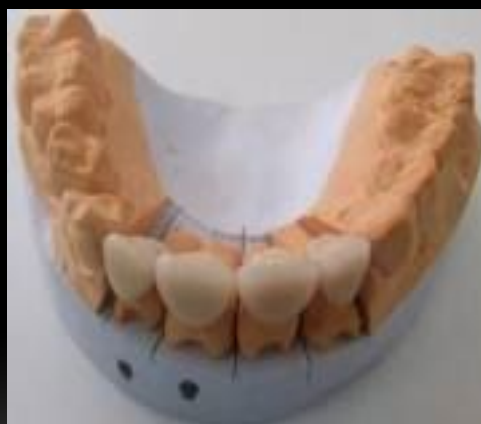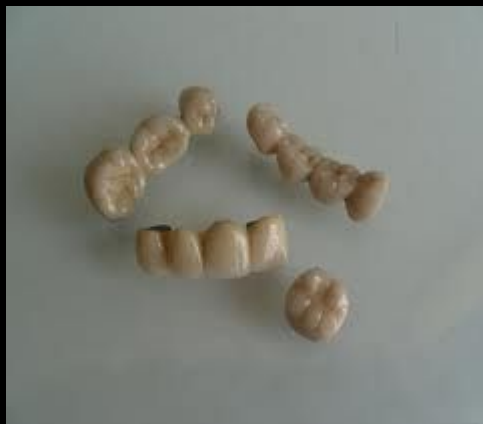**МЕТАЛЛОКЕРАМИКАЛ
ЫҚ КӨПІР ТӘРІЗДІ
ПРОТЕЗДЕРМЕН
ЕМДЕУ**



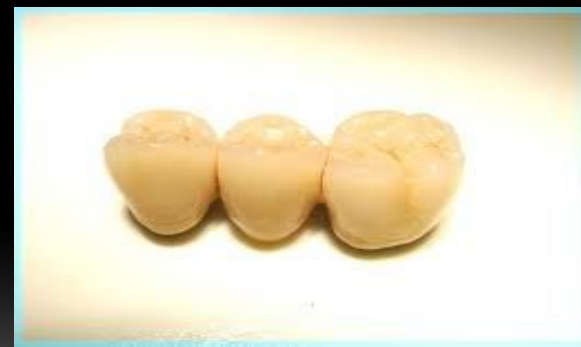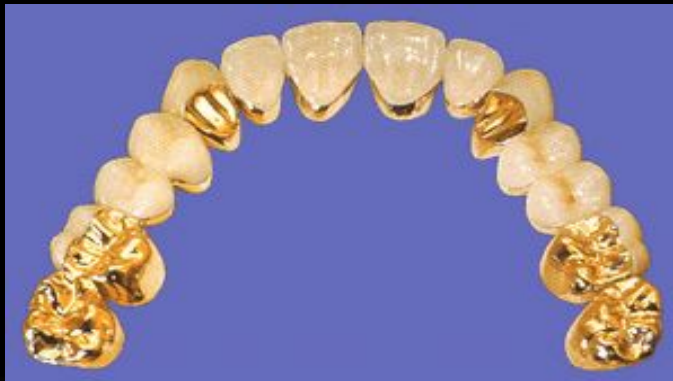- *Металлокерамикалық көпір тәрізді протездермен емдеу кезінде ерекше мән берілетін жағдайлар*
- *Емдеуге көрсеткіштер*
- *Металлокерамикалық көпір тәрізді протездерді дайындау кезеңдері*
- *Металлокерамикалық көпір тәрізді протездермен емдеудің артықшылықтары мен кемшіліктері*

Металлокерамикалық көпір тәрізді протезді жасауда және одан кейінгі асқынулар



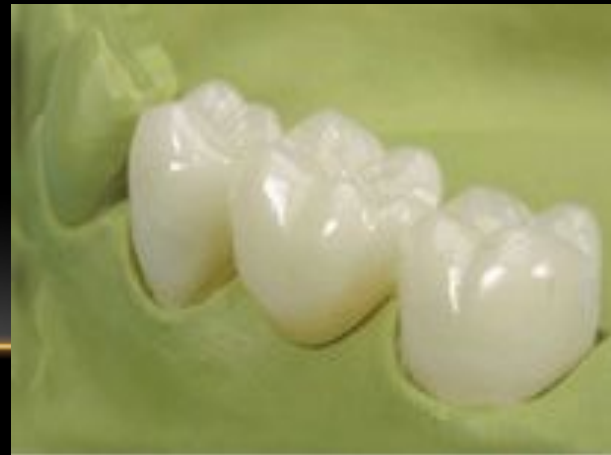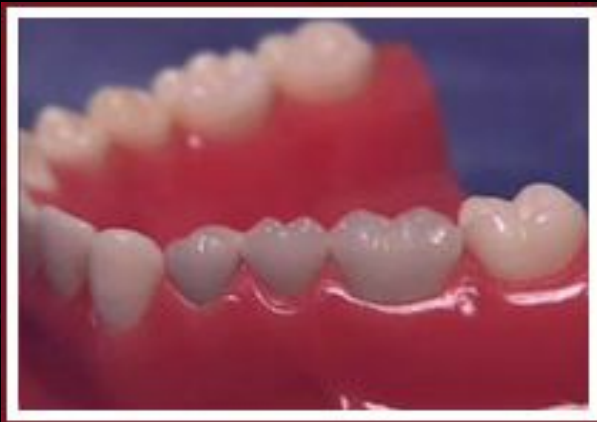МЕТАЛЛОКЕРАМИКАЛЫҚ КӨПІР ТӘРІЗДІ ПРОТЕЗДЕР

- Металлокерамикалық көпір тәрізді протез құрамына тұтас құймалы және фарфорлы протездерді біріктіре отырып жасалынған, мықтылығы, эстетикалық жоғары көрсеткішімен, қажалуға тұрақтылығымен ,ауыз қуысы тіндеріне индифференттілігінің арқасында қазіргі кезде сұранысы ең жоғары протездердің бірі болып табылады.



МЕТАЛЛОКЕРАМИКАЛЫҚ КӨПІР ТӘРІЗДІ ПРОТЕЗДЕРМЕН ЕМДЕУ КЕЗІНДЕ ЕРЕКШЕ МӘН БЕРІЛЕТІН ЖАҒДАЙЛАР

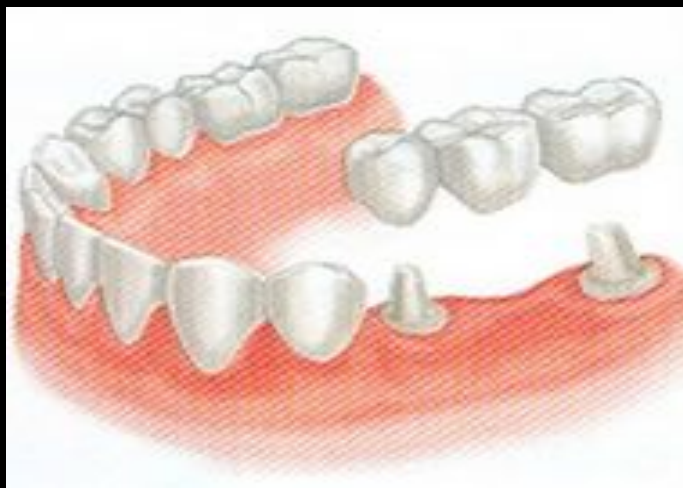- Тірек тістердің металлокерамикалық сауытпен жабылу дәрежесіне
- Тіс қатарының кемістігі аймағындағы альвеолааралық кеңістіктің мөлшеріне
- Пародонт жағдайына және оған түсетін қысымға
- Жоғалтқан тістердің санына
- Окклюзиялық арақатынасқа
- Тістем түріне
- Тірек тістердің сауыты мен түбірінің жағдайына, вестибулооральді өлшеміне



ЕМДЕУГЕ КӨРСЕТКІШТЕР

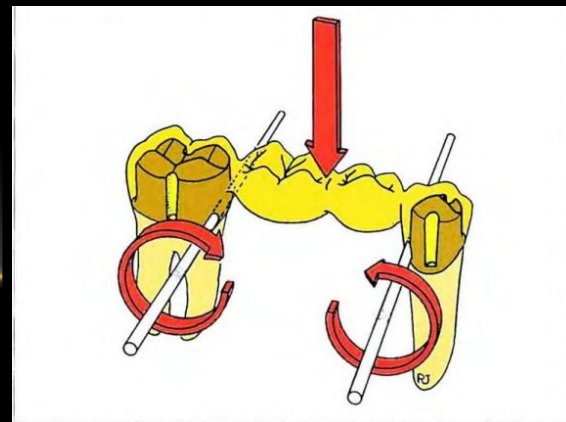
Болатын жағдайлар

- Тіс сауытын қалыпқа келтіруге болмайтын жағдайда
- Алдыңғы тіс аномалиясы не дұрыс емес орналасуында
- Патологиялық қажалуда
- Қатты тіндердің некрозында
- Эстетикалық дефектте
- Орта дәрежедегі ақауда (2-3 тіс) бағалы металл құймаларды қолдана
- Орта және үлкен дәрежедегі ақауда (2-4 тіс) бағалы емес металл құймаларды қолдана



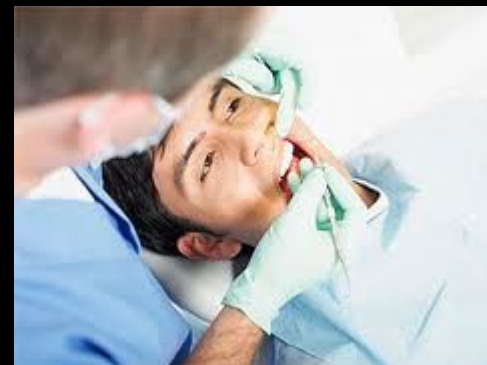Болмайтын жағдайлар

- Балалар мен жас өспірімдердің, ТЖ бүйір КТ ұлпасы сақталғанда
- Пародонтиттің ауыр түрінде
- Терең құрек тістік тістемде
- үлкен дәрежедегі ақауда (3-4 тістен жоғары)
- Тірек тістерінің сауытының қысқа не ұзын болуы
- Шайнау бұлшықеттерінің парафункциясында
- Психикасында айқын ауытқуы бар науқастарда



МЕТАЛЛОКЕРАМИКАЛЫҚ КӨПІР ТӘРІЗДІ ПРОТЕЗДЕРДІ ДАЙЫНДАУ КЕЗЕҢДЕРІ

- I Клиникалық кезең
 - 1 науқасты тексеру, диагноз қою, емді жоспарлау
 - 2 жансыздандыру, тірек тістерді дайындау, толық анатомиялық қалып алу
 - 3 орталық окклюзияны анықтау
 - 4 уақытша сауыттарды дайындап бекіту
- I Лабораториялық кезең
 - 1 комбинирленген мүсін құю, артиуляторға орналастыру
 - 2 протез қаңқасын балауыздан мүсіндеу
 - 3 қаңқаны құю, өңдеу
 - 4 мүсінде шақтау
- II Клиникалық кезең
 - 1 тұтас құйылған протездің металл қаңқасын шақтап көру
 - 2 керамикалық қаптағыш түсін анықтау
- II Лабораториялық кезең
 - 1 тұтас құйылған протездің металл қаңқаға керамикалық қабатты
 - 2 металлокерамикалық протезді соңғы глазурилеу
- III Клиникалық кезең
 - 1 дайын болған металлокерамикалық протезді шақтап көру
 - 2 металлокерамикалық протезді тірек тістерге бекіту



ТІРЕК ТІСТЕРДІ ЕГЕУ

Металлокерамикалық протездің тірек тістерінің қатты тіндерін ауалы не ауалы- сулы суытуды қолдана отырып 1,5-2 мм дейін егейміз.Егеу кезінде ұлпаны зақымдап алмау үшін Абломасов Н.Г жіктеі бойынша қауіпсіз аймақты ескере қажет. Егеу ерекшеліктері

1 Күрек тістер үшін кесу қырын 1,5- 1,8 мм, сүйір тістерде 1,8 / 2мм, бүйір тістерінің шайнау бетін 2,0 мм , ал вест-оральді, мезо-дистальді беттерін 1,5-2 мм дейін егеу

2 Тірек тістерге конус пішінін 10- 12° бұрышпен конвергеция жасай отырып егеу

3 тірек тістердің мойын аймағына 90-135° бұрышпен , ені 0,3- 0,8 мм (циркулярлы) кертпе жасау

4 тірек тістер бір-біріне параллель болуы керек

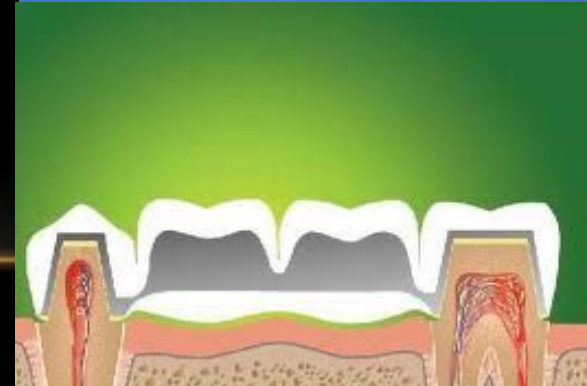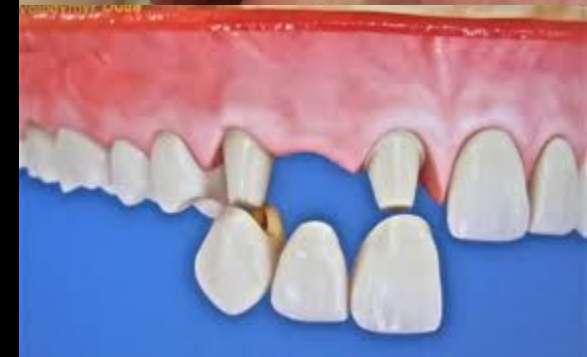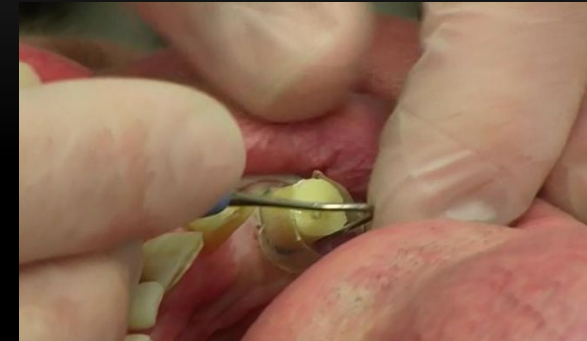Егеу кезеңдері

1 проксимальді беттедін сепарациялау (алмазды диск не алмазды конус пішінді бор)

2 тісті кесу не шайнау беті бойынша қысқарту (антаганист тіспен аралық кеңістік 1,5-2 мм)

3 вестибуло-оральді бетін кері конусты алмазды борды тіс осіне параллель, қызыл иек қырына 0,3-0,5 мм жеткізбей орналастырып егейміз, і.

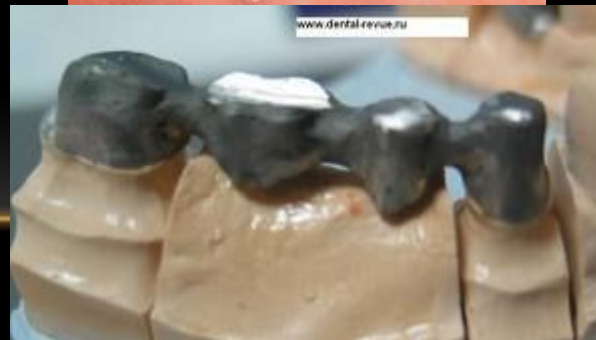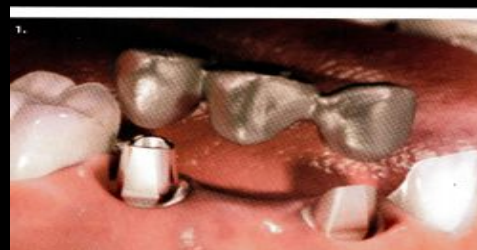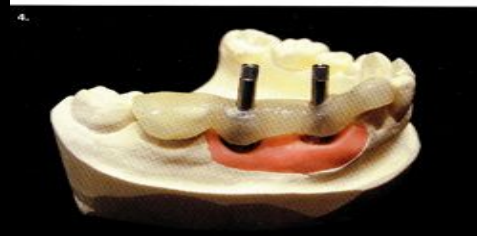
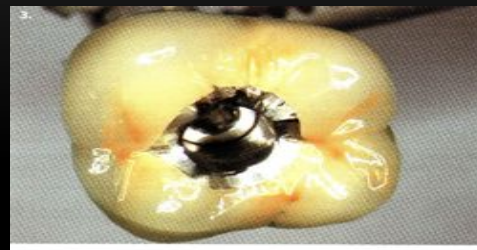
4 орта дәнді цилиндр пішінді бормен қабырға аралық өткір қырларды тегістеу



МЕТАЛЛОКЕРАМИКАЛЫҚ КӨПІР ТӘРІЗДІ ПРОТЕЗДІҢ МЕТАЛЛ ҚАҢҚАСЫН ШАҚТАУ

- 1 тірек қалпақшалардың пародонт қырына қатынасына, олардың өлшеміне
- 2 қаңқа тірек тіске қысымсыз кіре отырып. Мойын бөлігіне дәл орналасуына
- 3 қаңқа қалыңдығына, бүтіндігіне
- 4 окклюзиялық арақатынасқа

Шақтау кезінде керамиканың түсін таңдау жүргізіледі. Сол арқылы техник лабораторияда opak, дентин, эмаль қабаттарын жағу мен куйдіру жүргізіледі



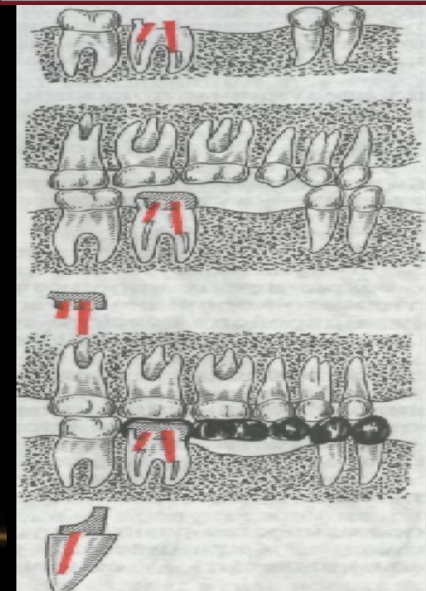
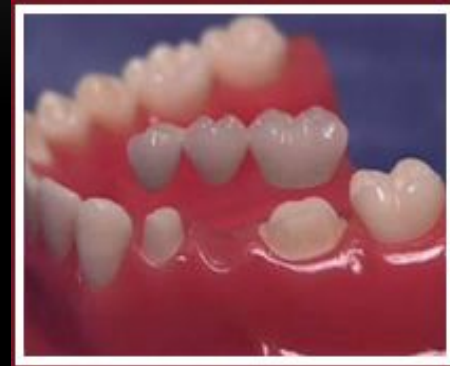ДАЙЫН МЕТАЛЛОКЕРАМИКАЛЫҚ КӨПІР ТӘРІЗДІ ПРОТЕЗДІҢ ШАҚТАУ

- Эстетикалық сапасына
- мойын аймағындағы сауыттың шекарасының дәлдігіне
- протездің тірек бөлігінің тірек тістерге орналасуына
- протездің аралық бөлігі мен альвеолалы өсіндінің шырышты қабатының арақатынасына

Металл керамикалық протездерді шақтап көру клиникада маңызды болып саналады. Тексеру барысында келесі жағдайларға назар аудару қажет.

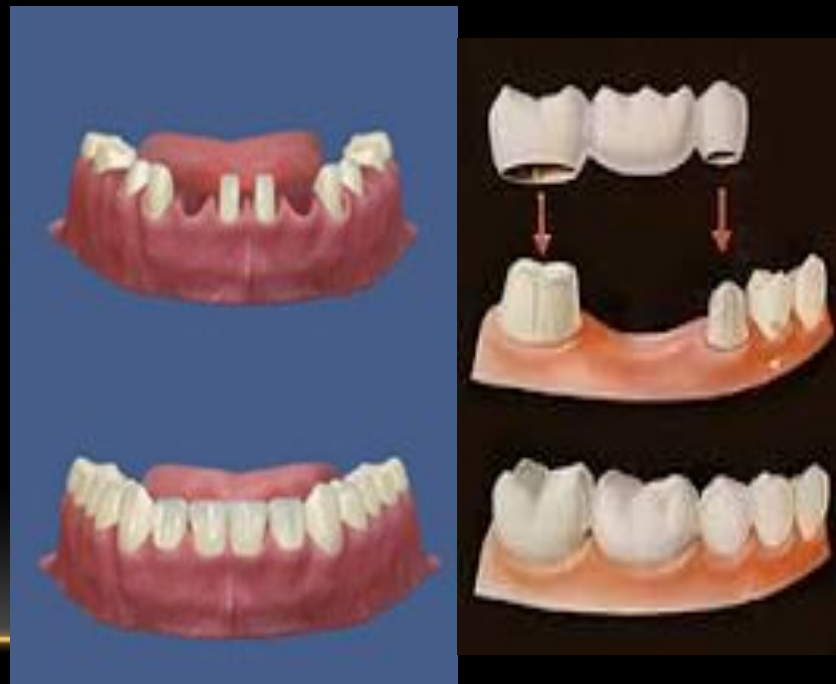- МКП-дің бүтіндігіне, сызаттардың жоқтығына көз жеткізу
- МКП тістің анатомиялық пішініне ұқсастығын
- МКП-дің егелген тістің кертігіне дұрыс отырғыштығына
- МКП тістің мойын бөлігіне толық және тығыз жанасуы қажет
- Жасанды протездің түсі табиғи тістен айырмашылығы болмауы қажет
- Антагонист тістермен бір нүктеде түйісуіп тұруы қажет
- Қарсы тістерімен толық түйісіп және қалған тістердің түйісуінде кедергі болмауына

- Шақтап болған соң протезді глазурилеу жүргізіледі.



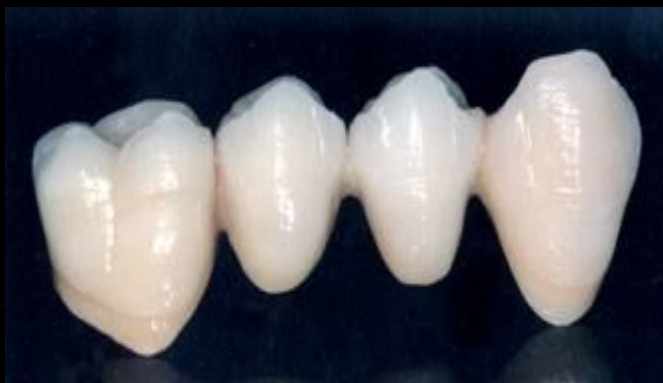МЕТАЛЛОКЕРАМИКАЛЫҚ КӨПІР ТӘРІЗДІ ПРОТЕЗДІ ТІРЕК ТІСТЕРГЕ БЕКІТУ

- Протез барлық талаптарға сай және науқас көңілінен шыққан жағдайда сапалық дәрежесін бағалау және асқыну болған жағдайда (травмалық пульпит, периодонтит, қысым түсудің дұрыс болмауында, керамикалық қабаттың ерте шытынауы) түзету жүргізу протезді бұзбай жою үшін 1-2 күнге уақытша бекітіледі. Науқаста ешқандай шағым болмаған жағдайда тұрақты цементпен бекітіледі
- Протез бен тірек тісті өңдеу
- цементті дайындау
- тіректік сауыттын 1/3 толдыру
- бекіту
- науқастан тістенуін сұрау
- 2 мин кейін цемент артығын алып тастау
- кеңес беру



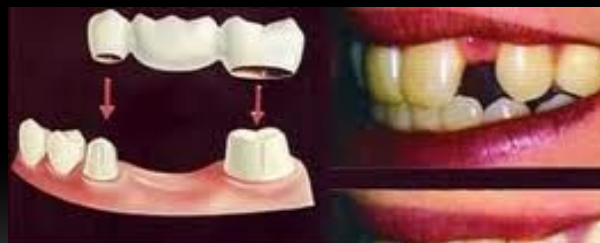Артықшылықтары

- Жоғары эстетикалық көрініс
- Алынбалы протездерге қарағанда ыңғайлы
- Науқастың тез бейімделуі
- Мықты, берік
- Түсін өзгертпейді



Кемшіліктері

- Тірек ретінде сау тістерді егеу
- Қатты тіндерді көп мөлшерде егеу
- Тағайындау сүйек тінінің сақталуына байланысты
- Дайындалуының күрделілігі



МЕТАЛЛОКЕРАМИКАЛЫҚ КӨПІР ТӘРІЗДІ ПРОТЕЗДІ ЖАСАУДА ЖӘНЕ ОДАН КЕЙІНГІ АСҚЫНУЛАР

- *Көптеген клиникалық бақылаудан кейін металлокерамика жасаудан және отырғызғаннан кейінгі қателіктерді 3 топқа жіктеп қарауға болады:*
 - 1. Ортопедиялық емнің дұрыс жоспарланбауы;
 - 2. Дәрігер қателігі, металлокерамиканы отырғызу және отырғызыннан кейінгі қателіктер;
 - 3. металлокерамиканы жасау кезеңдерінде жіберілетін лабораториялық қателіктер .

Металлокерамикалық протездермен емдеген кезде болуы мүмкін дәрігерлік қателіктер :

- Науқастың ауыз қуысынан қалыпты дұрыс емес алу
- Тісті егейтін арнайы борларды ретімен қолданбау
- Сауыт кигізетін тіректік тістердің дұрыс емес егелуі
- Тісті егеу кезінде ұлпаның термиялық күйігі
- Тісті егеу кезінде конвергенция бұрышын 5 — 8°-тан артық егеу
- Қабынған тістерді егеп протездеу
- МКП - ді цементке дұрыс емес отырғызу

Негізгі бірінші көзқарас бойынша бұл дәрігерлік этап емдеу жоспары негізінде ауруды мұқият тексеру және диагнозын нақты қою.

Бұл этапта:

- МКП дұрыс емес тағайындау көрсеткіштері болуы мүмкін
- МКП құрылымын дұрыс емес таңдау
- Этаптағы емдеудің бұзылысы
- Алынбайтын тіс протездерді қолдануға қарсы көрсеткіштер
- Патологиялық периодонт тістерді егеу
- Тістердің сауыт бөлігінің қысқа болуы
- Тістердің күшті конвергенциясы т.б.

Қорыта келе қазіргі уақытта МКП халық арасында үлкен сұранысқа ие, себебі ол эстетикалық жағынан өте ыңғайлы. Сондықтан да МКП –ді жасау кезінде клиникалық және технологиялық талаптарды, ережелер мен сатылардың толық реттілігін орындау арқылы біз нәтижелі емге және сапалы МКП – ді жасауға қол жеткізе аламыз. Сонымен қатар науқастарымыздың комфортты жағдайда болуына себепші бола аламыз.

