



# ПР №5. Порівняння будови скелетів хребетних тварин

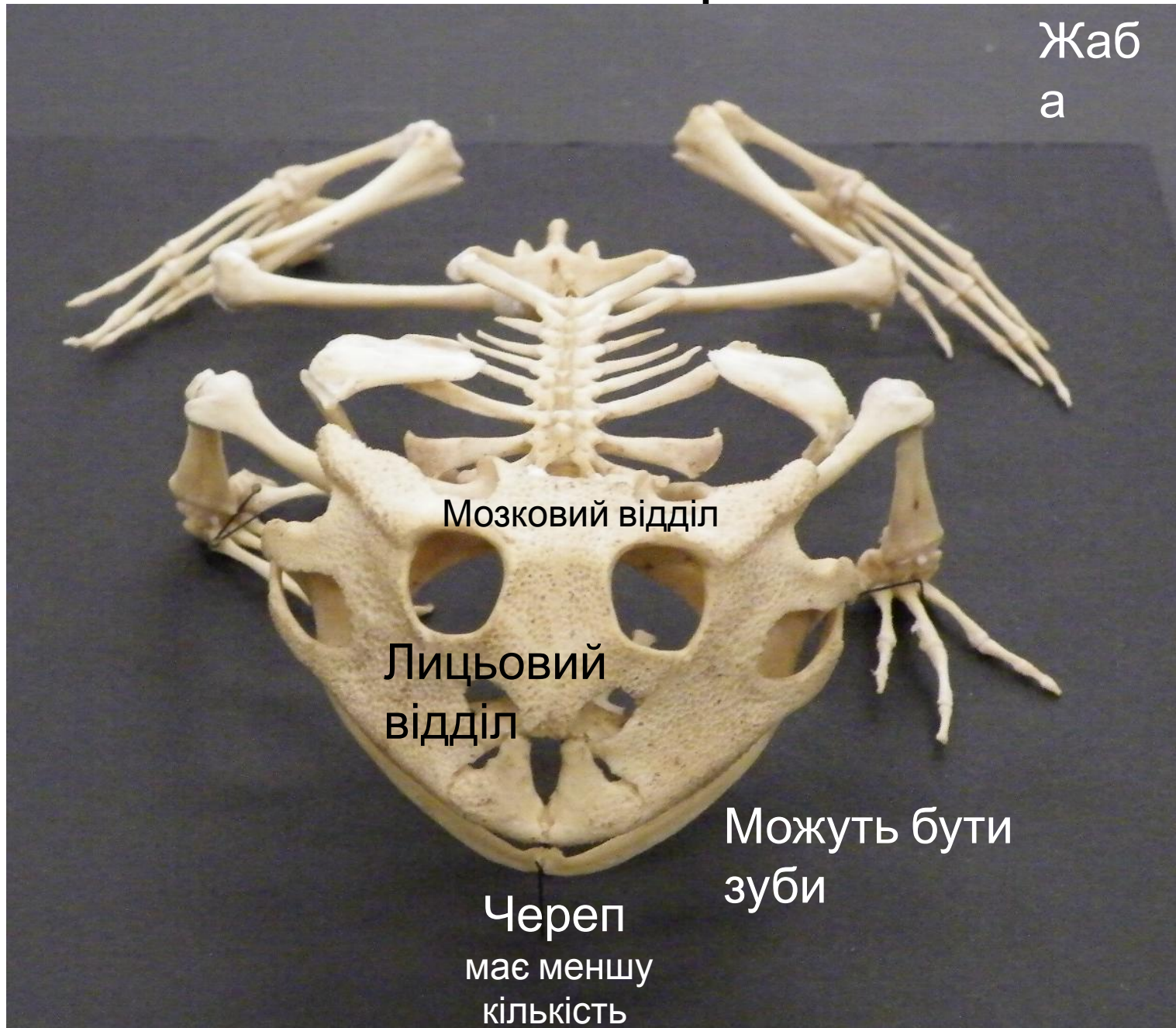


# Скелет кісткової риби



# Скелет амфібії

Жаб  
а



Жаб  
а

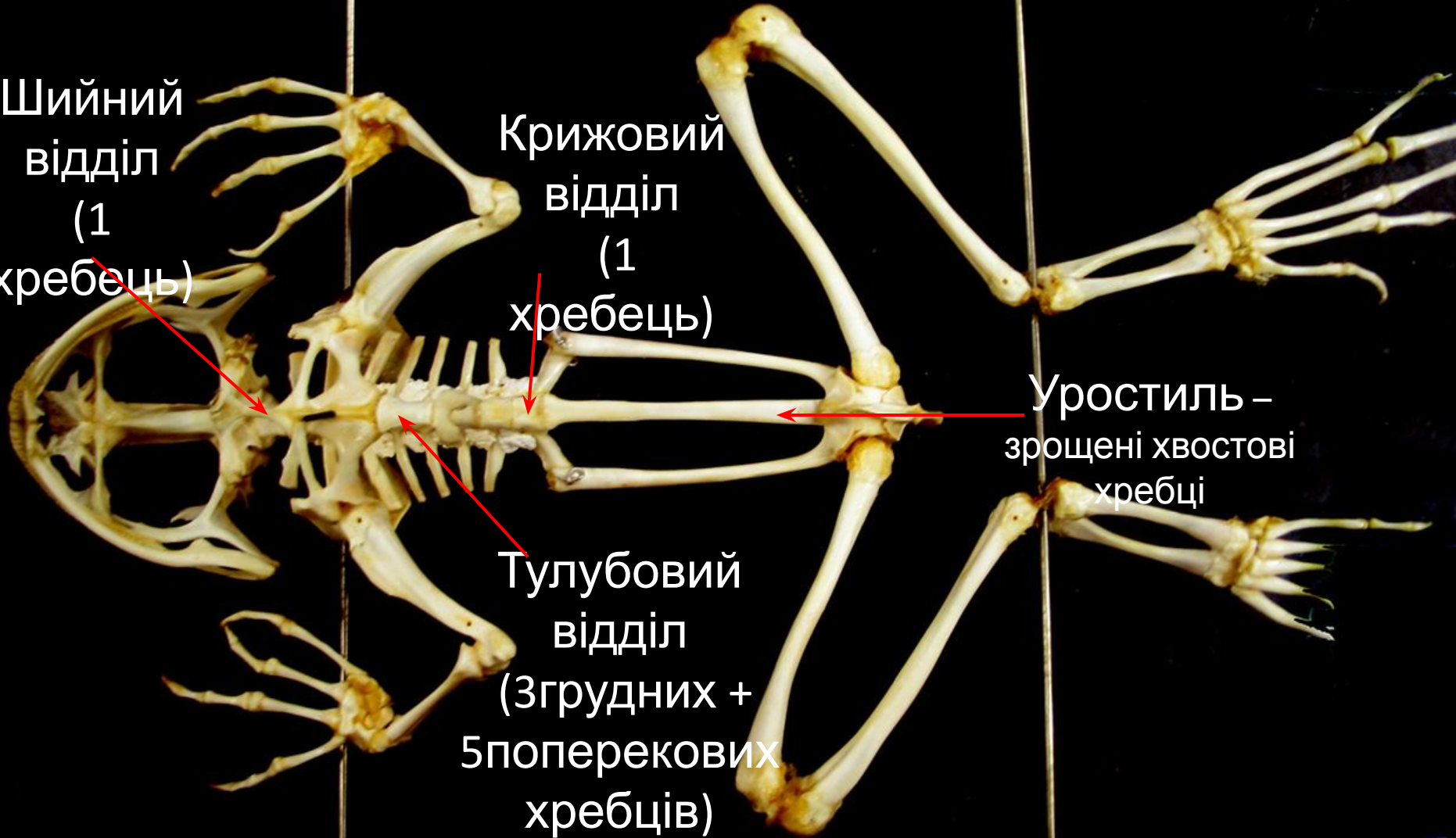
Шийний  
відділ  
(1  
хребець)

Крижовий  
відділ  
(1  
хребець)

Тулубовий  
відділ  
(3грудних +  
5поперекових  
хребців)

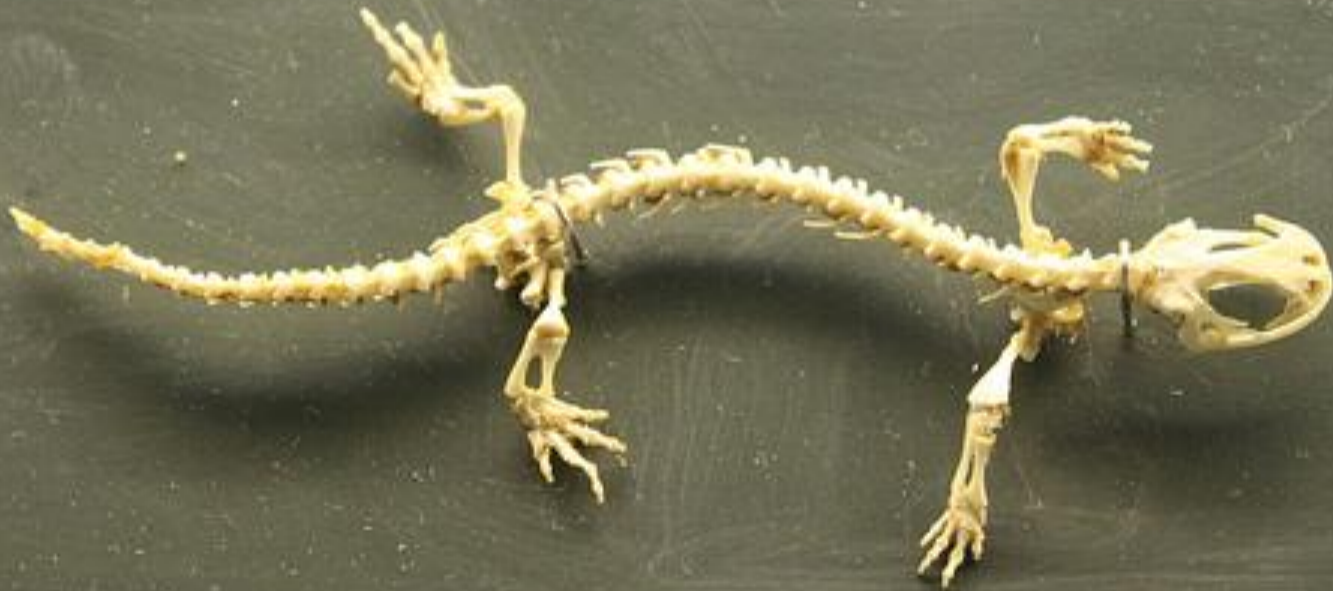Уростиль –  
зрощені хвостові  
хребці

Ребер  
ЦОМЗС



# Скелет амфібії

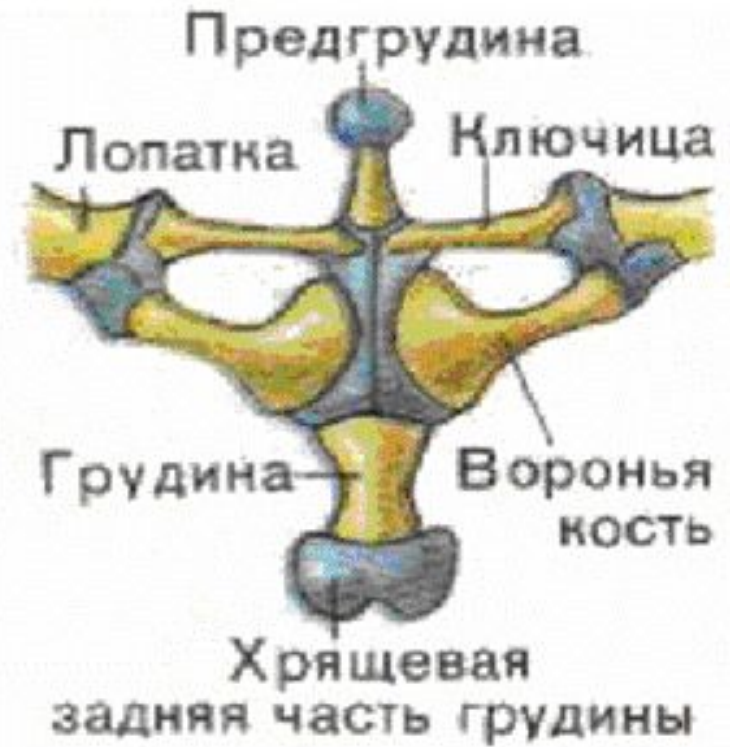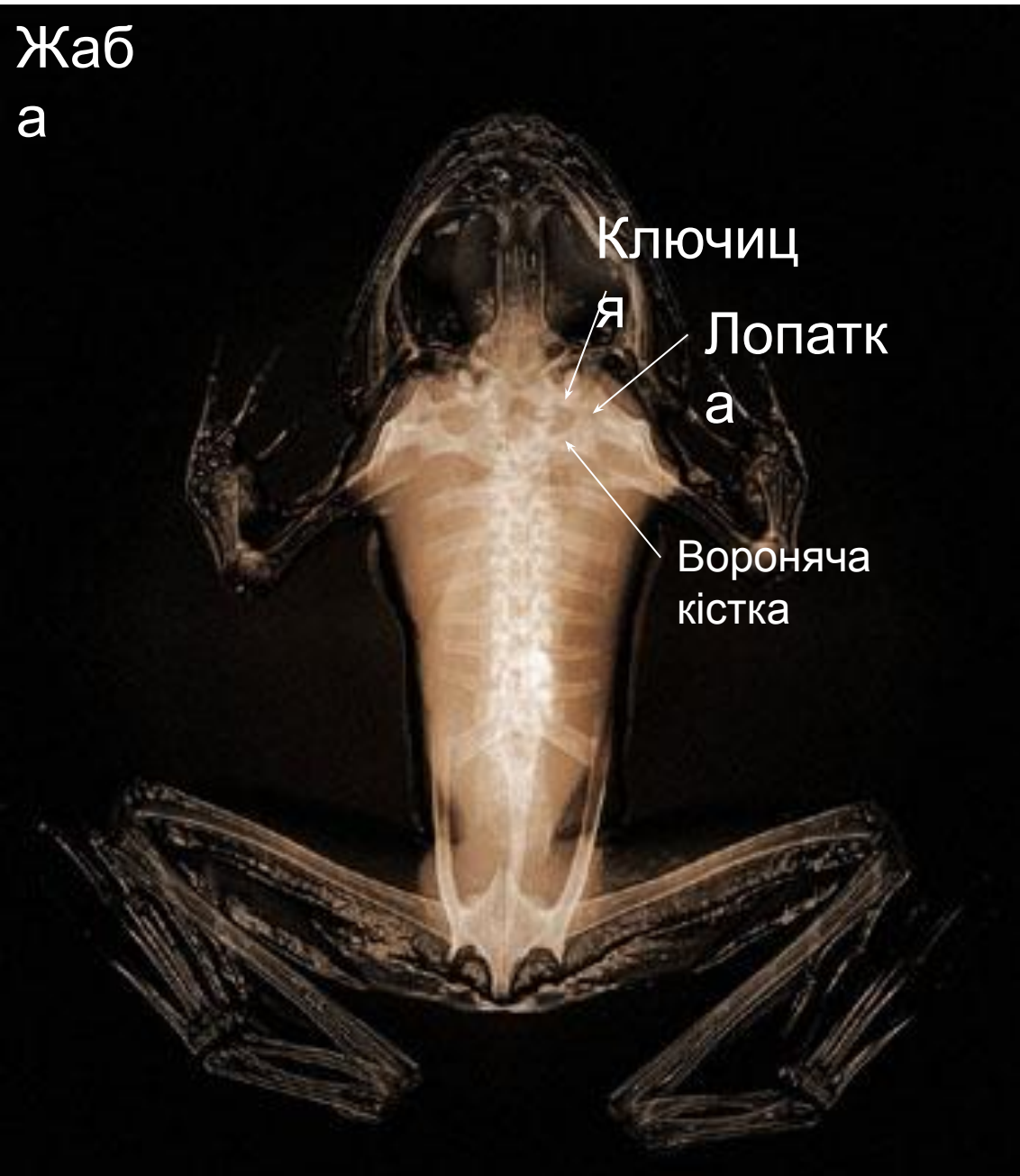Саламандр  
а



У хвостатих амфібій є хвостовий відділ

# Скелет амфібії

Жаб  
а



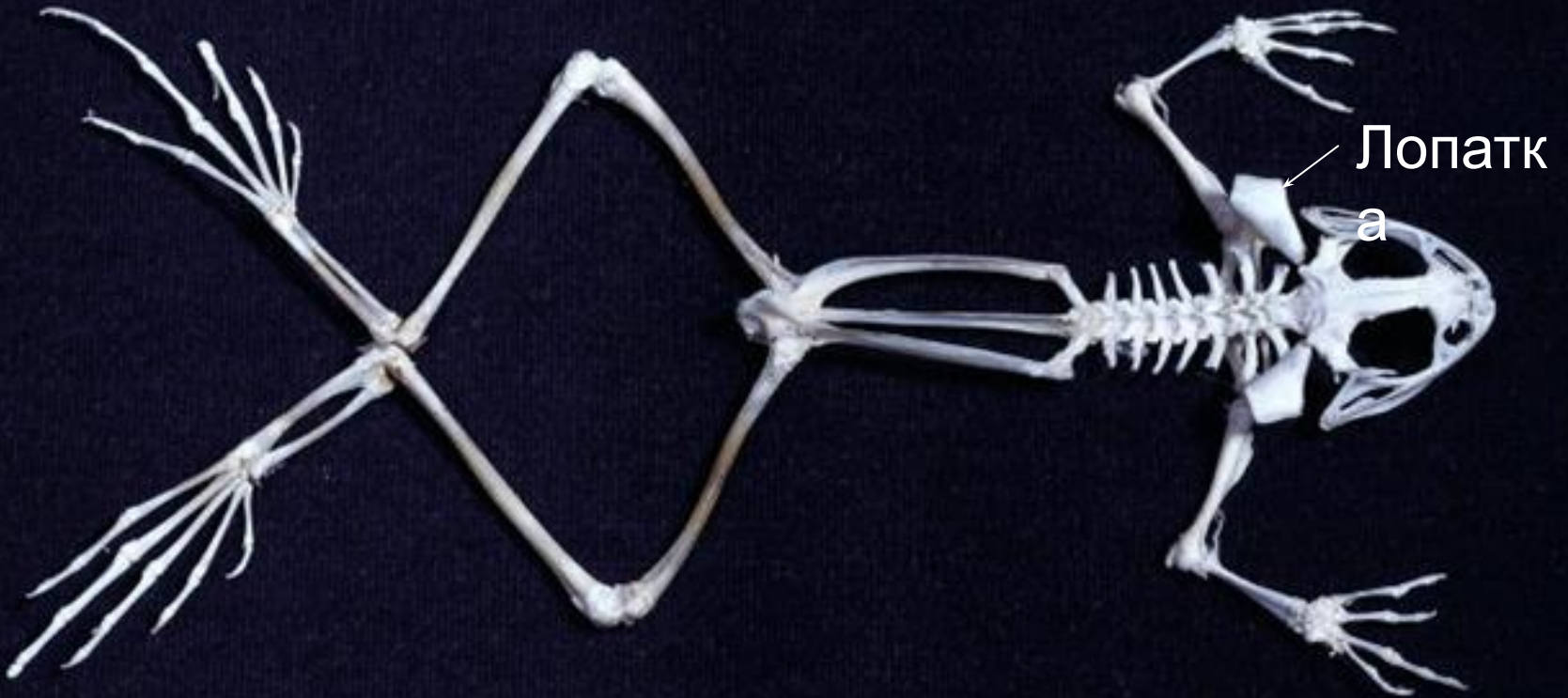
Пояс передніх  
кінцівок

лежить у товщі  
мускулатури

# Скелет амфібії

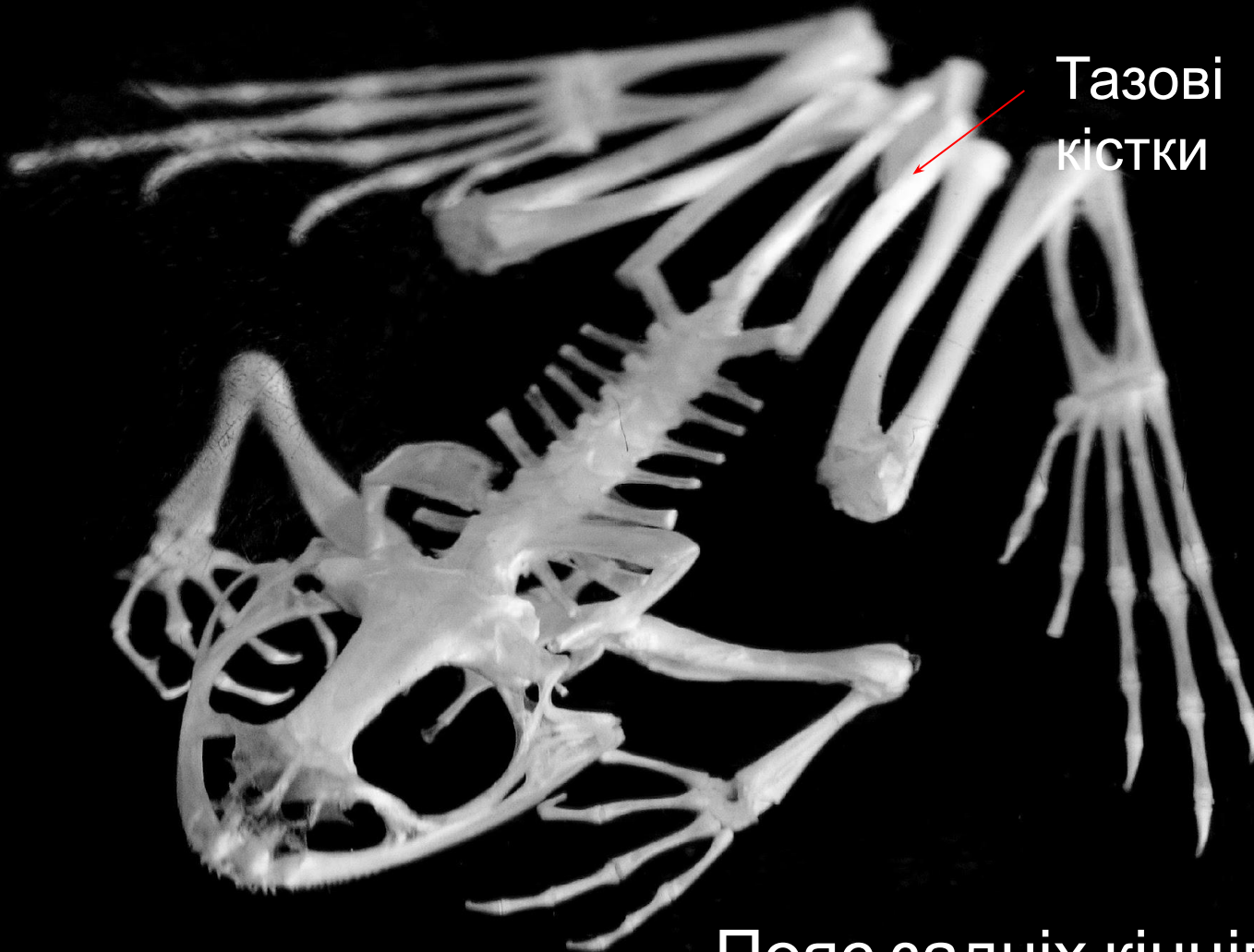
visualphotos.com

Жаб  
а



# Скелет амфібії

Жаб  
а



Тазові  
кістки

Пояс задніх кінцівок (таз)  
нерухомо зрощений із



# Скелет амфібії

Жаб  
а

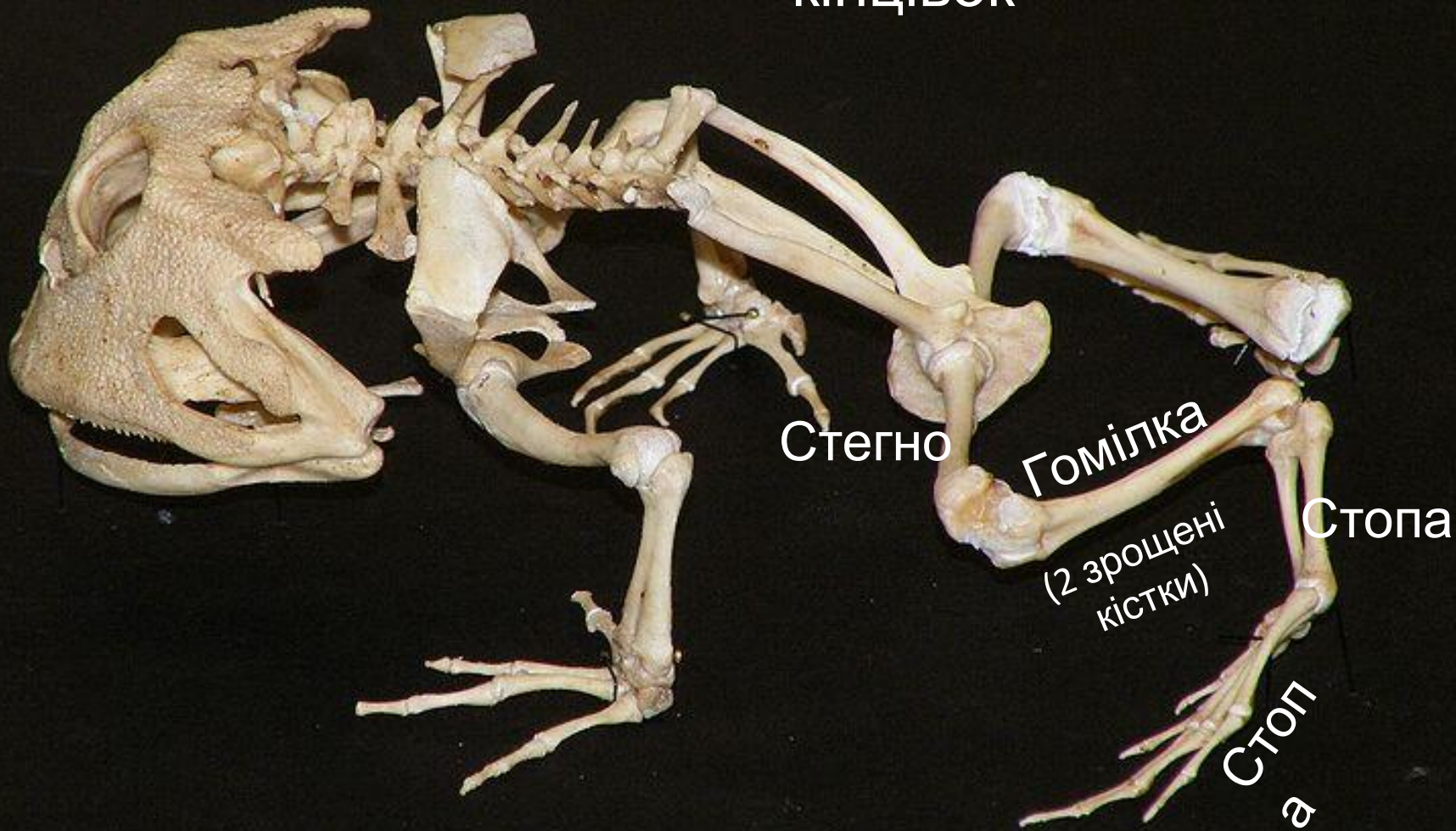
Скелет верхніх  
кінцівок



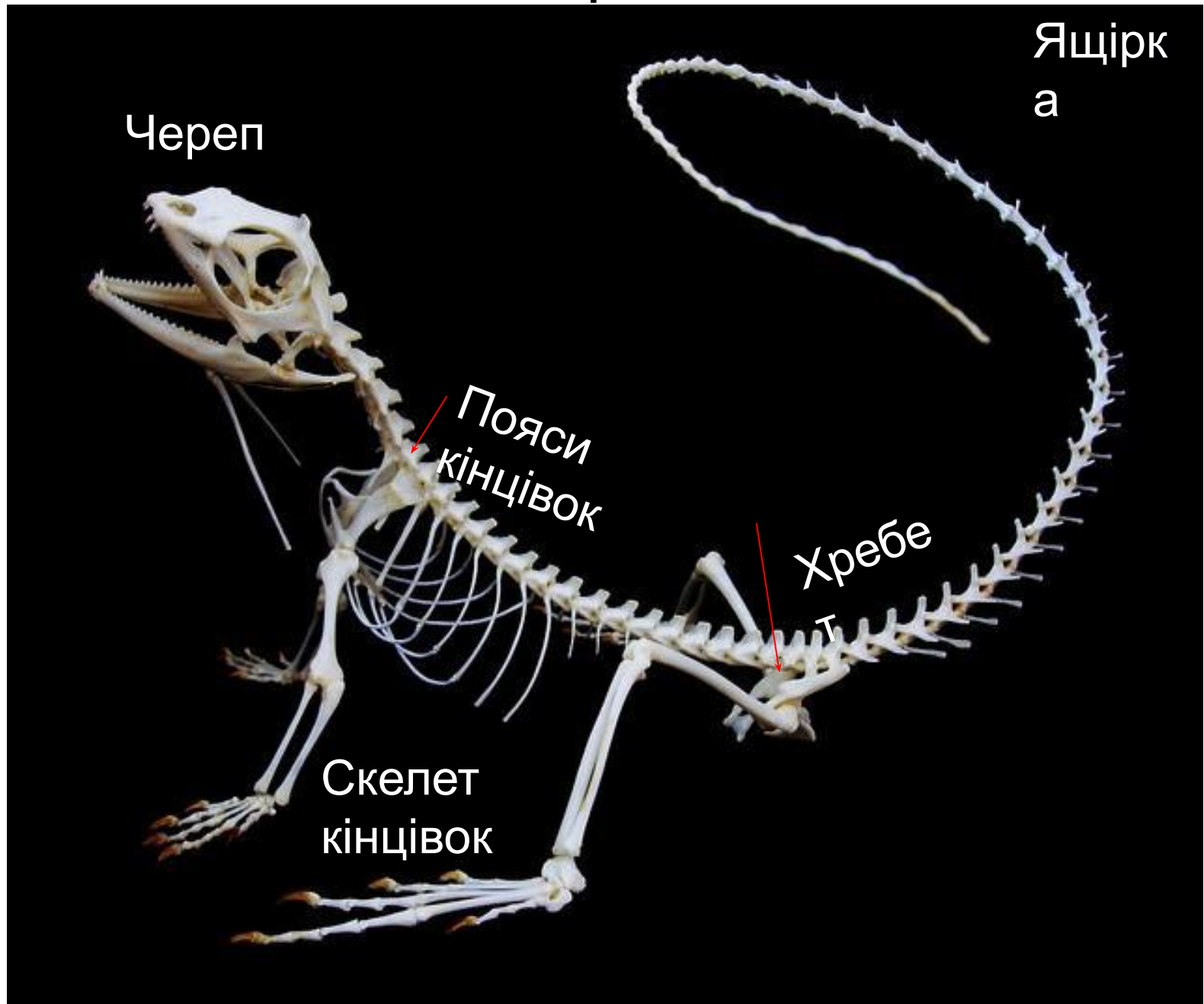
# Скелет амфібії

Жаб  
а

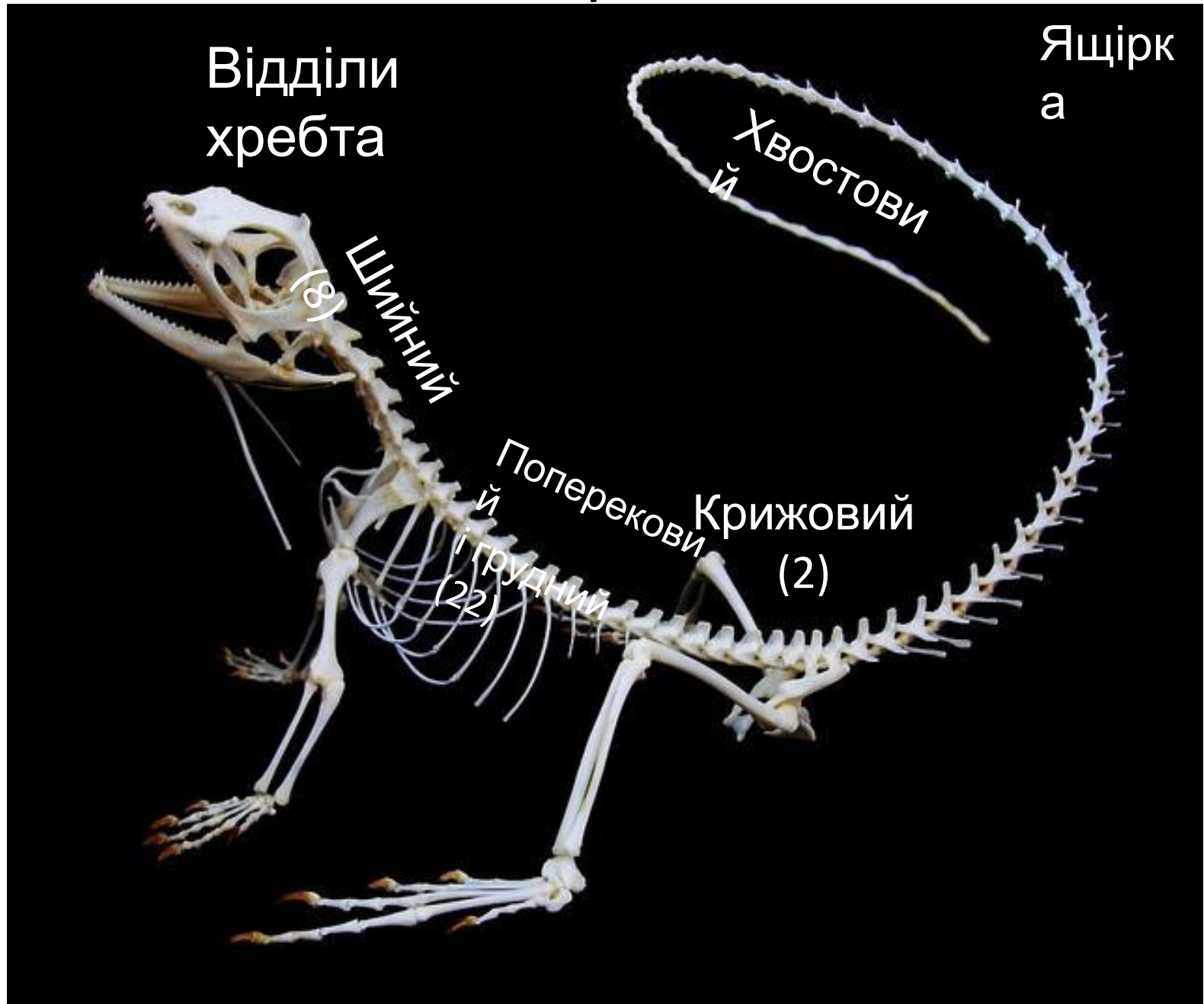
Скелет нижніх  
кінцівок



# Скелет рептилії



# Скелет рептилії




# Скелет рептилії

Ящірк  
а

Грудна клітка  
захищає серце і  
легені,  
бере участь у диханні

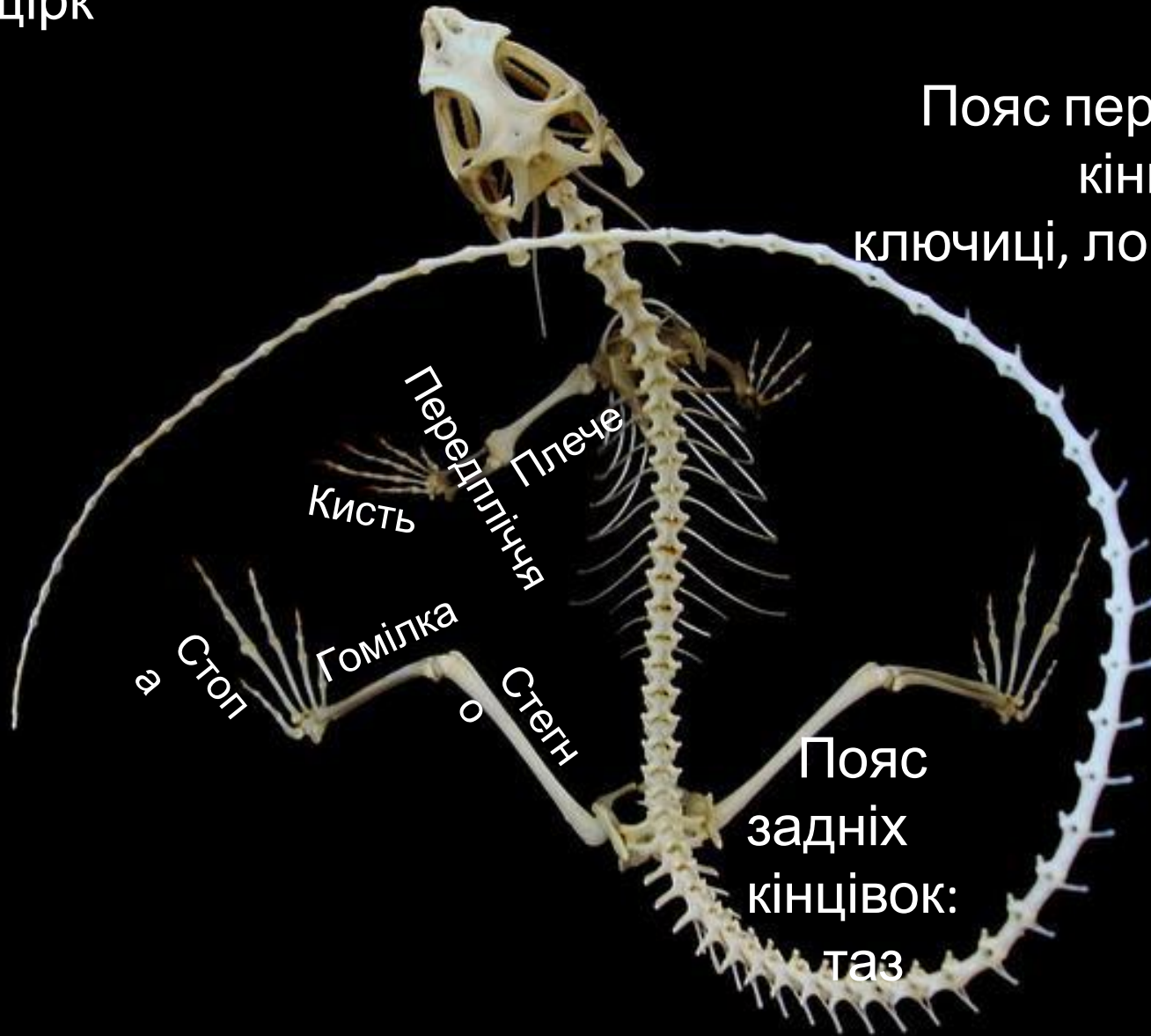
Редра  
Грудин  
а



# Скелет рептилії

Ящірка

а



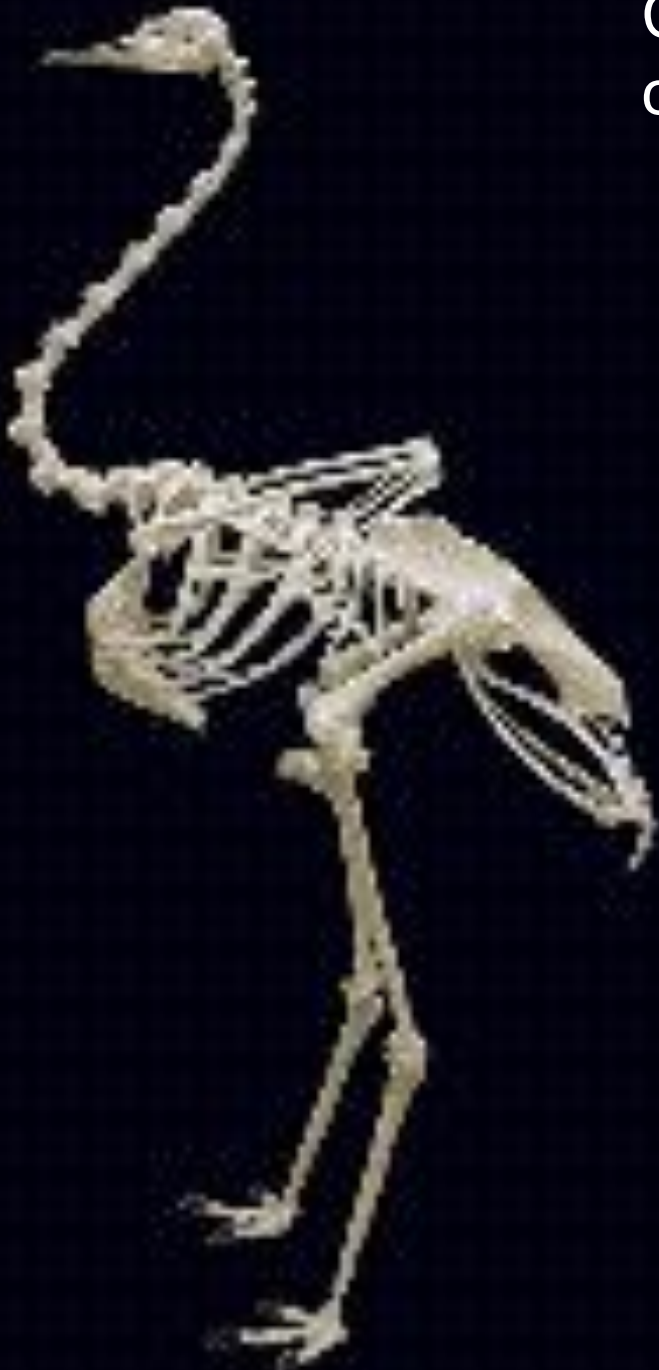Пояс передніх  
кінцівок:  
ключиці, лопатки

Передпліччя  
Плече  
Кисть

Гомілка  
Стегн  
Стоп

Пояс  
задніх  
кінцівок:  
таз

Страу  
с



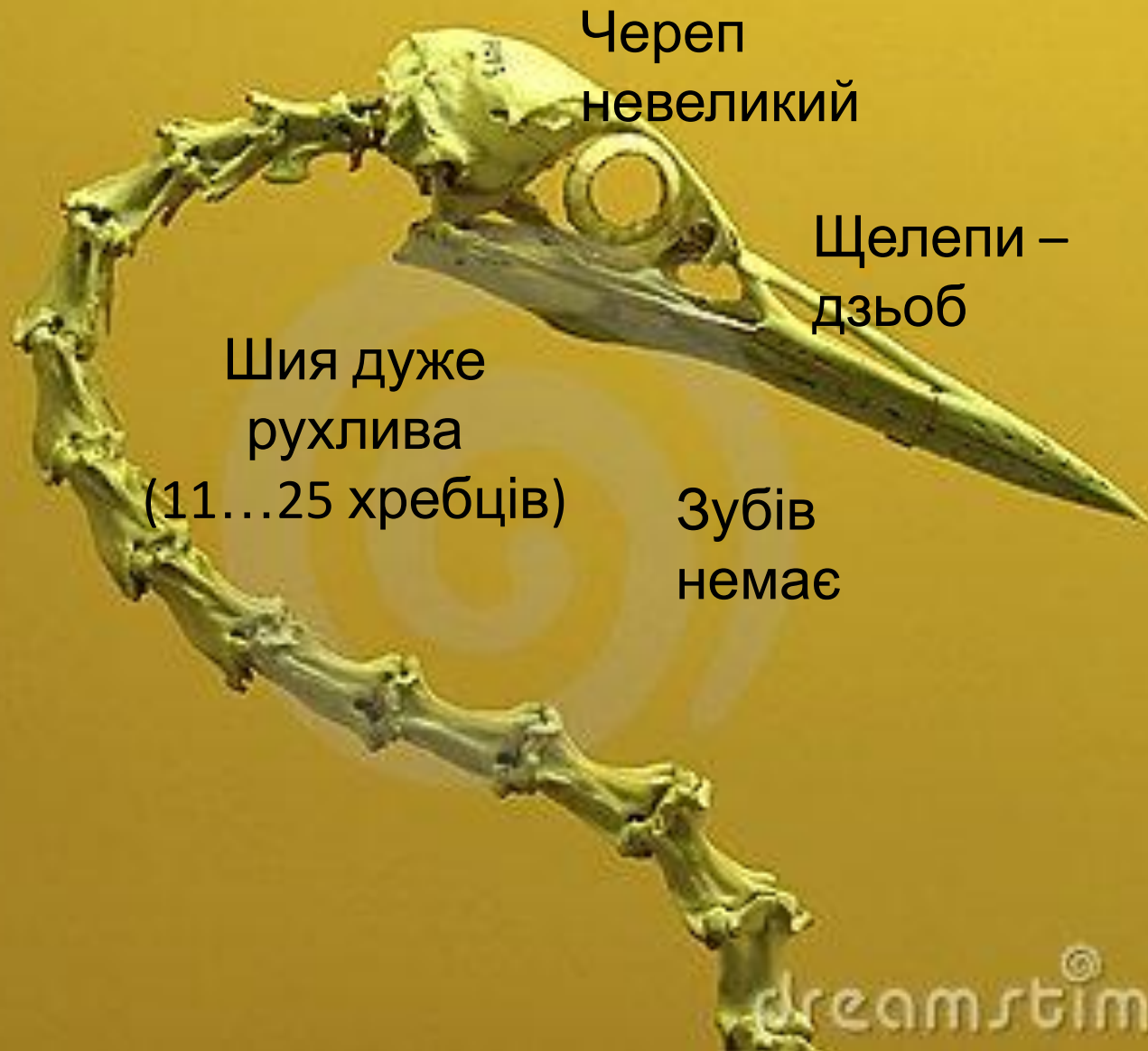## Скелет птаха

Кістки тонкі і  
порожнисті,

скелет дуже  
легкий

(оперення  
важче)

# Скелет птаха





Хребе

т

Скелет  
птаха

Зрощені хребці

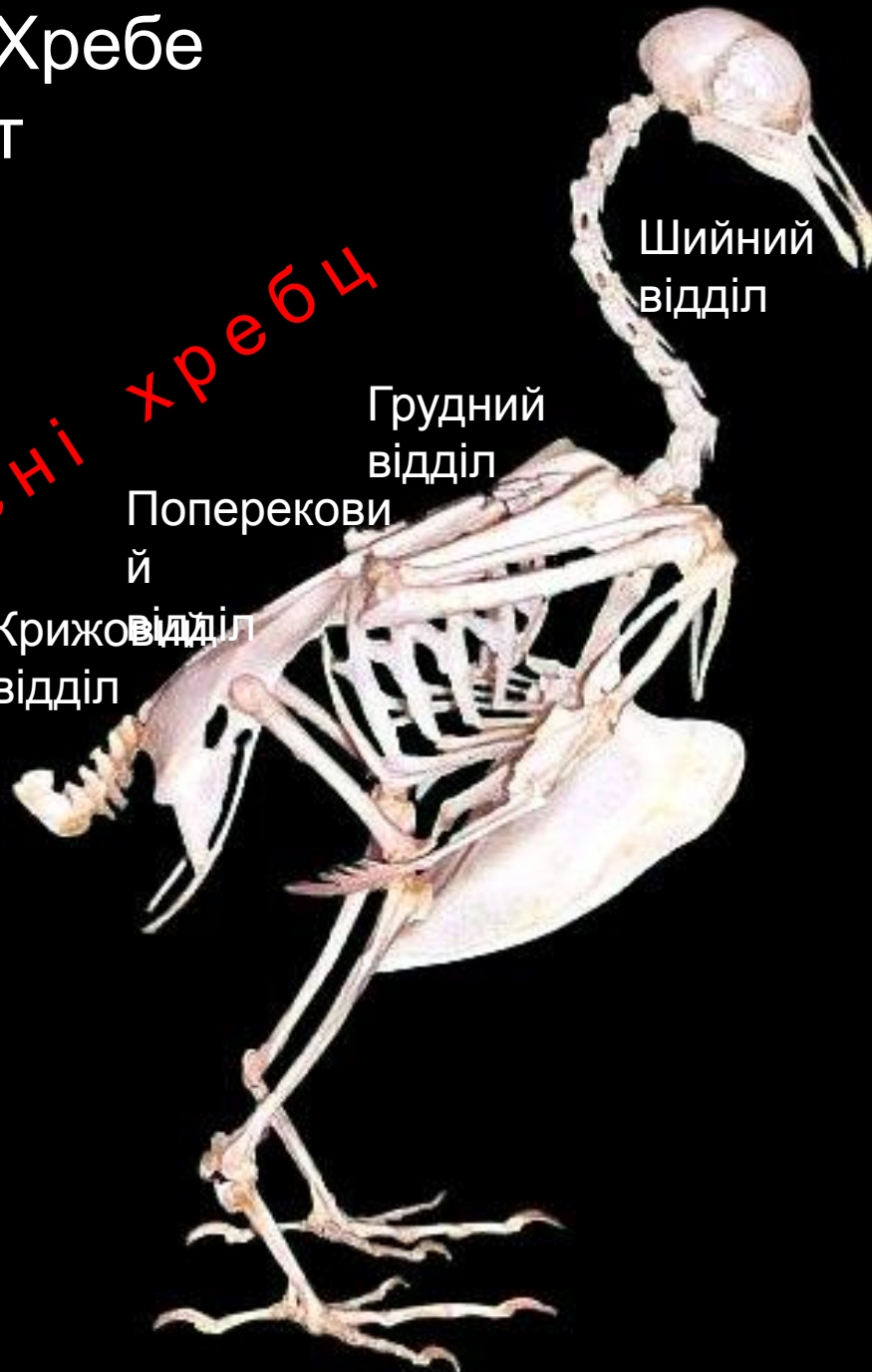Шийний  
відділ

Грудний  
відділ

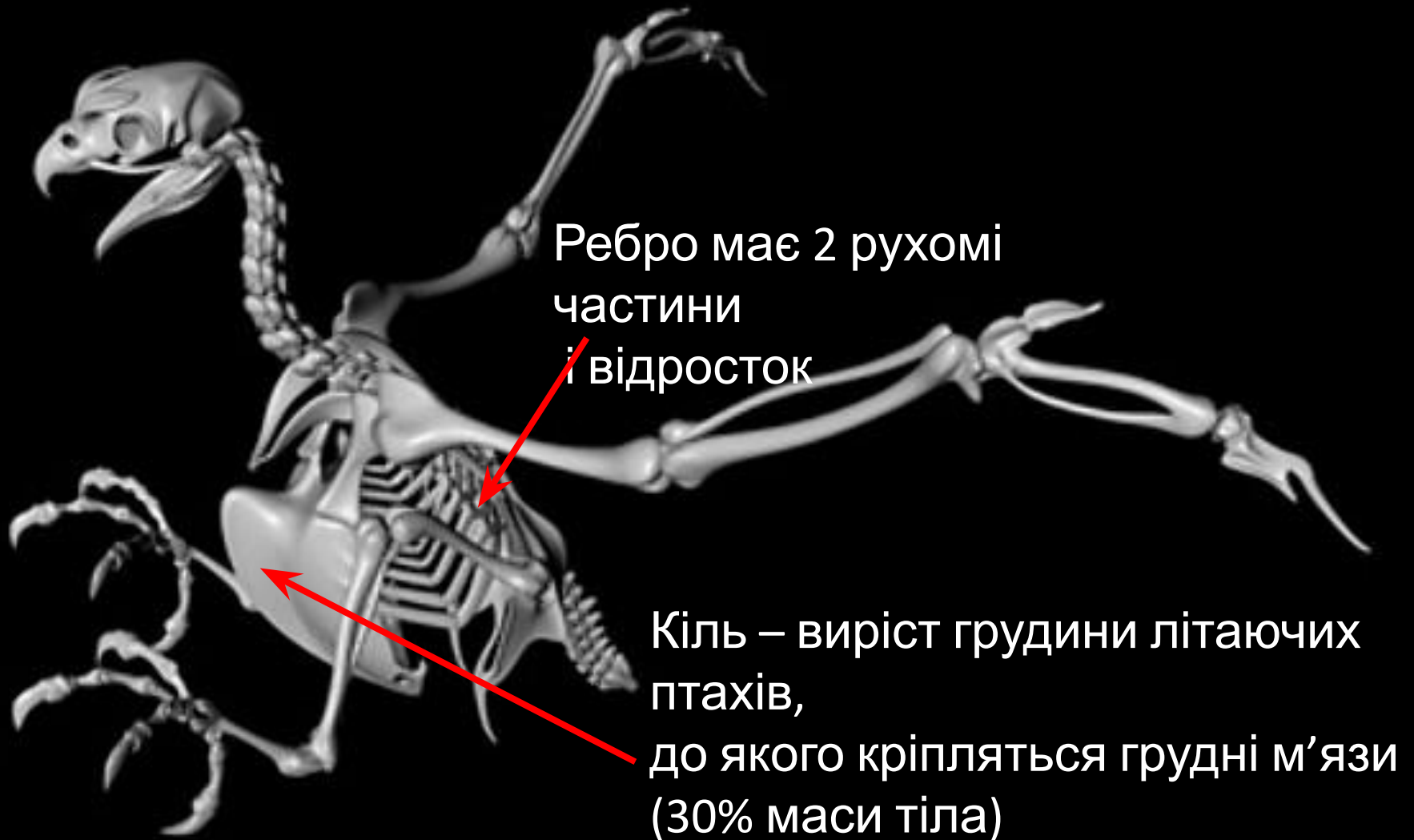
Поперекови  
й

Крижовий  
відділ

Куприковий  
відділ

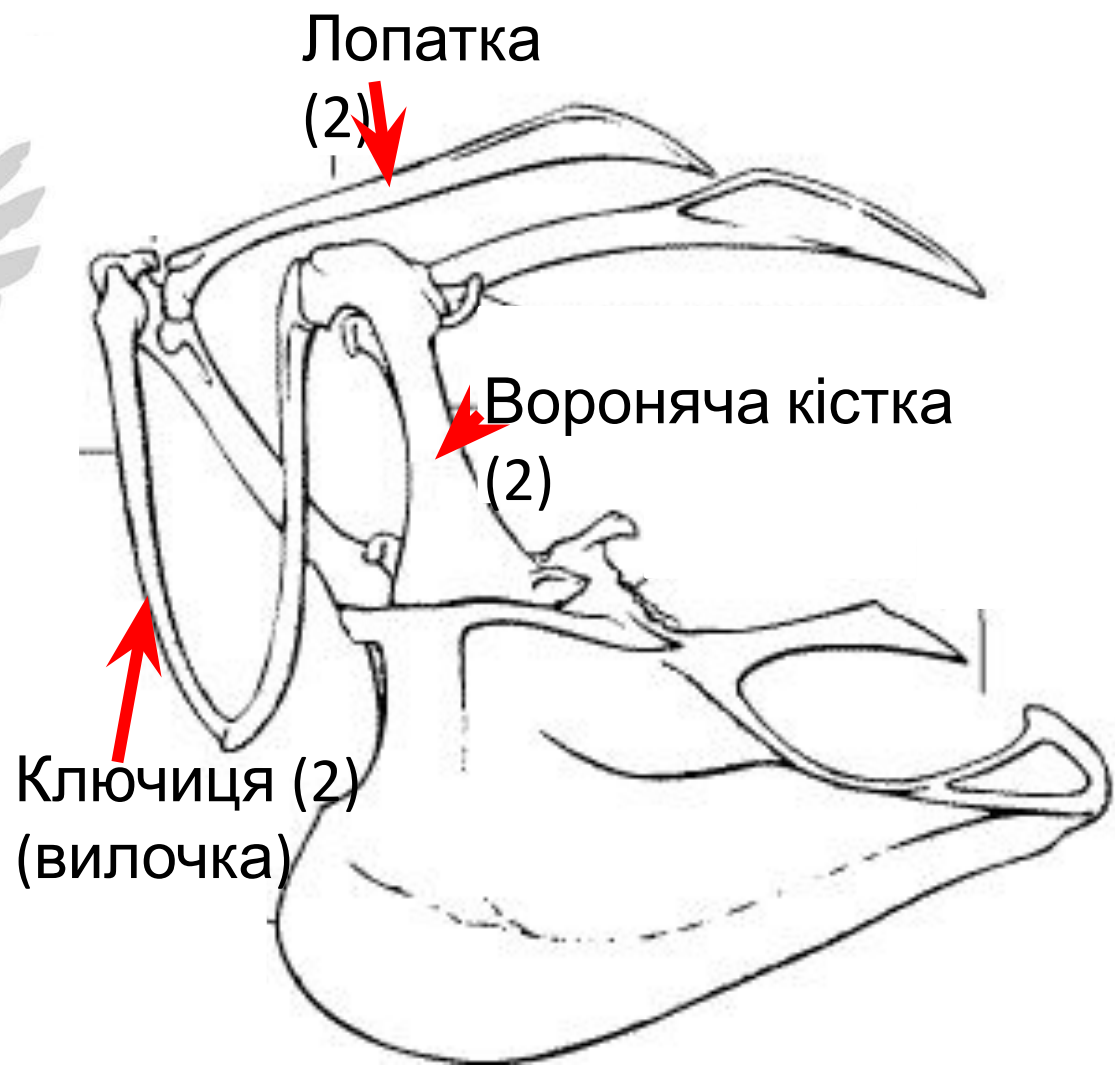
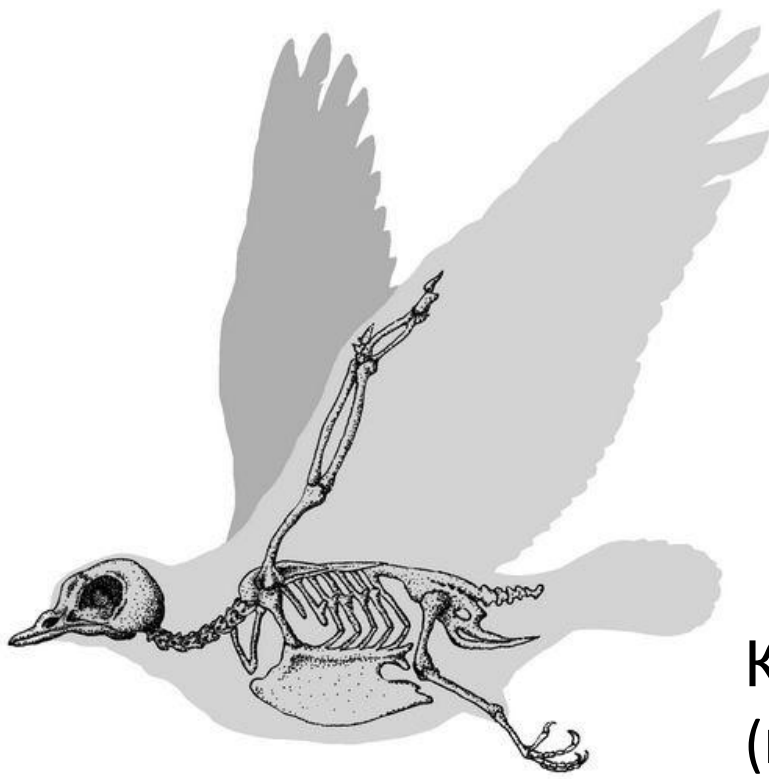


# Скелет птаха



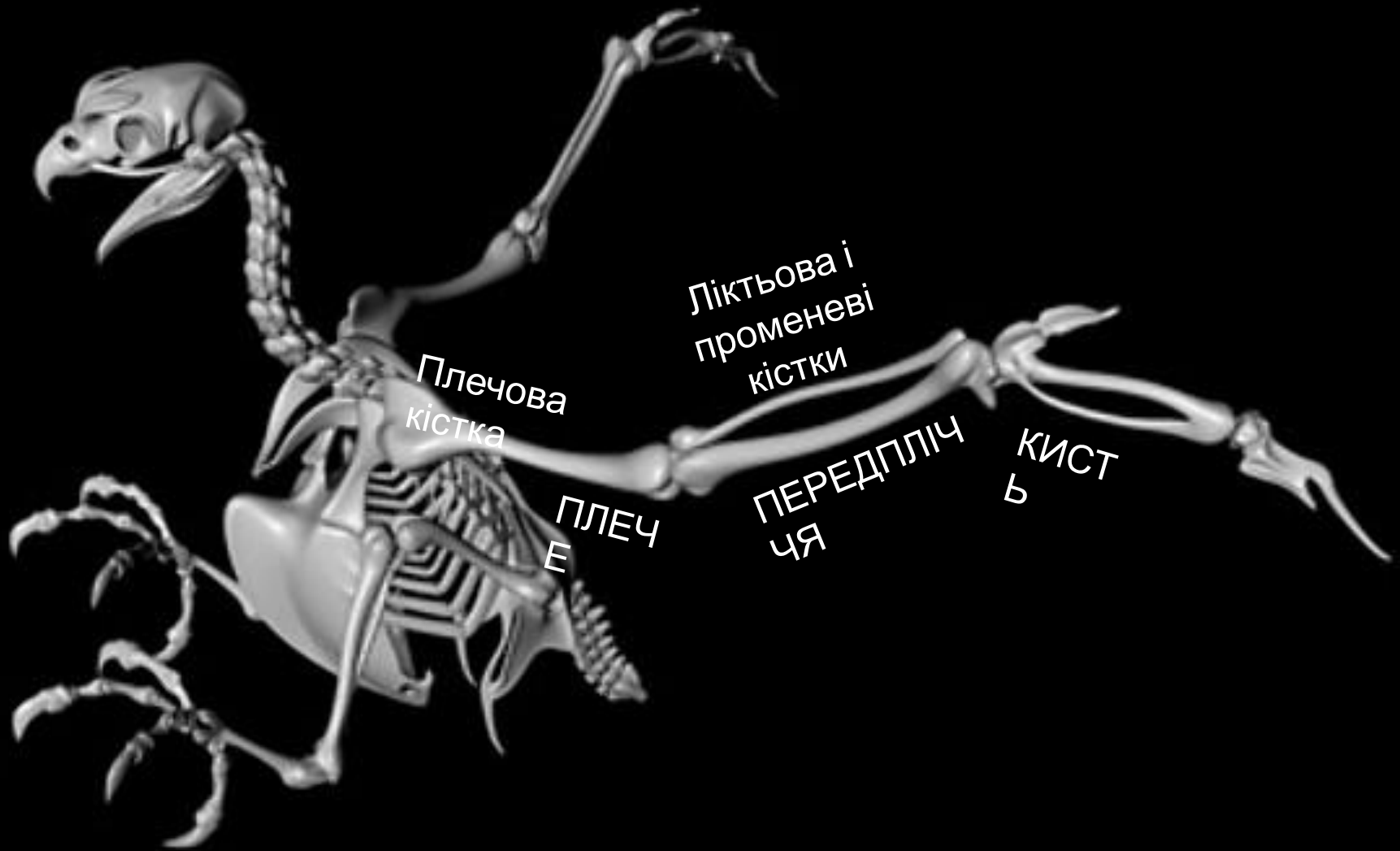
Грудна клітка: ребра + грудина (конструкція рухома, але міцна)

# Опорно-рухова система



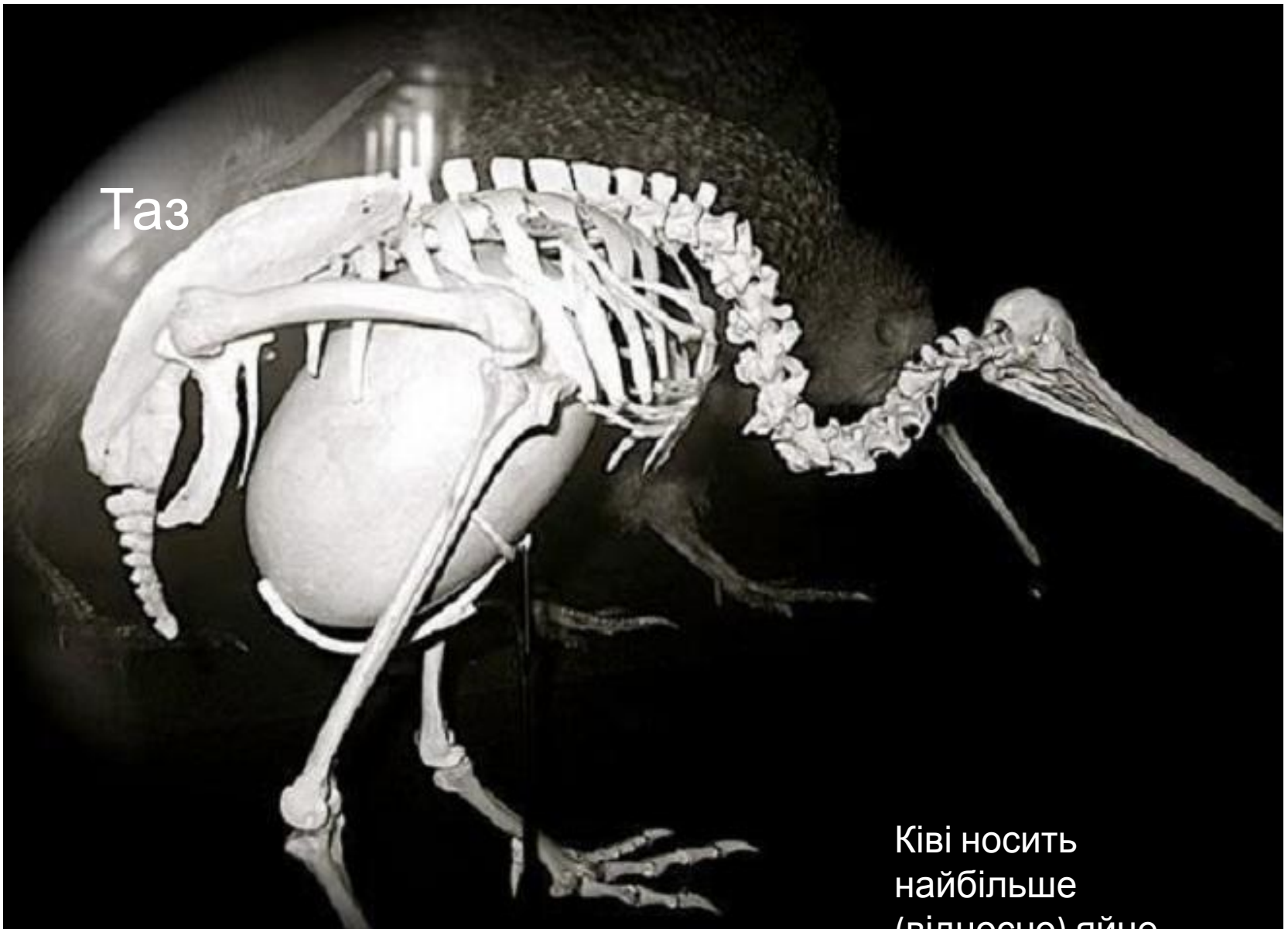Пояс передніх кінцівок

# Опорно-рухова система



Передні кінцівки - крила

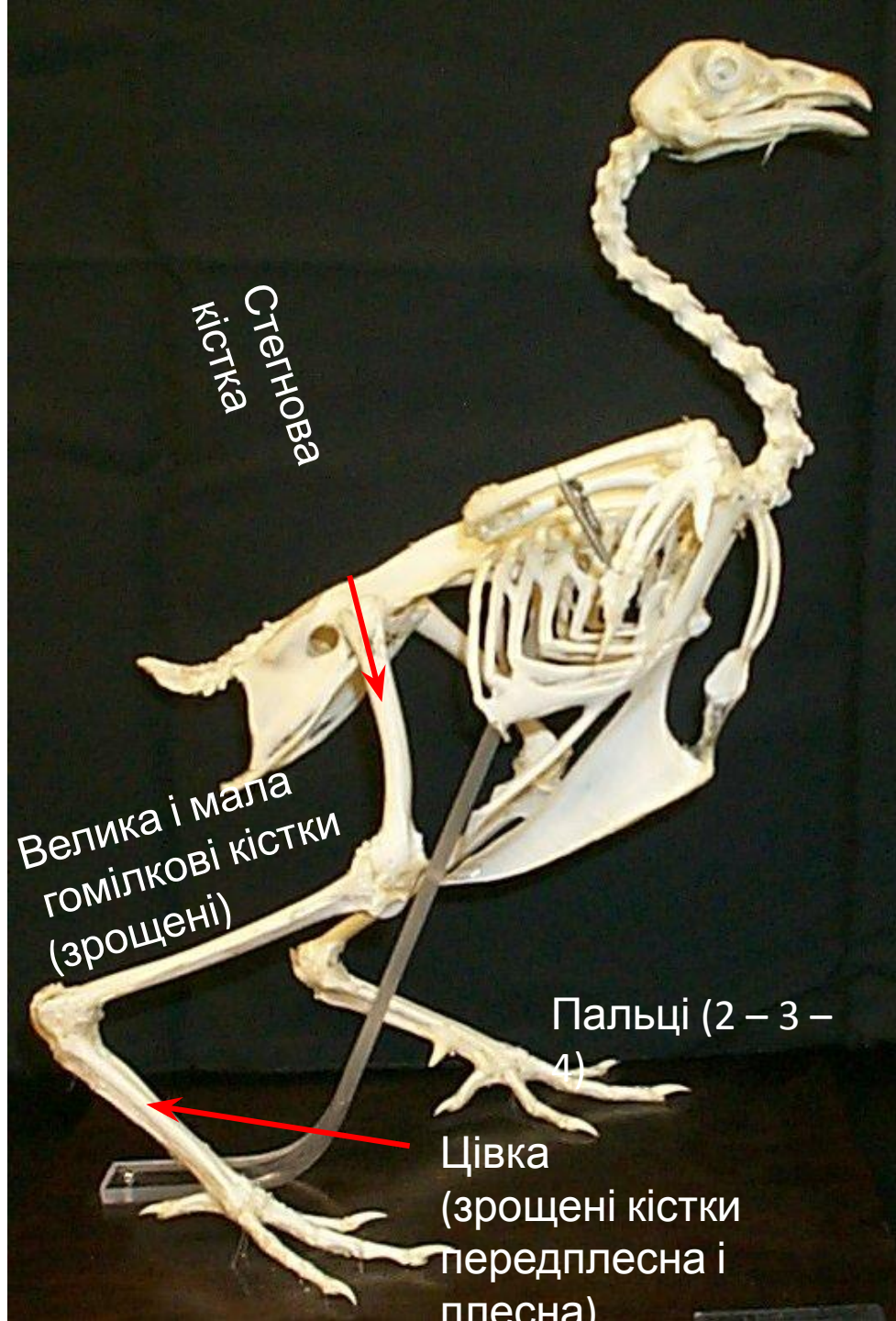
# Скелет птаха



Таз

Ківі носить  
найбільше  
(відносно) яйце

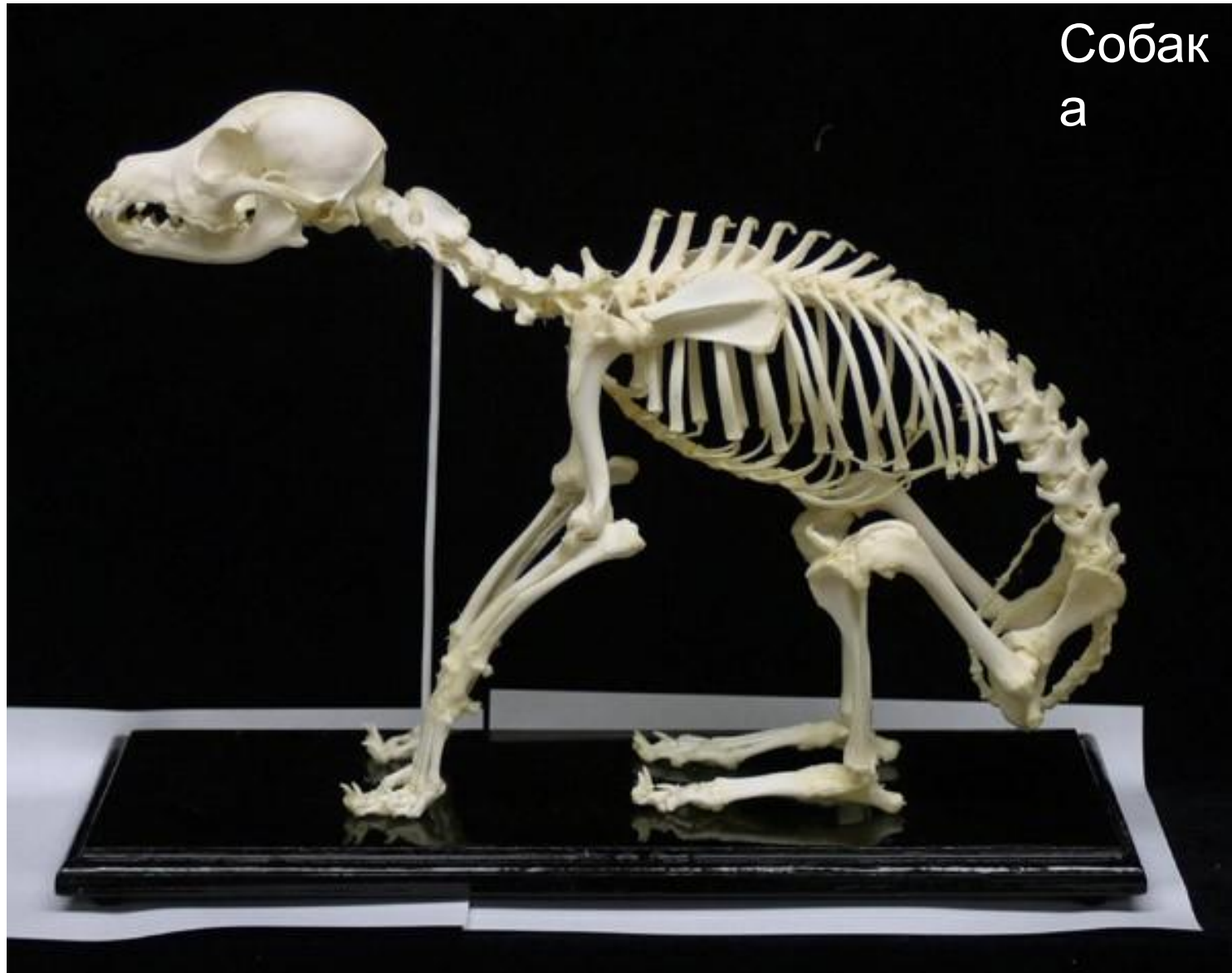Пояс задніх кінцівок – таз – жорстка конструкція  
(кістки зрощені з крижовим відділом хребта)



# Скелет птаха

Задня  
кінцівк  
а  
- нога

# Скелет ссавця



Собак  
а

Скелет: череп, хребет, пояси кінцівок, вільні кінцівки

# Скелет ссавця

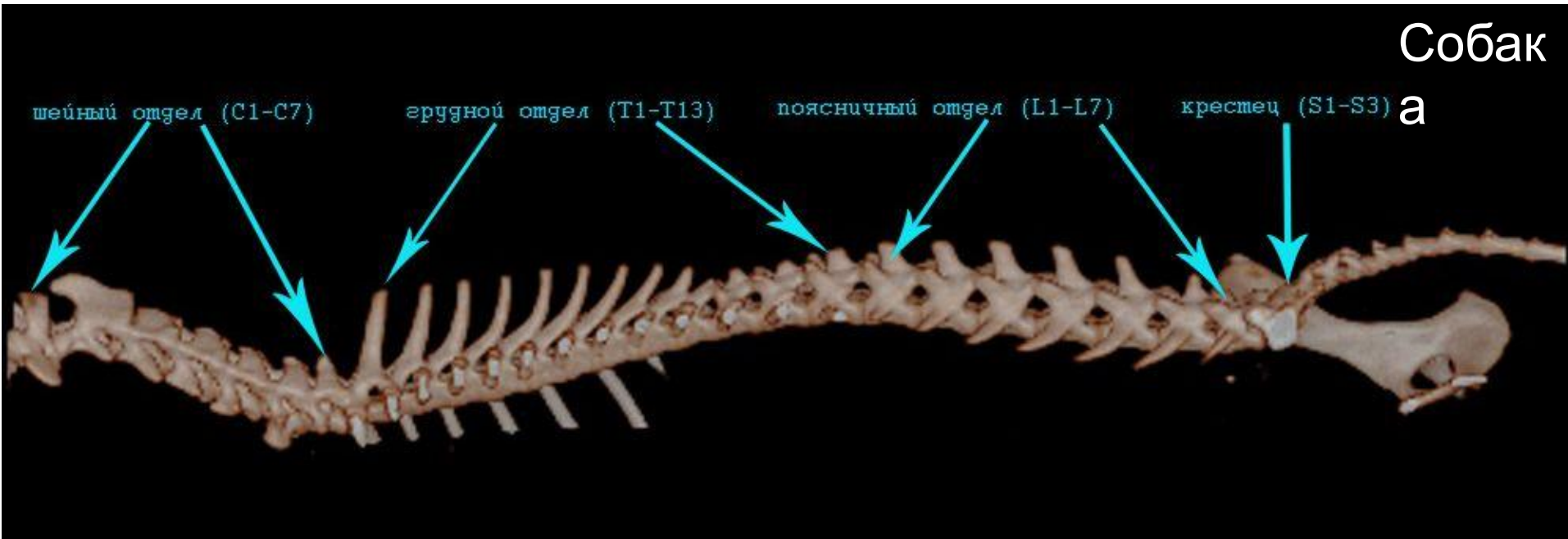
Кіт



Великий об'єм мозкової коробки

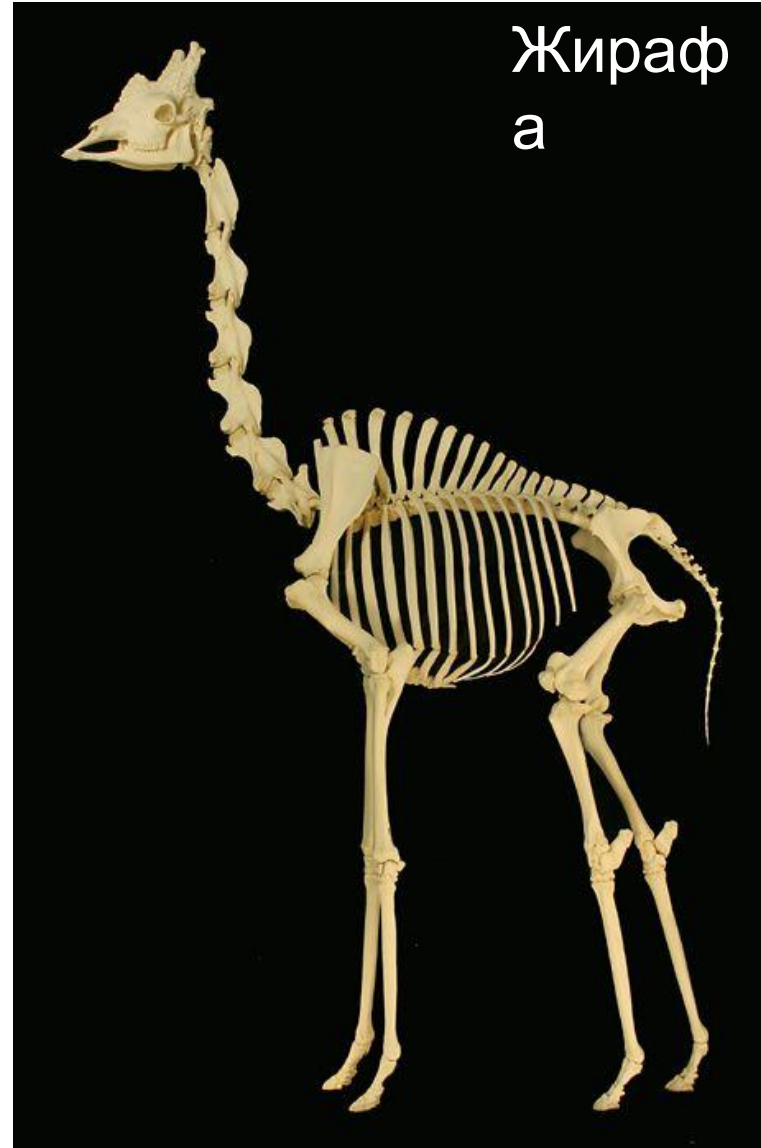
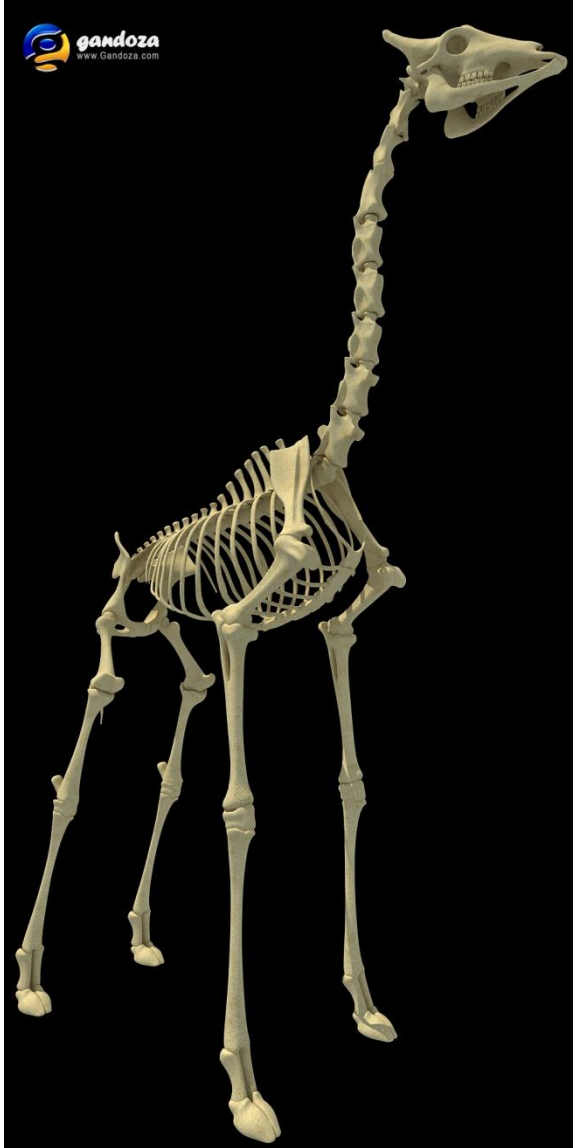


# Скелет ссавця



Хребет має 5 відділів:  
шийний, грудний, поперековий, крижовий, хвостовий  
(хвостовий)

# Скелет ссавця



Шия завжди має 7 хребців (ознака класу), перші 2 особливо сполучені для рухливості голови

# Скелет ссавця

Кажан

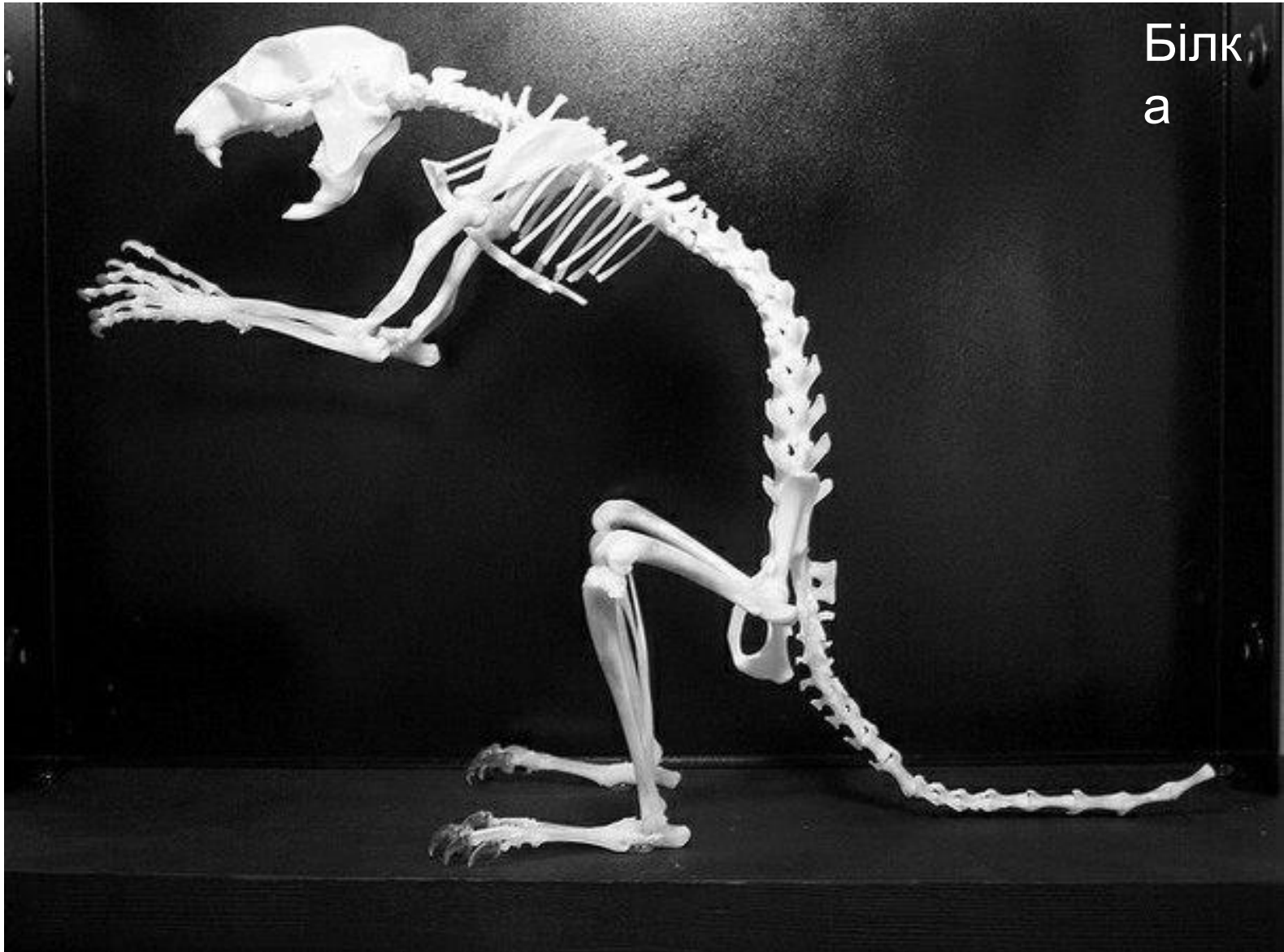

<http://www.liveinternet.ru/photo/hellertod/>

Грудна клітка: до грудних хребців кріпляться ребра, спереду частина ребер – до грудної кістки

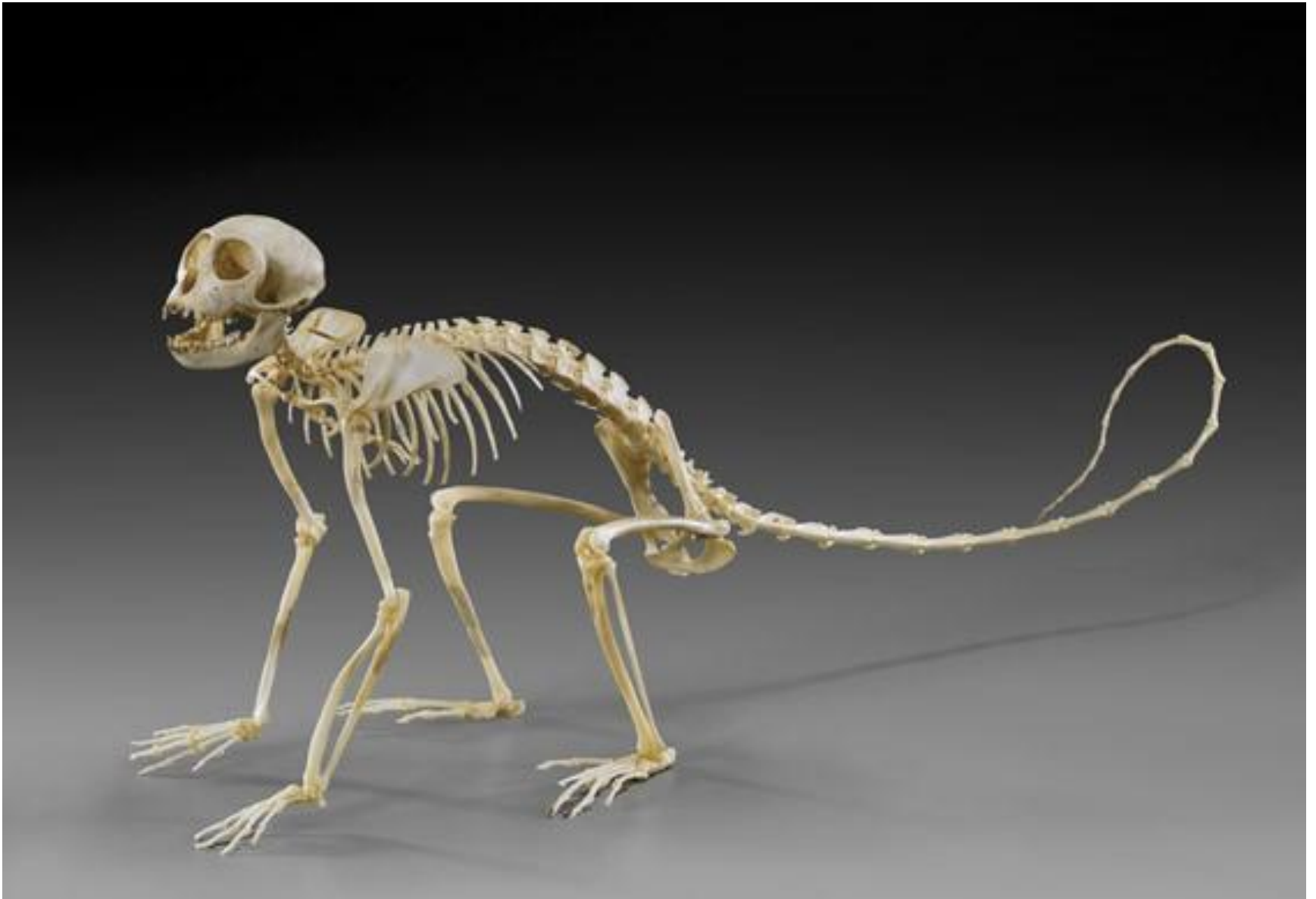# Скелет ссавця

Білка  
а



Крижові кістки зрощені між собою  
та із тазом (пояс нижніх кінцівок)

# Скелет ссавця



У хвості 3...49 хребців

# Скелет ссавця

Шимпанз

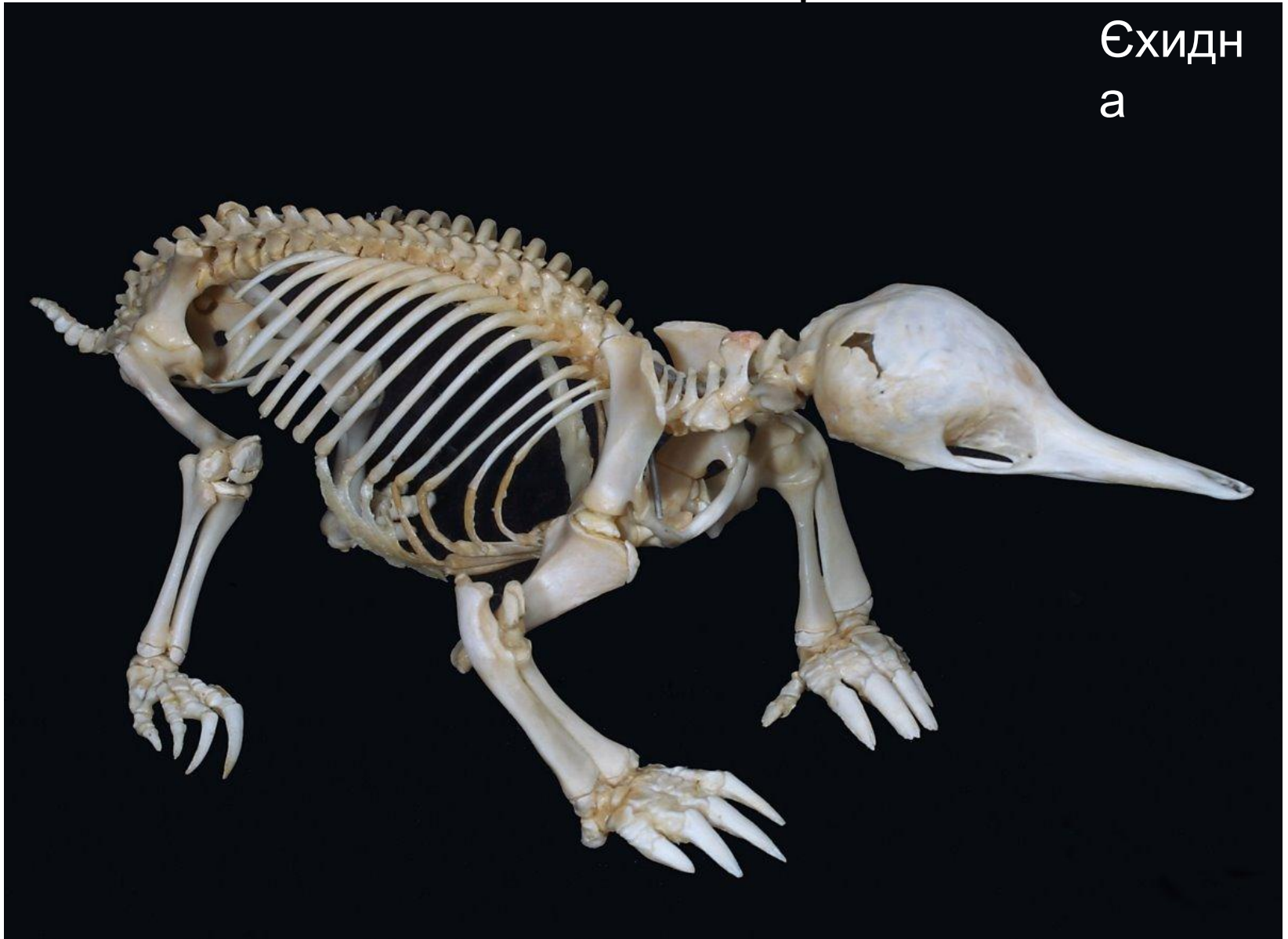
е



Пояс передніх кінцівок: лопатки, ключиці

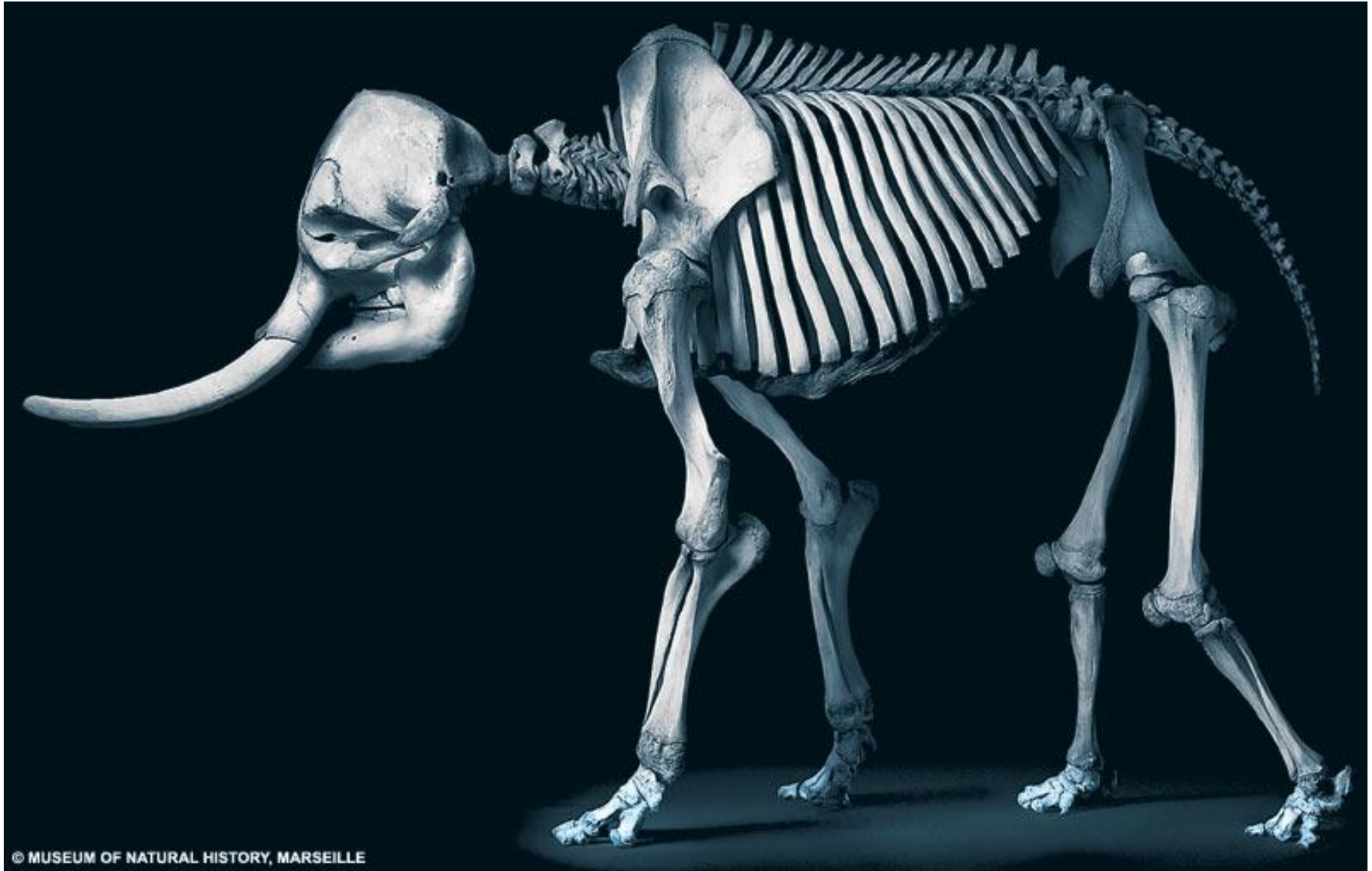# Скелет ссавця

Єхидн  
а



Передня кінцівка: плечова, ліктьова, променева кістки,  
зап'ястя, п'ястя, фаланги

# Скелет ссавця



Задня кінцівка: стегнова, велика і мала гомілкові кістки, передплесно, плесно, фаланги