

Жүре пайда болған жүрек ақаулары

Жоғарғы қуысты
вена

Оң жақ жүрекше

Үш жармалы
қақпақша

Төменгі қуысты вена

Оң жақ қарынша

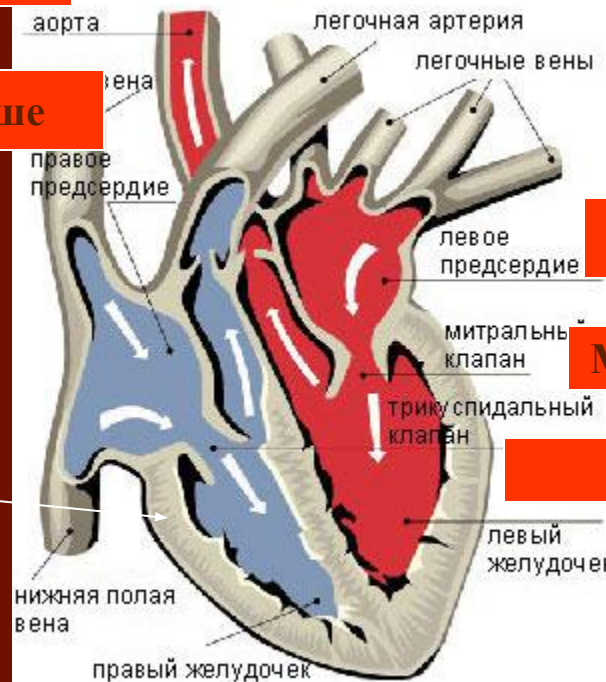
Өкпе артериясы

Өкпе веналары

Сол жақ жүрекше

Митралды қақпақша

Сол жақ қарынша



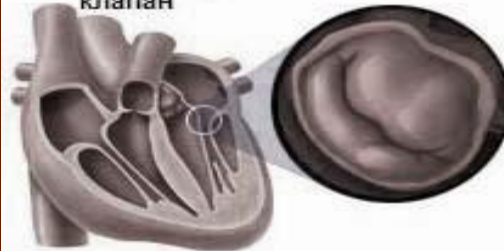Жүрек қақпақшалары

клапан аорты



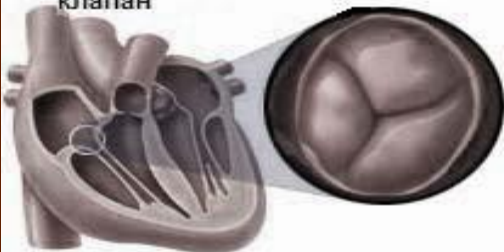Аорта
қақпақшасы

митральный
клапан



Митралды қақпақша

трикуспидальный
клапан

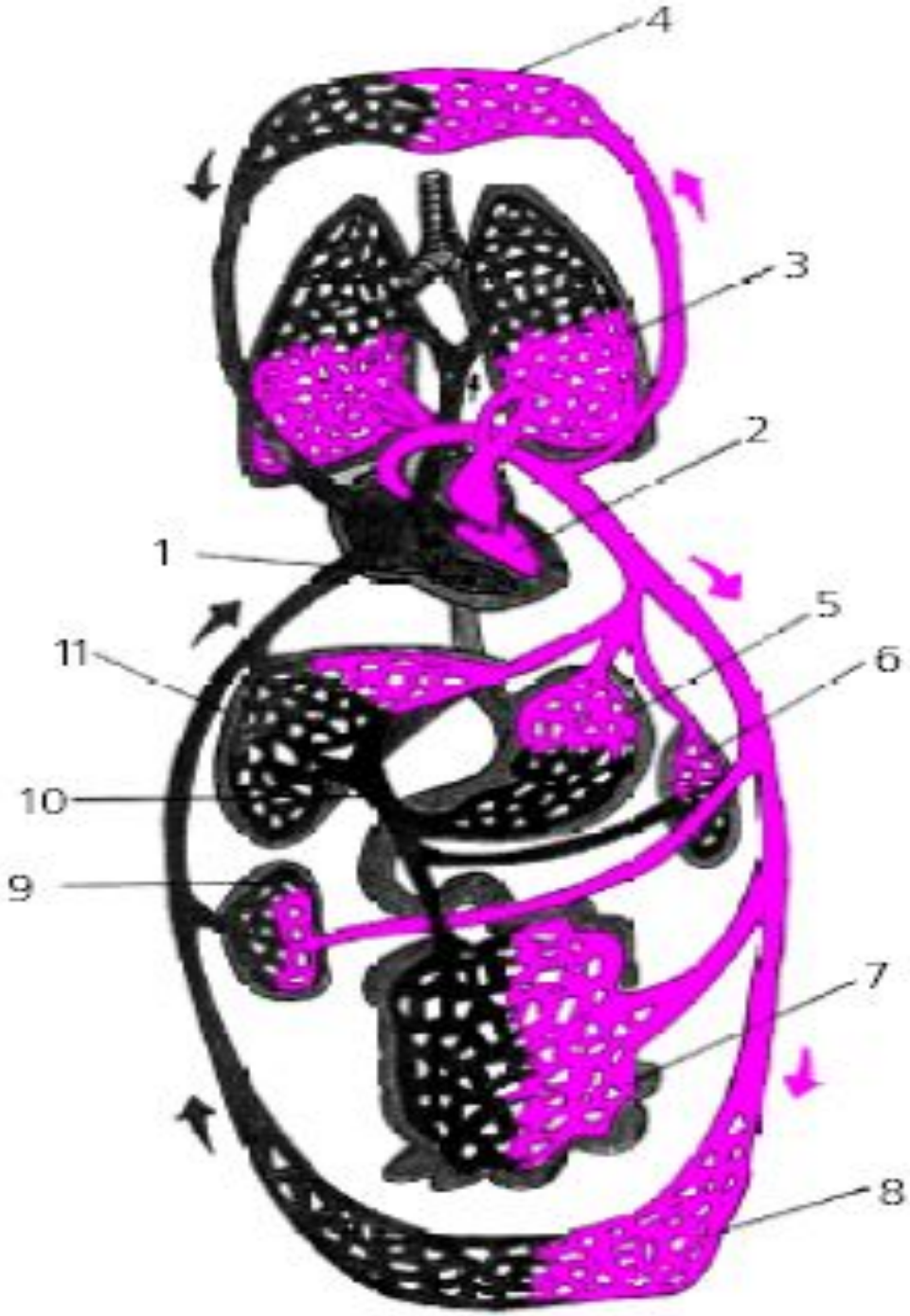


Үш жармалы
қақпақша

клапан легочной артерии



Өкпе артериясының қақпақшасы



Қан айналым схемасы

Жүре пайда болған жүрек ақаулары

Жүре пайда болған жүрек ақаулары – бұл аурудың негізінде жедел және созылмалы аурулардың және жарақаттардың әсерінен қақпақтық аппараттың (қақпақ жармалары, фиброздық сақинаның, хорданың, папилярлық бұлшық еттердің) морфологиялық және /немесе қызметтік бұзылысы жатыр, нәтижесінде жүрек ішілік гемодинамика бұзылады.

Митралды қақпақтың шамасыздығы

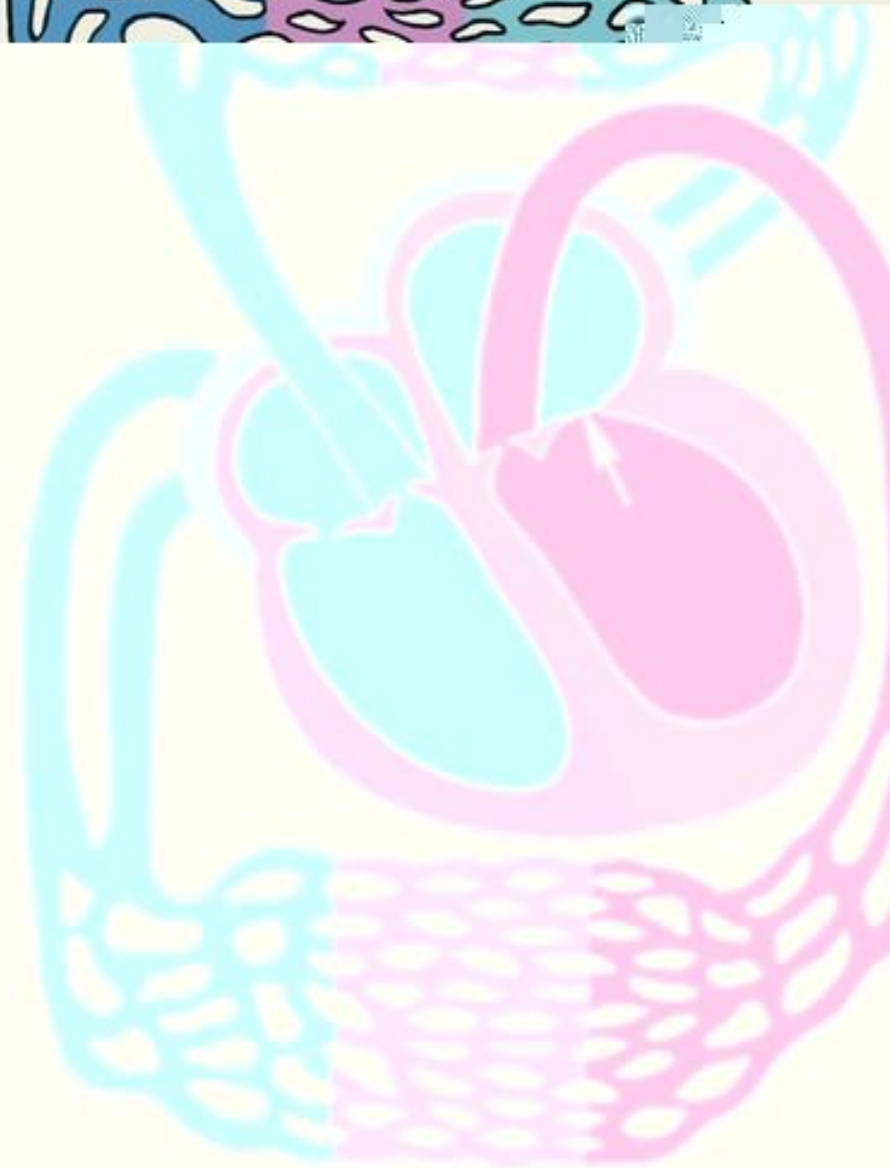
Митралды қақпақтың шамасыздығы- жүре пайда болған жүрек ақауы, митралды қақпақтың зақымдануы нәтижесінде систола кезінде жармалар толық жабылмайды, осының салдарынан сол қарыншадан сол жүрекшеге қанның белгілі көлемі кері оралады.

Себептері

- ревматизм 75%,
- атеросклероз,
- инфекциялық эндокардит,
- жүйелік аурулар,
- жарақат.

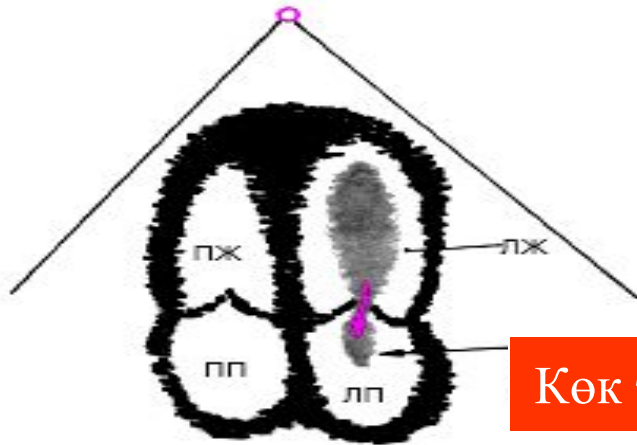
Гемодинамика бұзылыстары

Митралды қақпақтың шамасыздығының нәтижесінде СҚ систоласы кезінде қанның бір көлемі СЖ оралады, СЖ қан көлемі көбейеді, диастолада кезінде көп мөлшерде қан СҚ түседі. Бұл екі бөлімнің гипертрофиясына әкеледі, СЖ гидростатикалық қысымның жоғарылауынан, Китаев рефлексі іске қосылып, КҚШ артерияларының тарылуынан КҚШ гипертензия дамиды. ОҚ күш түседі, кейін гипертрофиясы дамиды. Осы ақаулардың салдарынан алдымен СҚ кейін ОҚ шамасыздығы дамиды.



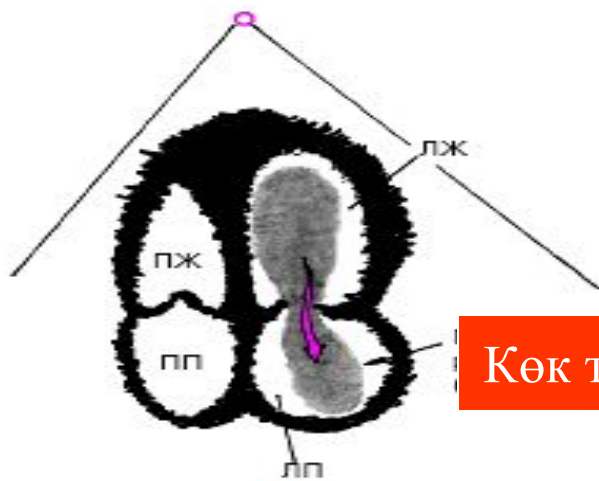
Митралды қақпақтың шамасыздығы кезіндегі кезіндегі қан айналым;

- **дилатация және гипертрофия (қоңыр түспен берілген),**
- **қан қысымының жоғарылауы (көк түспен берілген);**
- **стрелкамен регургитация бағыты көрсетілген.**



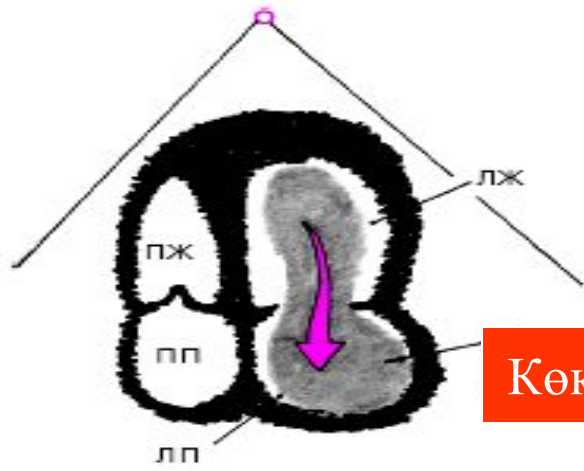
а — минимальді дәрежеде

Көк түс регургитация



б — орташа дәрежеде

Көк түс регургитация



в — максималды дәрежеде

Көк түс регургитация

Митралды қақпақтың шамасыздығы кезіндегі патологиялық өзгерістер.

Қақпақтар жармаларының бүрісуі және деформациясы нәтижесінде қақпақтардың шеттері толық жабылмайды. Жармаларды бекітіп тұратын сіңірлік жіпшелердің қалыңдауы және қысқаруы нәтижесінде қақпақтар жабылмайды. Митралды сақинаның қабынулық және тыртықтық өзгерістері бұлшық еттің жиырылуы кедергі жасайды.

Симптомдары

- Жүрек ұшында және Боткин нүктесінде бірінші тон әлісейді немесе болмайды
- Өкпе артериясында екінші тон күшейеді
- Сол қарыншаның гипертрофиясы нәтижесінде үшінші тон болуы мүмкін.
- Жүрек ұшында систолиялық шу естіледі
- *Қосымша симптомдары*
- Жүрек бүкірі болуы мүмкін
- Жүрек ұшы соққысы күшті және жайылмалы
- Эпигастралды пульсация болуы мүмкін
- Жүректің шала тұйық шекаралары солға және жоғары жылжиды
- Акроцианоз

Диагностикасы:

- Рентгенография – СҚ және СЖ гипертрофиясы анықталады, мықыны тегістеледі. Декомпенсация кезеңінде ОҚ гипертрофиясы анықталады. Өкпе гипертензиясының белгілері анықталады (өкпе түбірінің кеңеюі, контурларының айқын болмауы).
- ЭКГ– СЖ және СҚ гипертрофия белгілері анықталады.

- **Фонокардиограмма – бірінші тон амплитудасы төмендейді, оның систолиялық шумен бірігуі байқалады. Екінші және үшінші тон арасындағы интервал 0,12 с.**

- **Эхокардиограмма – митральды қақпақтар жармаларының систолиялық сепарациясы және сол жақ қарыншаның және сол жүрекшенің гипертрофиясы көрінеді.**

ЭКГ

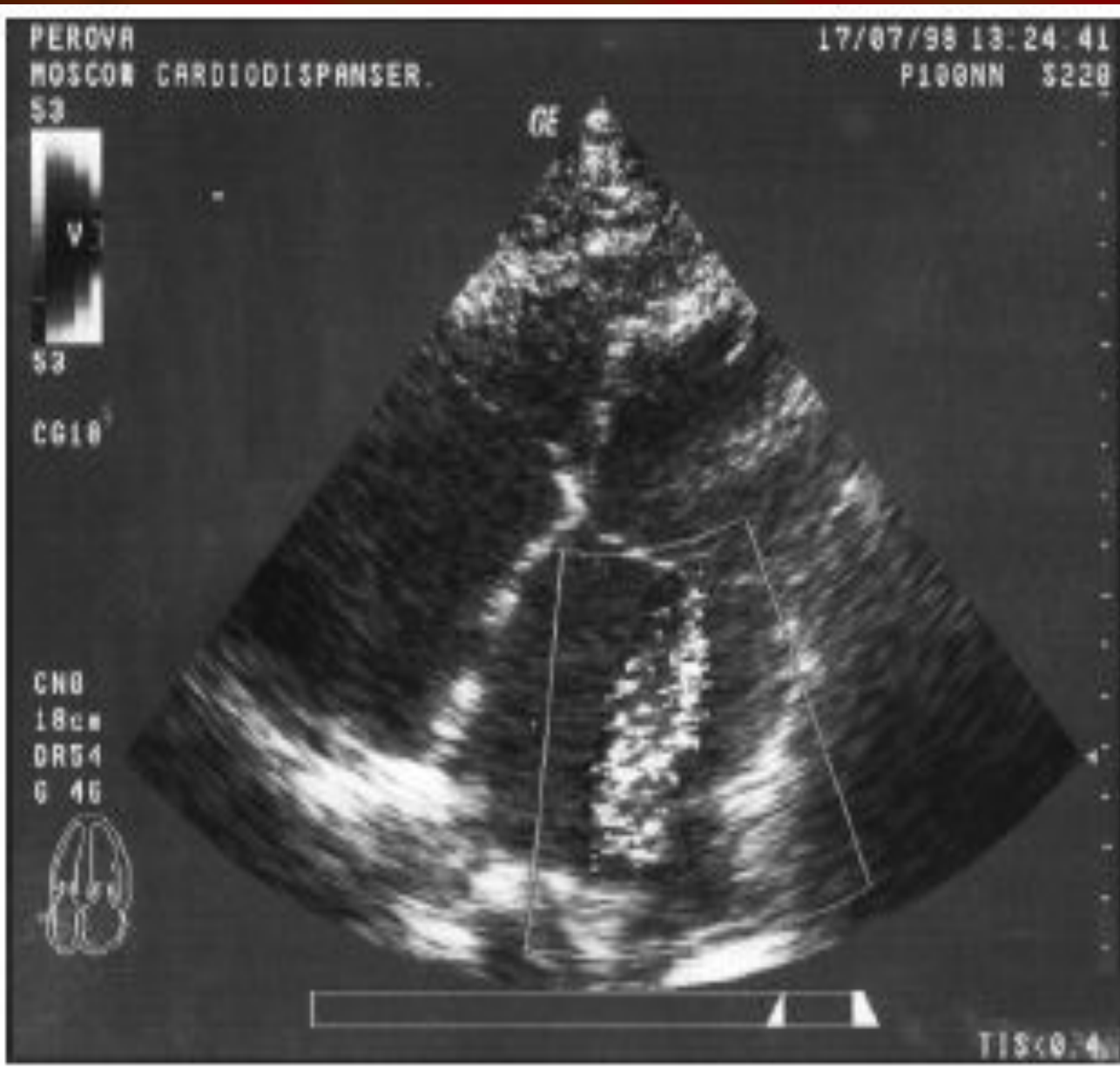


ФКГ

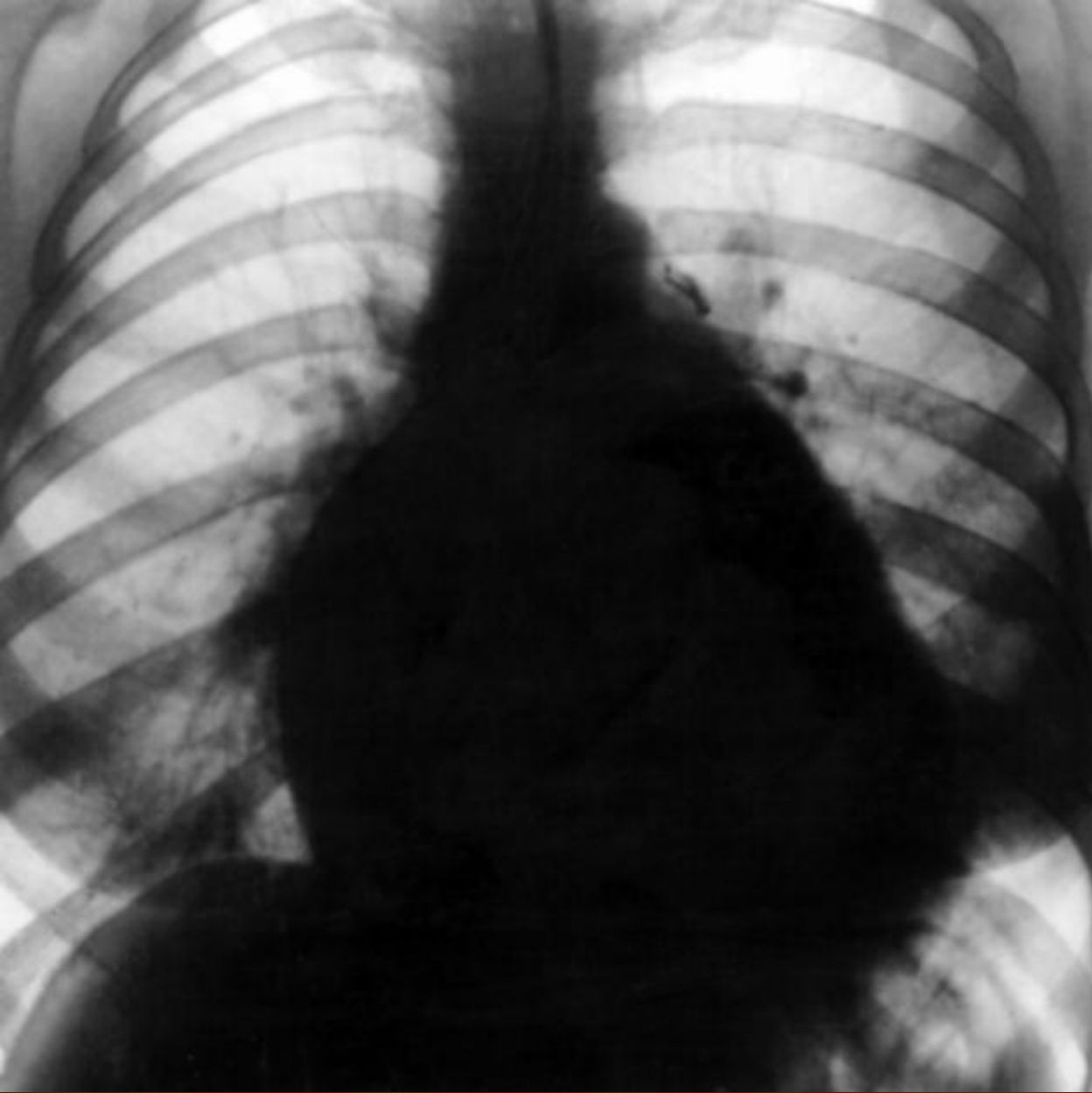


ФКГ (жүрек ұшында), митралды қақпақтың шамасыздығы: I тонның амплитудасы төмендеген, бәсеңдейтін систолиялық шу байқалады, III тон айқын (стрелкамен көрсетілген).

Эхо КГ

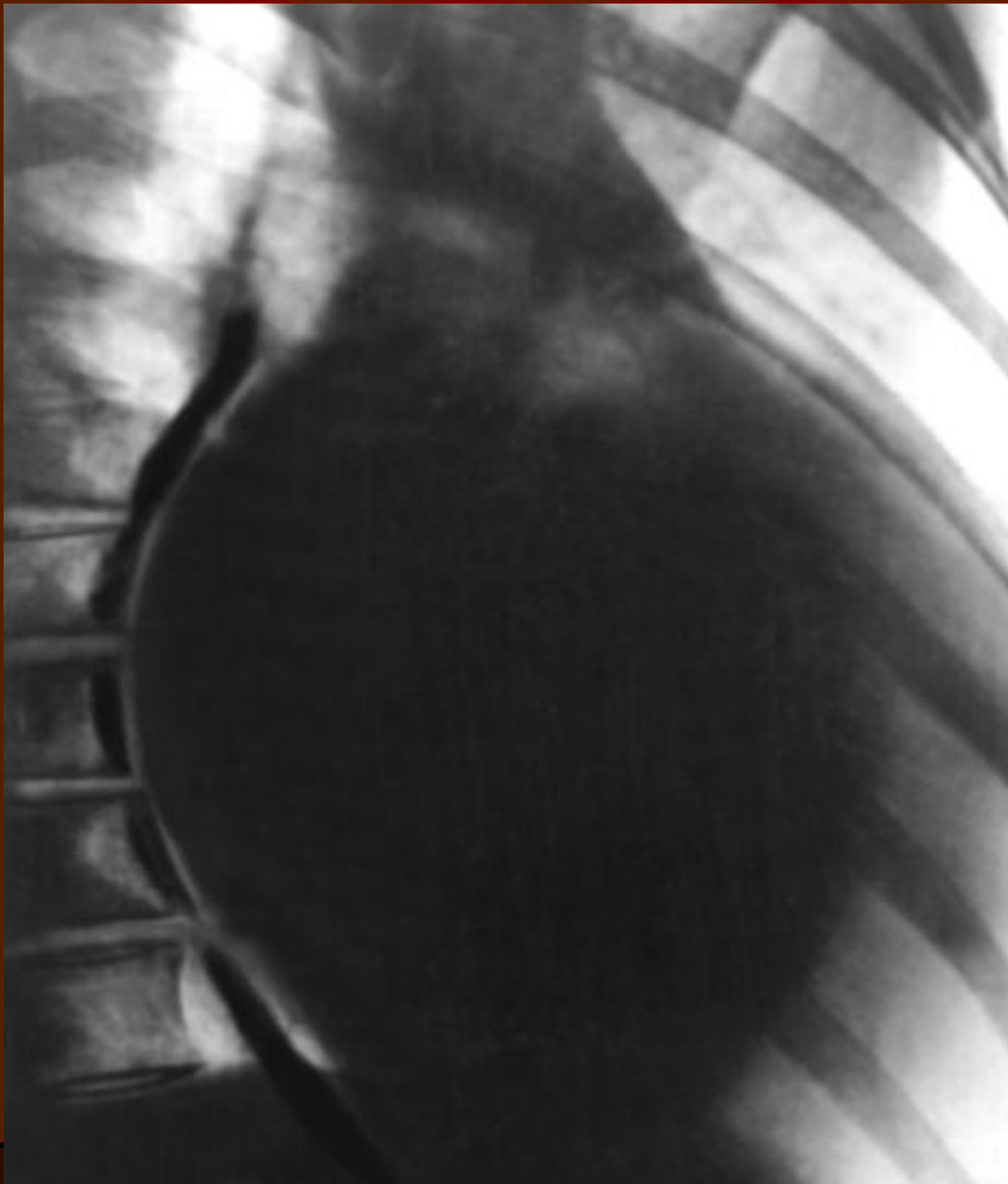


**Митралды
қақпақтың
орташа
шамасыздығы
кезіндегі ЭхоКГ
(регургитация
30% және сол жақ
қарынша мен
жүрекшенің
дилятациясы**



Митралды қақпақтың шамасыздығы

**Жүрек
көлеңкесінің
көлденеңі екі
жаққа да
кеңейген, сол
жүрекшенің
доғасы
шығыңқы.**



Митралды қақпақтың шамасыздығы

**Оң жақ қиғаш
проекциясындағы
рентгенограммада:
жүрек көлеңкесі
анағұрлым
үлкейген,
контрастталған
өңеш артқа
ығысқан, оң
қарынша біршама
үлкейген.**

Митралды қақпақтың стенозы

Митралды қақпақтың стенозы-жүре пайда болған жүрек ақауы, митралды қақпақтың зақымдануы нәтижесінде сал жақ атриовентрикулярлық саңлау толық ашылмайды, осының салдарынан сол жүрекшеден сол қарыншаға қан толық түспейді.

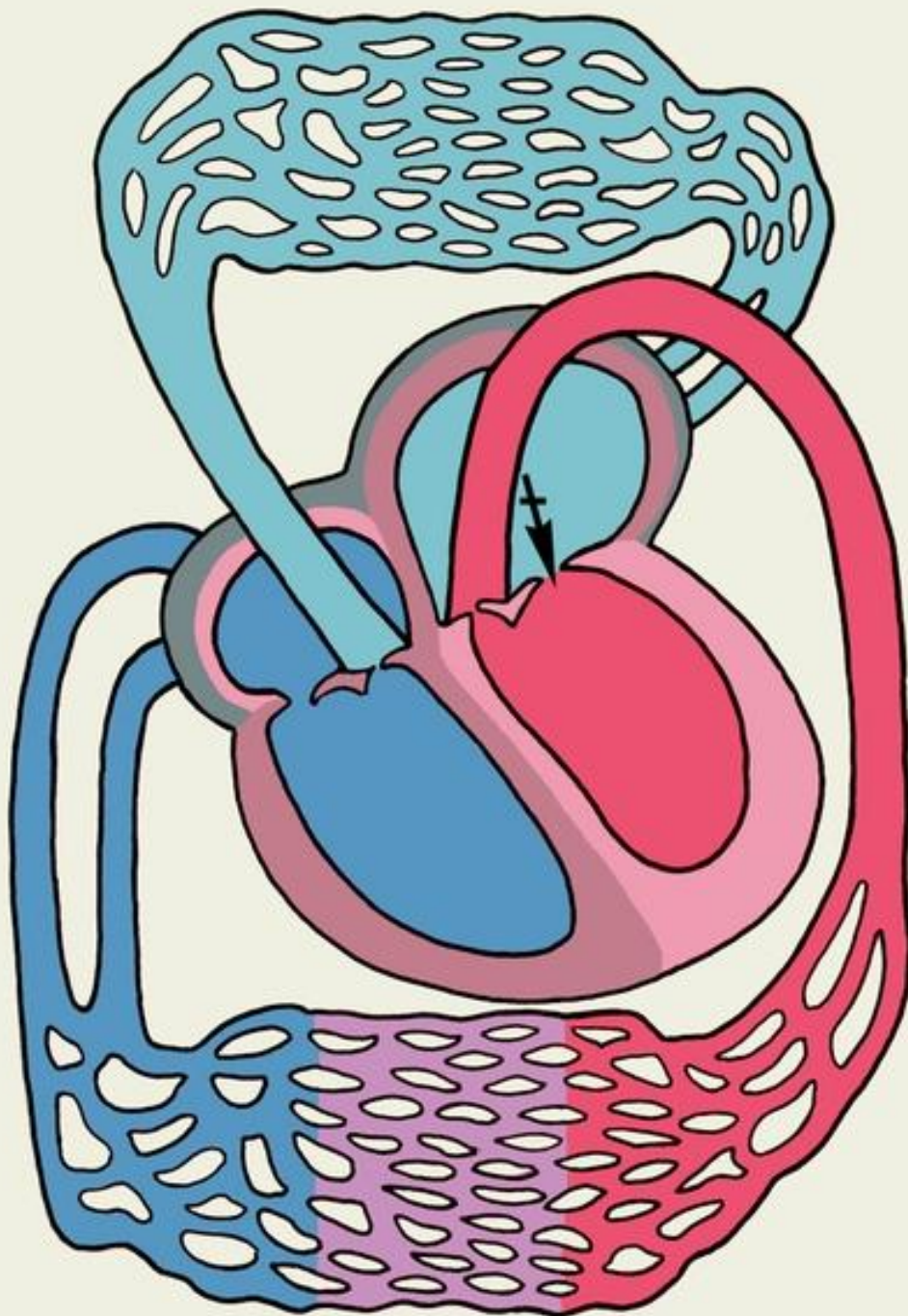
Себептері

Митралды қақпақ стенозының себептері:

- **ревматизм,**
- **атеросклероз,**
- **инфекциялық эндокардит,**
- **сол жақ жүрекшенің миксомасы.**

Митралды қақпақтың стенозы кезіндегі патологиялық өзгерістер.

Қақпақтар жармаларының бір-бірімен жабысуы нәтижесінде және хорда аппаратындағы өзгерістер (қысқаруынан), қақпақ саңлауы тарылады.



**Митралды қақпақтың
стенозы кезіндегі қан
айналым;**

- дилатация және
гипертрофия
(қоңыр түспен
берілген),**
- қан қысымының
жоғарылауы (көк
түспен берілген);**
- стрелкамен
диастола кезіндегі
қан бағыты
көрсетілген.**

Гемодинамикалық өзгерістер.

Митралды қақпақтың стенозы нәтижесінде сол қарыншаның диастоласы кезінде сол жүрекшеден сол қарыншаға қан толық түспейді, сол жүрекшеде қан көлемі көбейеді. Бұл сол жүрекшенің гипертрофиясына (кейін дилатациясына) әкеледі, сол жүрекшеде, өкпе веналарында, капиллярларында гидростатикалық қысымның жоғарылауынан, Китаев рефлексі іске қосылып, КҚШ артерияларының тарылуынан КҚШ гипертензия дамиды. Оң қарыншаға күш түседі, кейін оң қарыншаның гипертрофиясы дамиды.

Симптомдары

Шағымдары: ентігу, жүрек тұсында ауырсыну, бас айналу.

Қарағанда: бет ұштарының митралды қызаруы, жүрек бүкірі, эпигастралды пульсация болуы мүмкін.

Пальпацияда: ЖҰТ диастолиялық діріл («мысық пырылы»). Төстің сол жағынан 2-3 қабырға аралығында пульсация. Эпигастралды пульсация болуы мүмкін. Қолдарында пульстің әртүрлі болуы, пульс тапшылығы. Пульс ырғағының бұзылысы, толымдылығының төмендеуі.

Перкуссияда: жүректің салыстырмалы шекаралары жоғары және оңға ығысады.

Аускультацияда:

- **Жүрек ұшында бірінші тон күшейеді және шапалақ ұрғандағыдай сипатта болады.**
- **Митралды қақпақ ашылуының қосымша тоны естіледі.**
- **Өкпе артериясында екінші тонның акценті естіледі.**
- **Жүрек ұшында диастолалық шу**
- **Өкпе артериясында протодиастола-лық шу.**

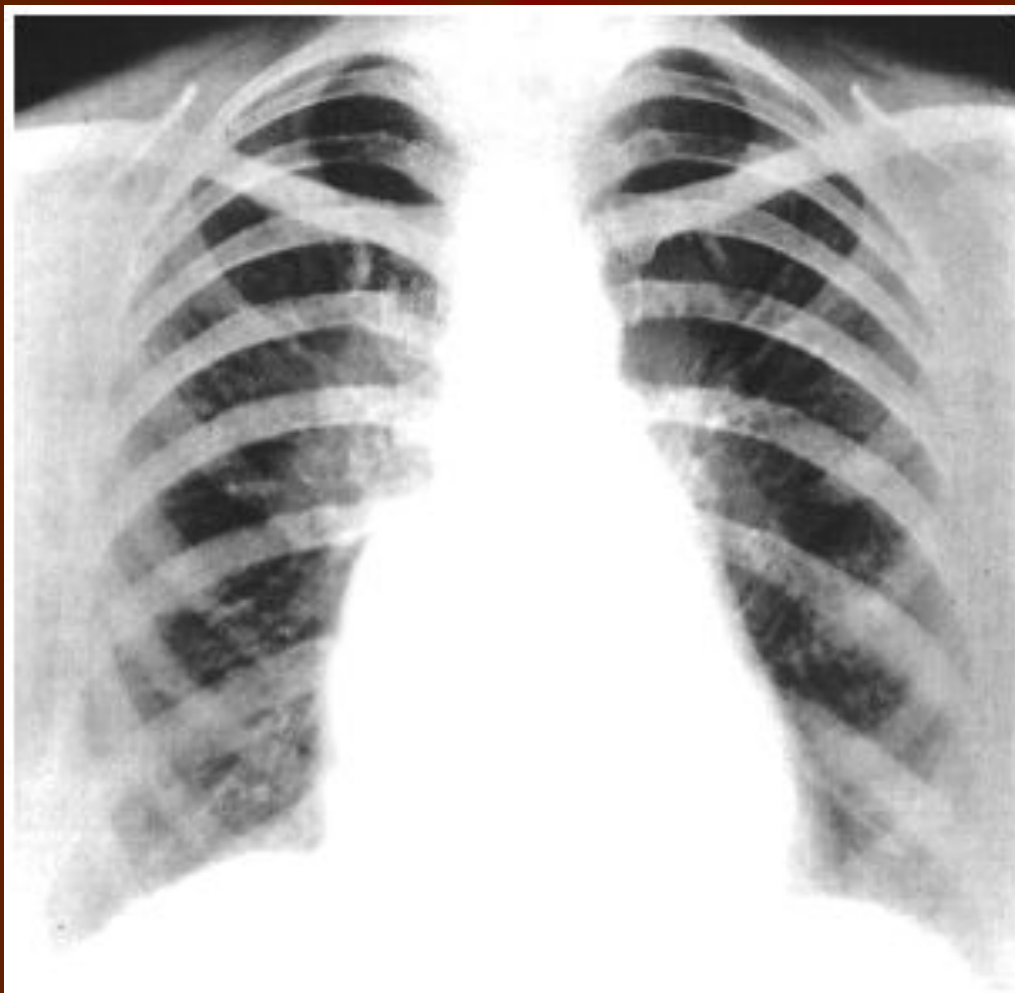
**Кіші қан айналым шеңберінде
бұзылысқа байланысты асқынулар:**

- **жүрек демікпесі, өкпе шемені**
- **қан қақыру және өкпеден қан кету,**
- **өкпе артериясының аневризмасы**
- **инфекциялық асқынулар**

Диагностикасы:

- Рентгенография – жүректің митралды конфигурациясы, оң қарыншаның және сол жүрекшенің гипертрофиясы, өкпе түбірі кеңейеді. Өкпе гипертензиясының белгілері анықталады (өкпе түбірінің кеңеюі, контурларының айқын болмауы).
- ЭКГ – сол жүрекшенің және оң қарыншаның гипертрофия белгілері анықталады.

- **Фонокардиограмма – бірінші тон амплетудасы күшейеді, митралды қақпақтың қосымша ашылу тоны, одан кейін диастолиялық шу естіледі.**
- **Эхокардиограмма – митральды қақпақтар жармаларының қалыңдауы, сол жақ жүрекшенің және сол жақ қарыншаның қуыстарының кеңеюі көрінеді.**

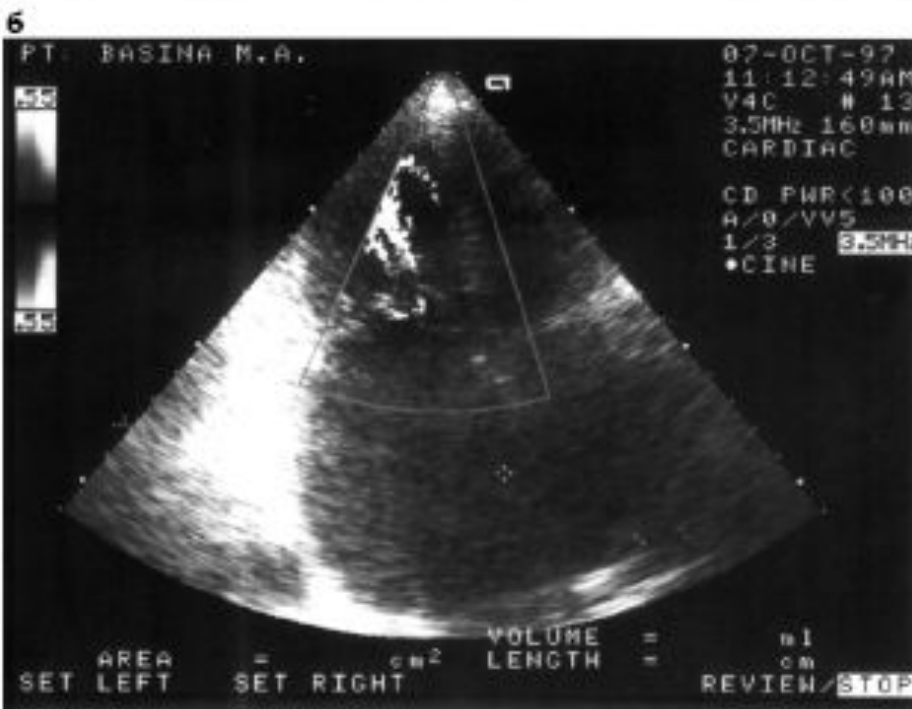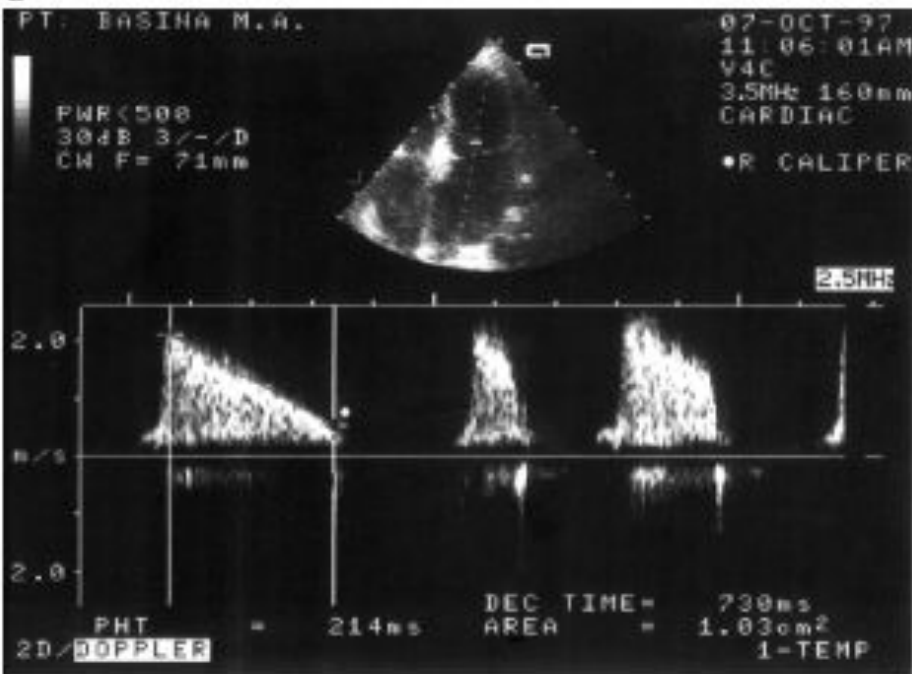


**Митралды стеноз (жүрек мықынының
тегістелуі байқалады)**

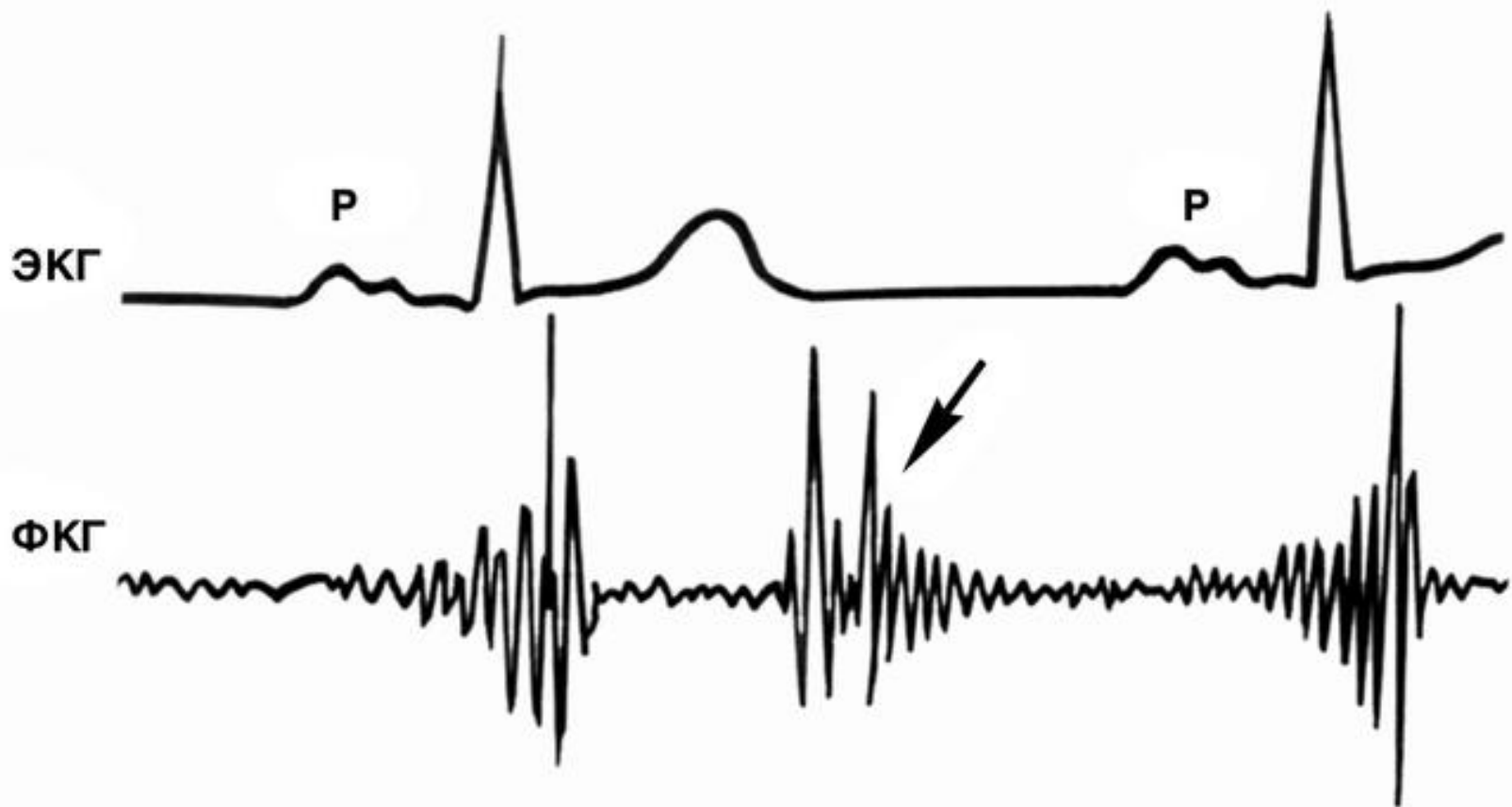ЭхоКГ

Митралды стеноз

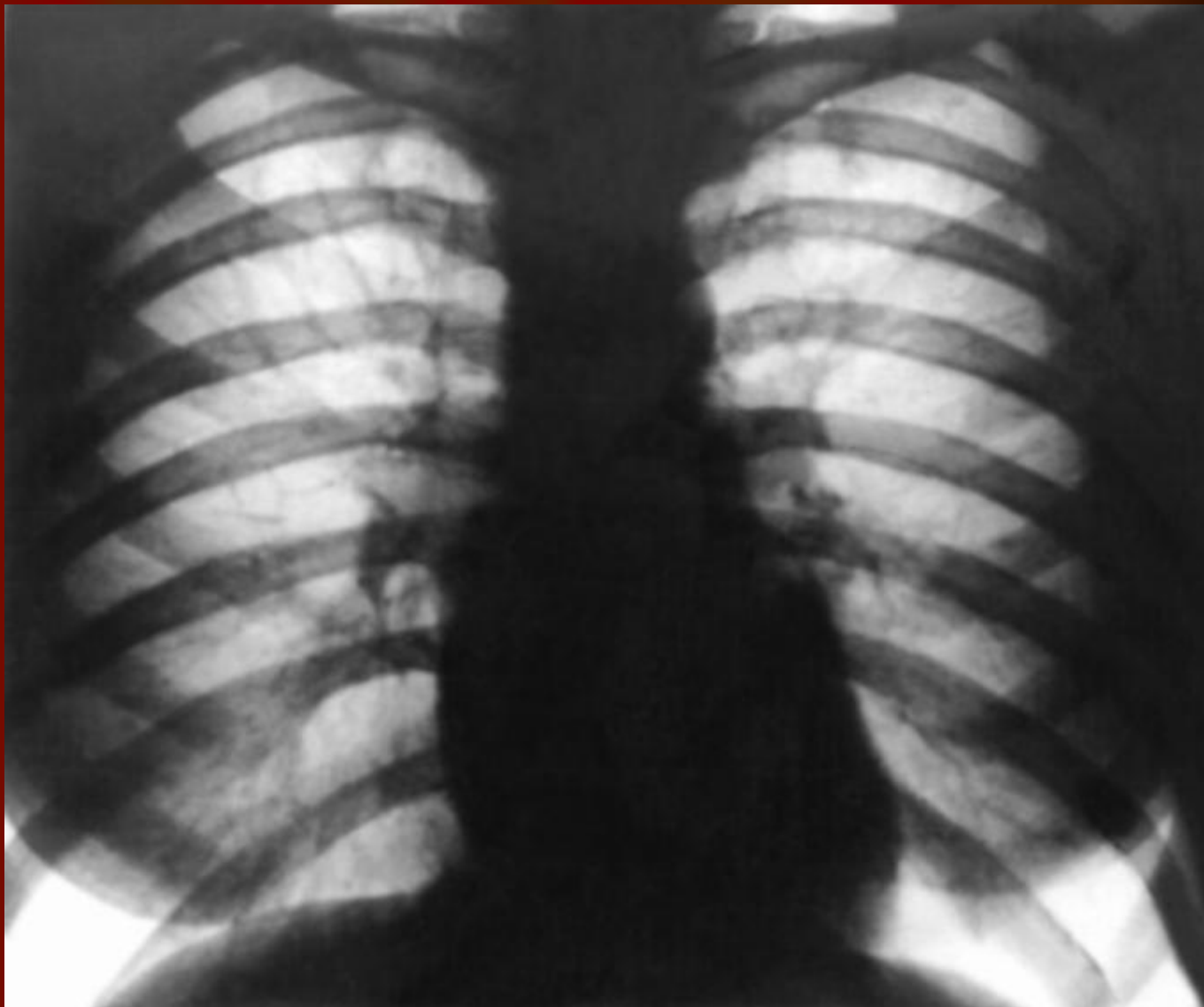
а — доплерлік зерттеу



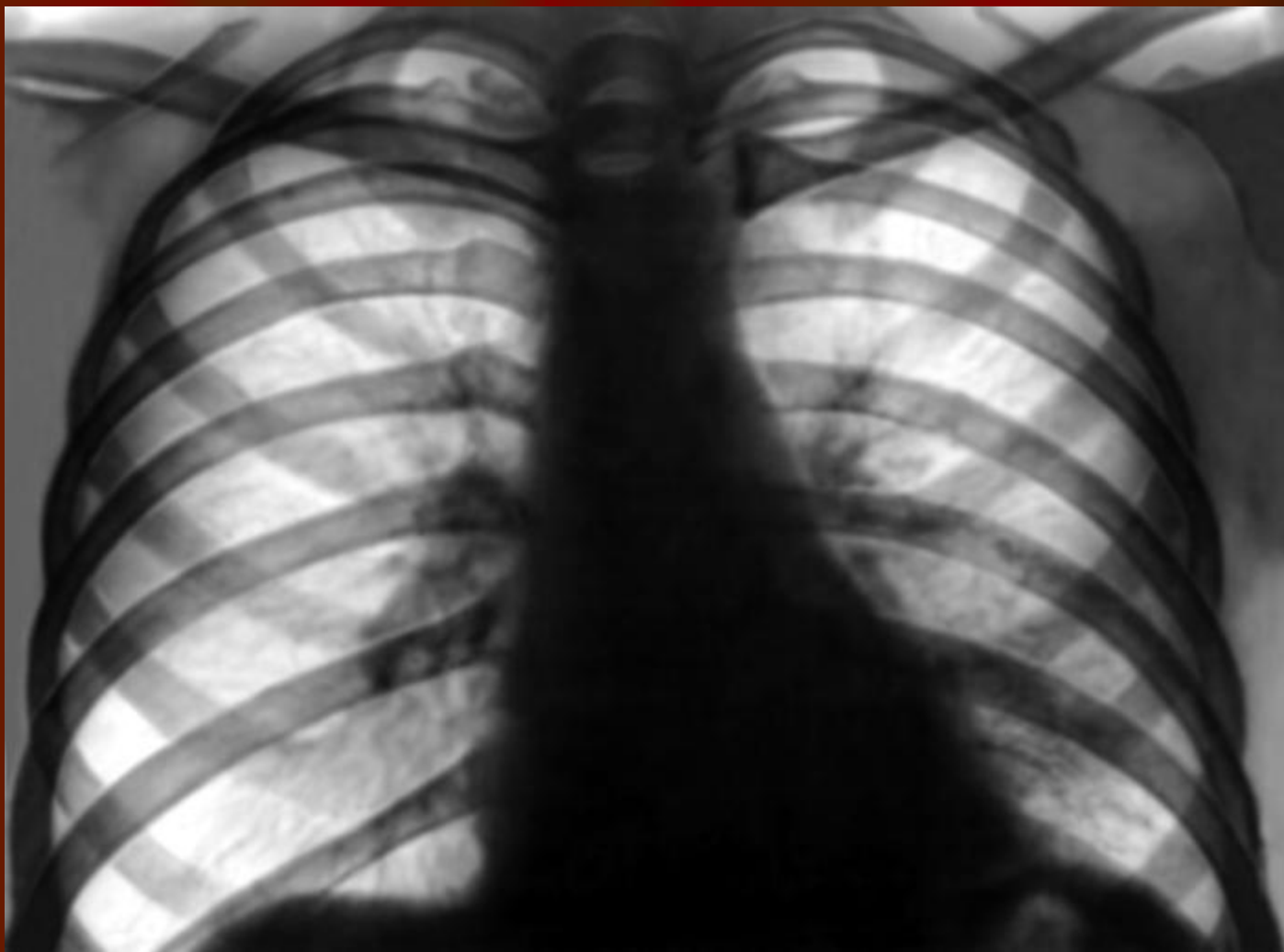
б — түсті доплерлік зерттеу



ЭКГ P тішесінің қосөркештенуі (P-mitrale), ФКГ — биік амплитудалы I тон, митральды қақпақтың ашылу тоны (стрелкамен көрсетілген), диастолалық шу пресистоалық күшеюімен.



**Рентгенограмма - декомпенсациядағы митралды стеноз.
Операцияға (комиссуротомияға) дейін (өкпедегі іркілістік
құбылыстар айқын).**



Рентгенограмма, декомпенсациядағы митралды стеноз. Операциядан (комиссуротомиядан) кейін (өкпедегі іркілістік құбылыстар басылған).

Қолқа қақпағының шамасыздығы

Қолқа қақпағының шамасыздығы- жүре пайда болған жүрек ақауы, қолқа қақпағының зақымдануы нәтижесінде диастола кезінде жармалар толық жабылмайды, осының салдарынан қолқадан сол қарыншаға қанның белгілі көлемі кері оралады.

Себептері

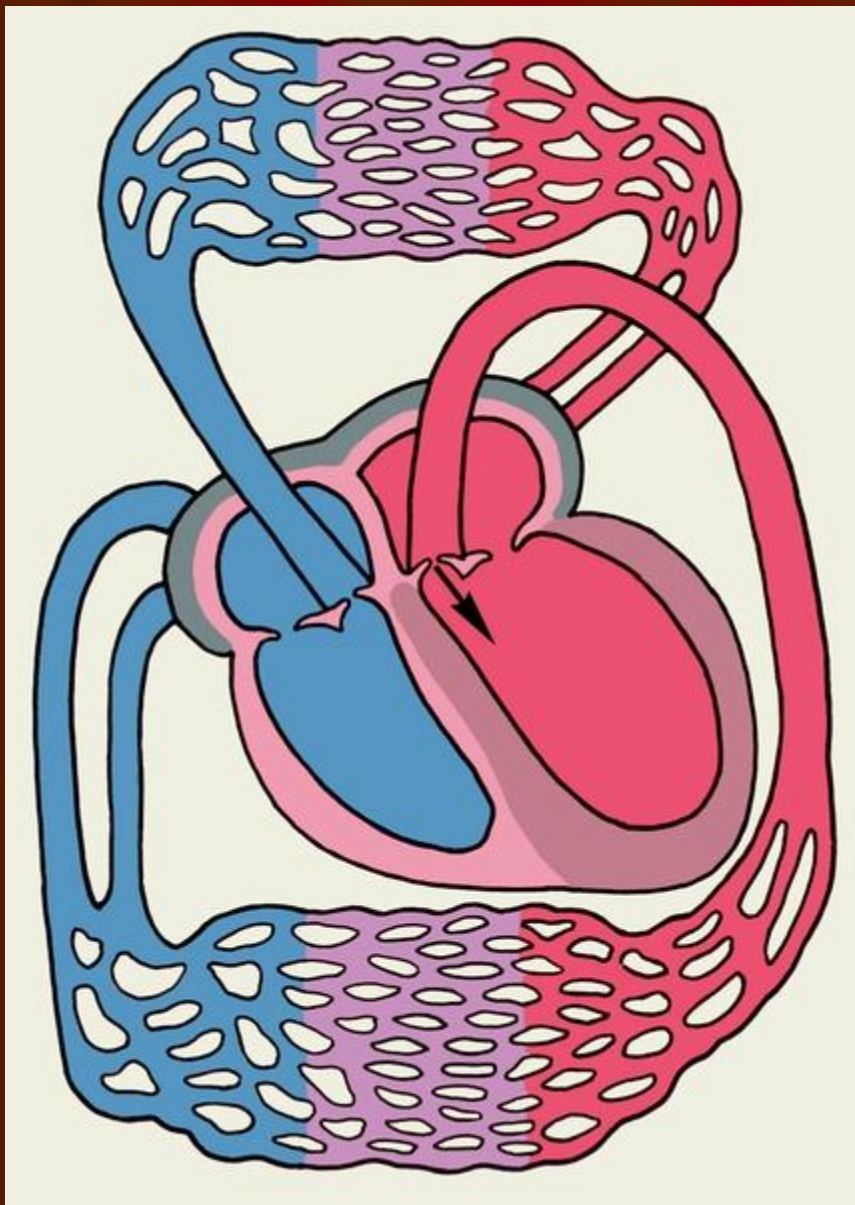
- ревматизм
- инфекциялық эндокардит
- Мерез

Гемодинамика бұзылыстары

Қолқа қақпағының диастола кезінде толық жабылмауынан регургитация (қанның кері оралуы) механизмі іске қосылады. Сол қарыншаның диастолалық күш түсуіне және шеткі қан айналым аздығына алып келеді. Сондықтан систола кезінде қолқаға көп мөлшерде қан түседі. Систолиялық артериялық қысым жоғарылайды.

Гемодинамика бұзылыстары

Систолалық артериялық қысым жоғарылайды. Диастола кезінде сол қарыншаға қанның бір бөлігі қайта оралады, нәтижесінде диастолалық артериялық қысым төмендейді. Жүректің сол жақ бөлімдерінің гипертрофиясы дамып, митралды қақпақ сақинасының керілуіне әкеледі, оның салдарынан салыстырмалы митралды шамасыздық дамиды. Ақау үдеген сайын алдымен сол қарыншаның, кейін оң қарыншаның шамасыздығы дамиды.



Қолқа қақпағының шамасыздығы кезіндегі қан айналым;

- дилатация және гипертрофия (қоңыр түспен берілген),
- қан қысымының жоғарылауы (көк түспен берілген);
- стрелкамен қан бағыты көрсетілген.

Симптомдары

Шағымдары: жүрек тұсында ауырсыну (стенокардия ұстамасындағыдай), жүрек қағуы, терінің бозғылттығы.

Қарағанда:

- **Ұйқы артерияларының пульсациясы**
- **Көз қарашығының пульсациясы**
- **Мюссе симптомы**
- **Аорта доғасының пульсациясы**
- **Систолалық артериялық қысымның жоғары болуы және диастолиялық артериялық қысымның төмен болуы**
- **Капиллярлық пульс**
- **Пульсі биік және жылдам**

Пальпацияда: жайылма, күшті ЖҰТ
солға және төмен ығысады.

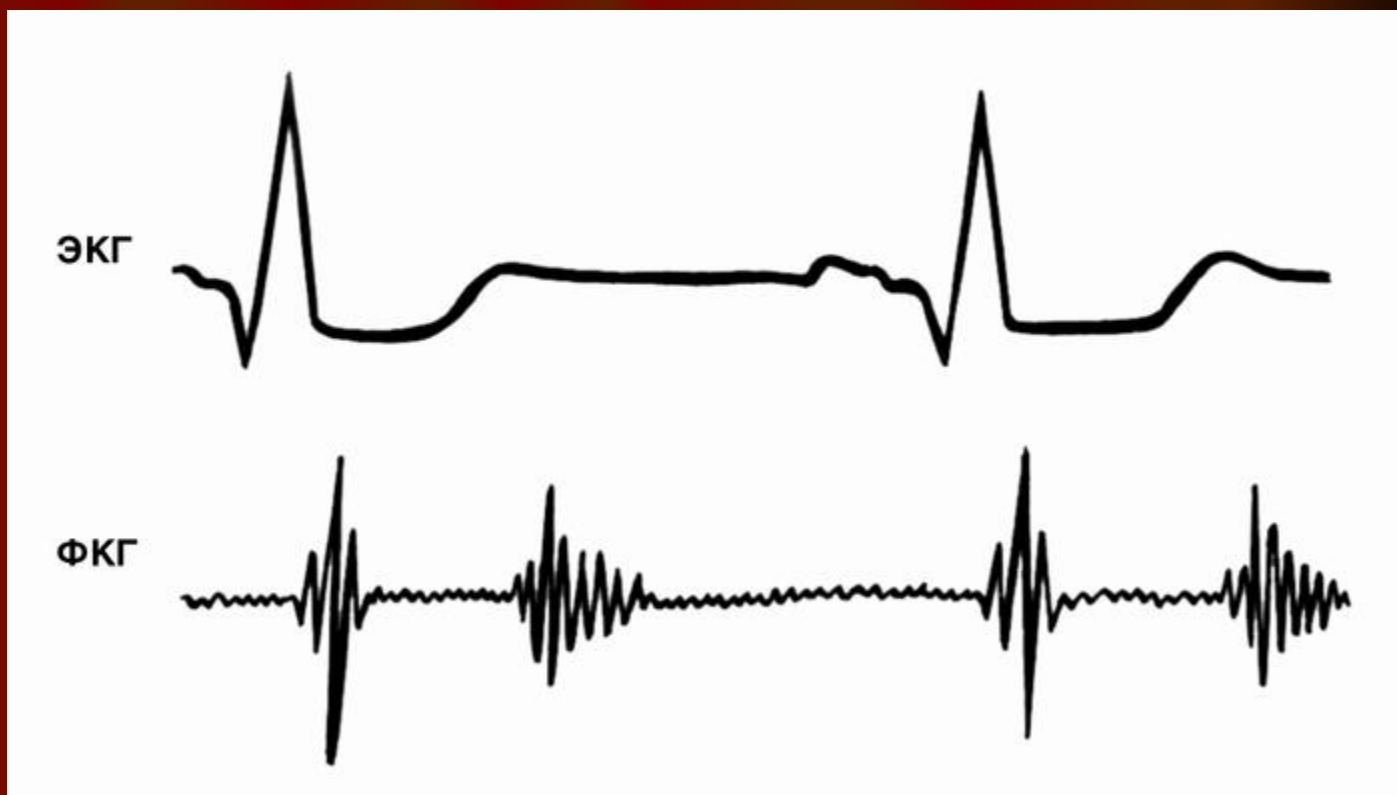Перкуссияда: сол жақ шекарасының
солға ығысуы, тамыр будасының
кеңеюі (қолқа доғасының есбінен).

Аускультацияда: Бірінші тон әлсірейді.
Қолқада екінші тон бәсең,
диастолиялық шу естіледі, әсіресе
екінші және бесінші тындау
нүктелерінде. Шулар төстің сол жақ
бойынмен таралады.

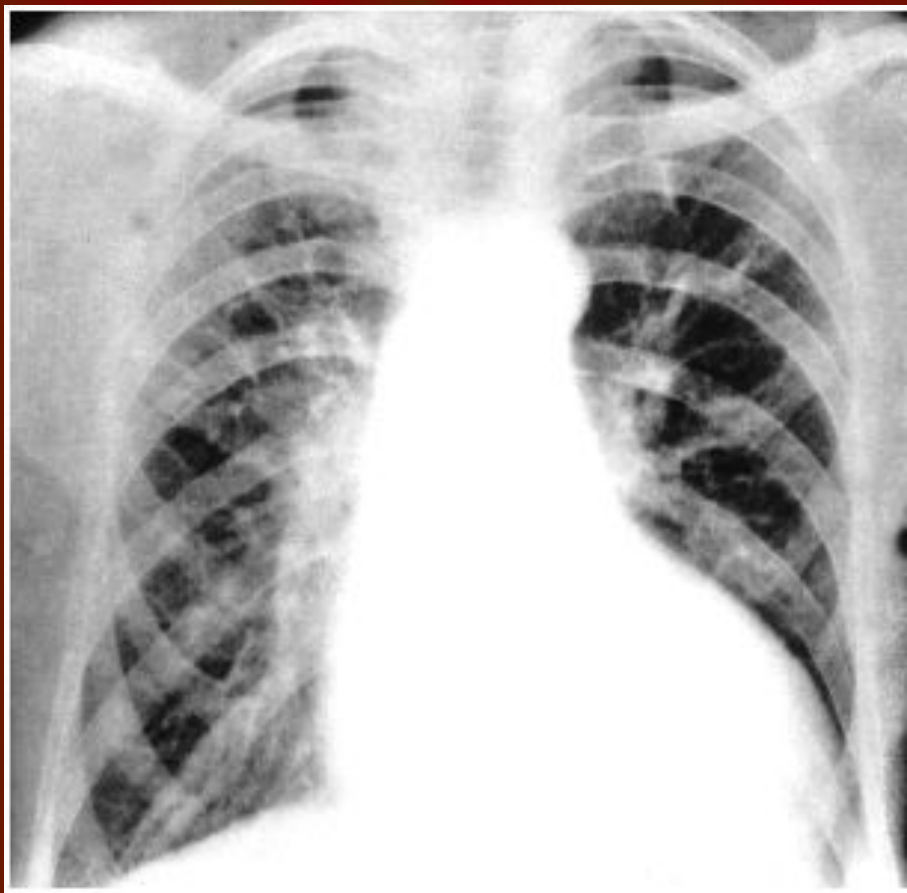
Диагностикасы:

- Рентгенография – СҚ гипертрофиясы анықталады, мықыны айқын – қолқалық конфигурация. Қолқа пульсациясы амплитудасының артуы.
- Электрокардиограммада – жүректің электрлік өсінің солға ығысуы, СҚ гипертрофиясының белгілері анықталады.

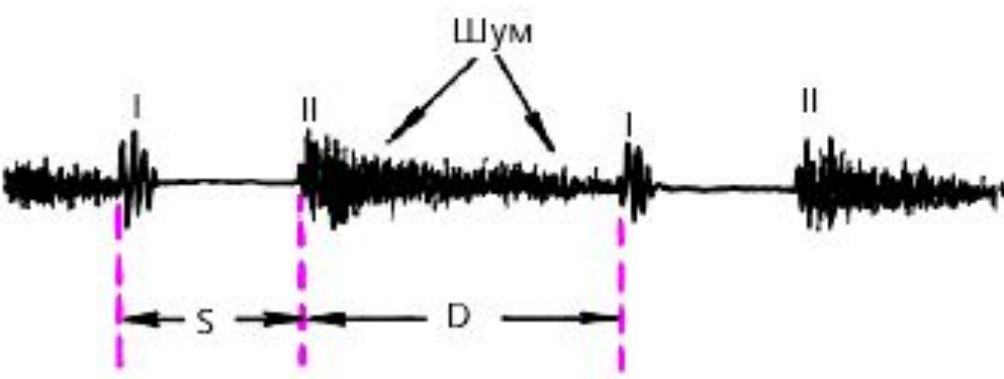
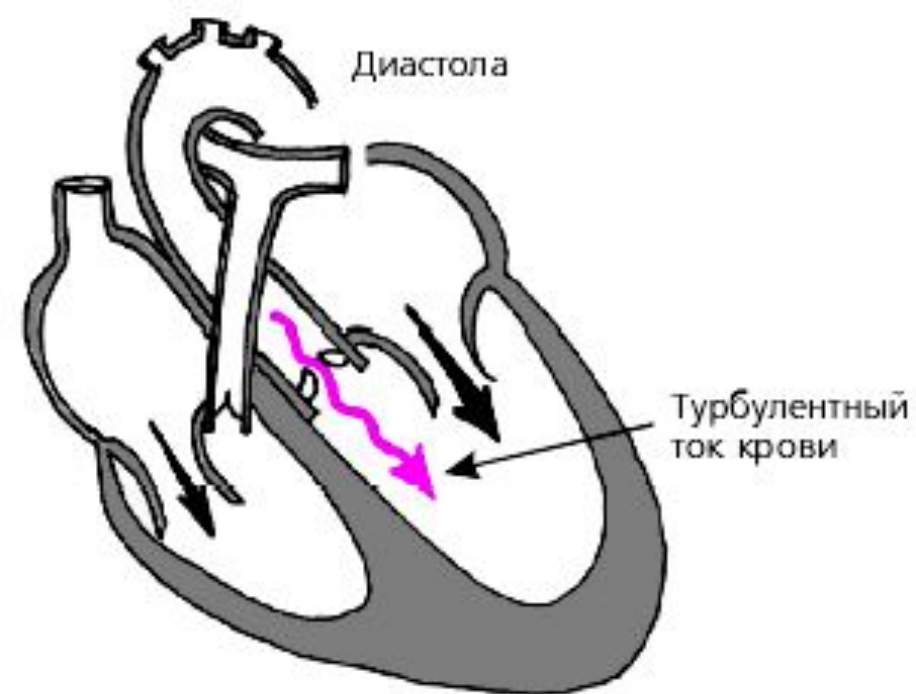
- **ФКГ – бәсеңдейтін протодиастолалық шу естіледі, екінші тоннан кейін. Қолқаның бастапқы бөлігі үлкейгенде қақпақ тұсында систолалық шу естіледі. Пресистолалық қысқа Флинт шуы естілуі мүмкін.**
- **ЭхоКГ – диастола кезінде митральды қақпақтың алдыңғы жармасының дірілі. Қолқа қақпағы деформациясының анықталуы. СК дилатациясы. СК қабырғасының гиперкинезі.**



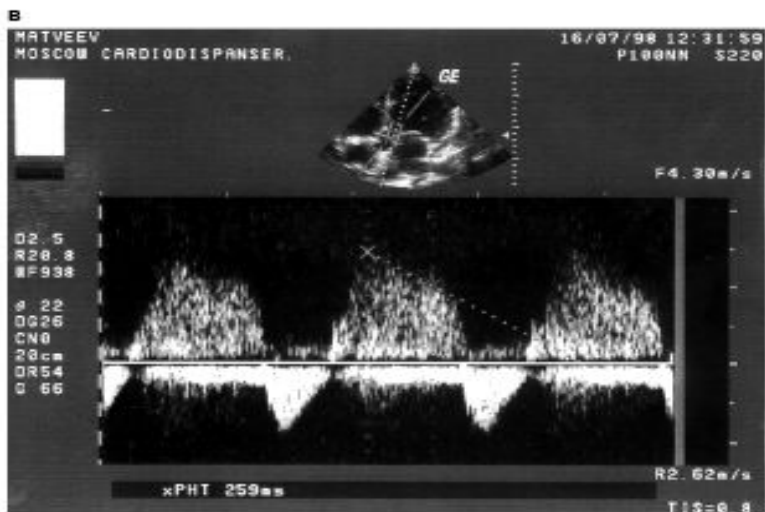
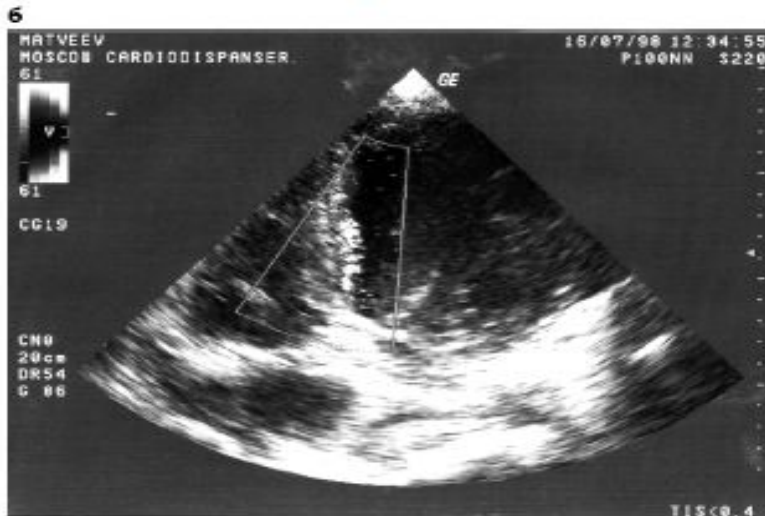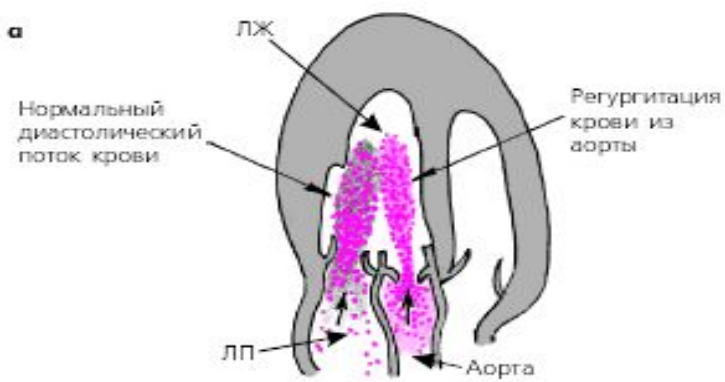
Фонокардиограмма (Боткин — Эрб нүктесі), қолқа шамасыздығы: II тонның амплитудасы төмендеген, протодиастолалық шу.



**Қолқа шамасыздығы кезіндегі
рентгенограмма: қолқалық
конфигурация**



Қолқа шамасыздығы кезіндегі ФКГ (жүрек ұшында): 1 және 2 тонның әлсіреуі, II тоннан кейін бірден басталатын диастолиялық шу, диастолааның барлық кезеңін алатын бәсеңдейтін шу (голодиастолалық).



Қолқа шамасыздығының Эхокардиографиялық белгілері

а — сол қарыншаға қанның диастолиялық екі ағысының схемасы (қалыпты сол жүрекшеден және регургитация аортадан)

б — түсті доплерлік сканирлеу (аортадан регургитациялық ағыс анықталады)

в — түсті доплерлік сканирлеу (аортадан регургитациялық ағыс қысымын анықтау 259 мс)

Қолқа қақпағының стенозы

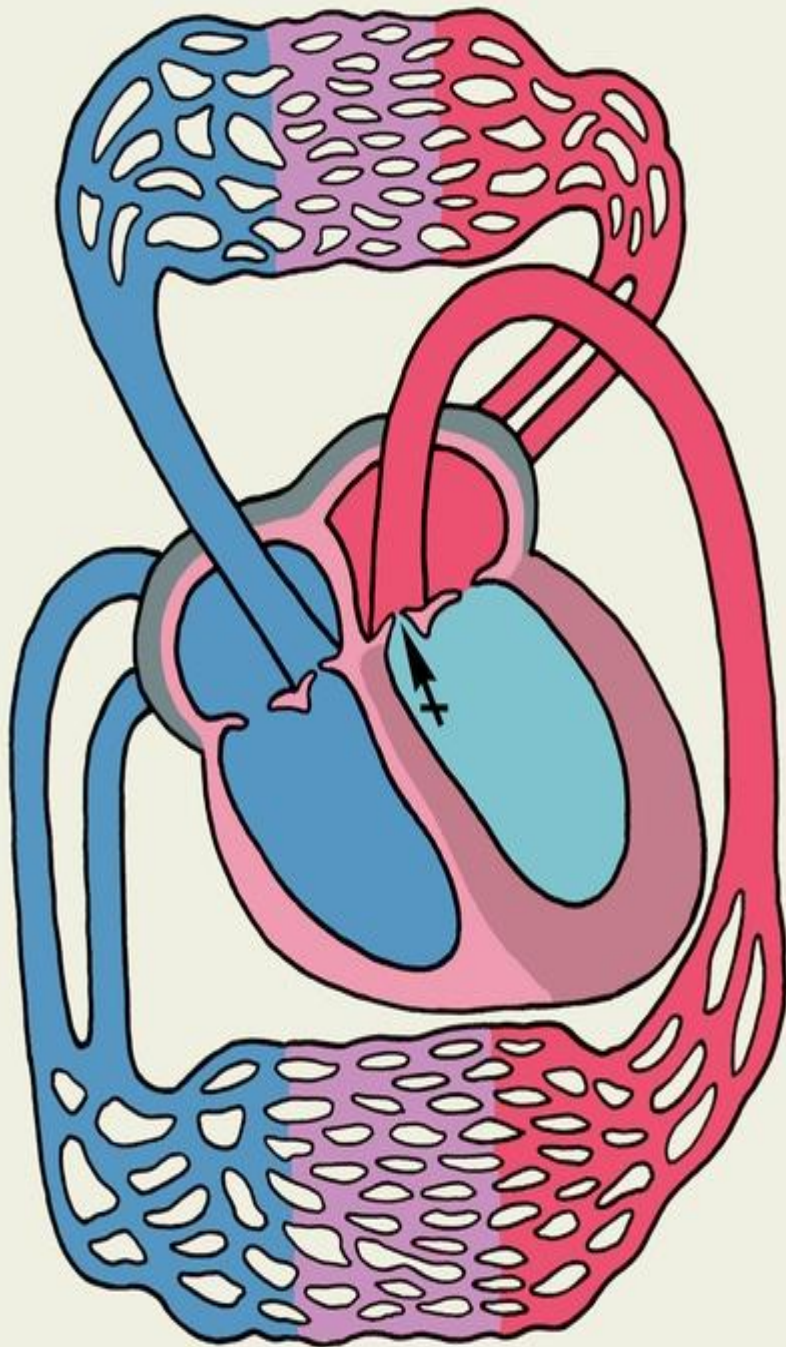
Қолқа қақпағының стенозы - жүре пайда болған жүрек ақауы, қолқа қақпағының зақымдануы нәтижесінде қолқа саңлауы тарылады, осының салдарынан сол қарыншадан қолқаға қан толық түсі қиындайды.

Себептері

- ревматизм,
- атеросклероз,
- инфекциялық эндокардит,

Гемодинамика бұзылыстары

Қолқа саңлауы СҚ систола кезінде қолқаға қанның толық өтуі қиындайды, қанды айдау уақыты ұзарады. СҚ күш түседі, бұл СҚ гипертрофиясына (кейін дилатациясына) әкеледі. Алдымен СҚ кейін ОҚ шамасыздығы дамиды



Қолқа қақпағы стенозы кезіндегі қан айналым;

- дилатация және гипертрофия (қоңыр түспен берілген),
- қан қысымының жоғарылауы (көк түспен берілген);
- стрелкамен қан бағыты көрсетілген.

Симптомдары

Шағымдары: жүрек тұсында ауырсыну (стенокардия ұстамасындағыдай), бас айналу, талып қалуға бейімділік.

Қарағанда:

- **Терінің бозғылттығы.**
- **ЖҰТ солға ығысуы**
- **сирек, бәсең, баяу пульс**
- **Жүректің негізінде систолалық діріл «мысық пырылы»**
- **Систолиялық қысым төмен**

Пальпацияда: жайылма, күшті ЖҰТ солға және төмен ығысады.

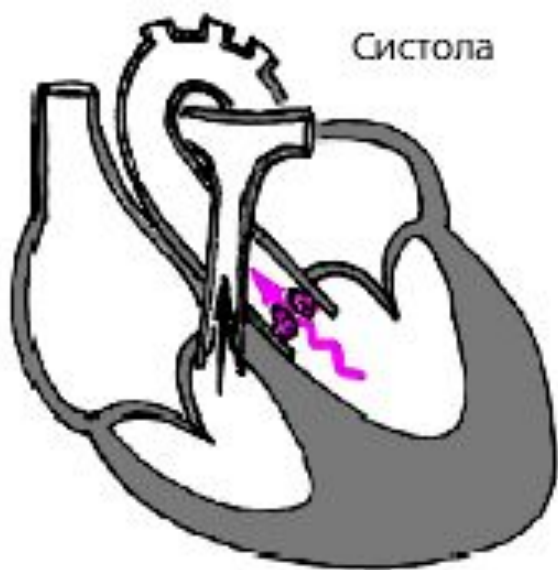
Перкуссияда: сол жақ шекарасының солға ығысуы, тамыр будасының кеңеюі (қолқа доғасының есінен).

Аускультацияда: I тон әлсірейді (СҚ гипертрофиясына және диастолалық толуына байланысты). Қолқада II тон бәсең (фиброзданып өзгерген қақпақтың қозғалысы шектелуінен), өкпе артериясында II тонның акценті. Дөрекі, күшті систолалық шу естіледі (5-і нүктеде) ұйқы артерияларына таралады.

Диагностикасы:

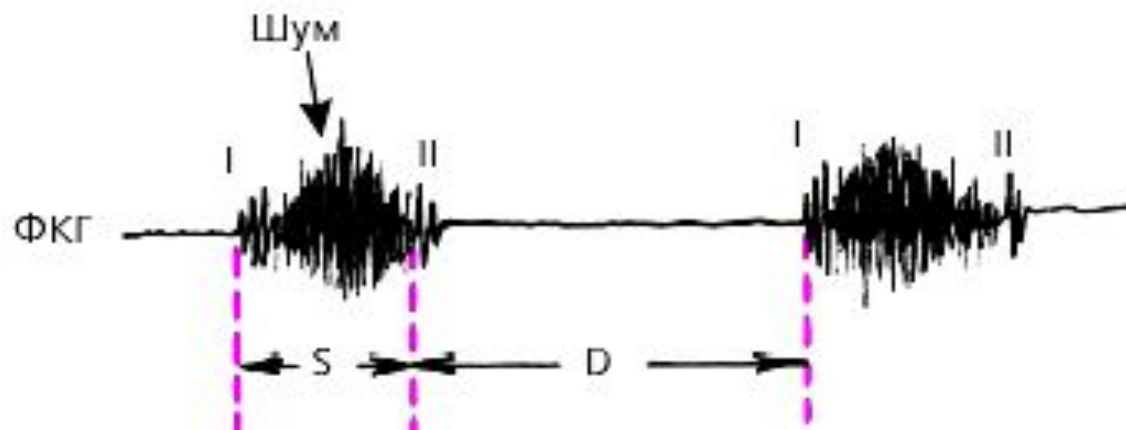
- Рентгенография – қолқа қақпақтарының тұздануы, сол жақ қарыншаның үлкеюі, жүрек мыңыны айқын - қолқалық конфигурация.
- Электрокардиограммада – ЖЭО горизанталды жағдайда, сол қарыншаның гипертрофия белгілері анықталады.

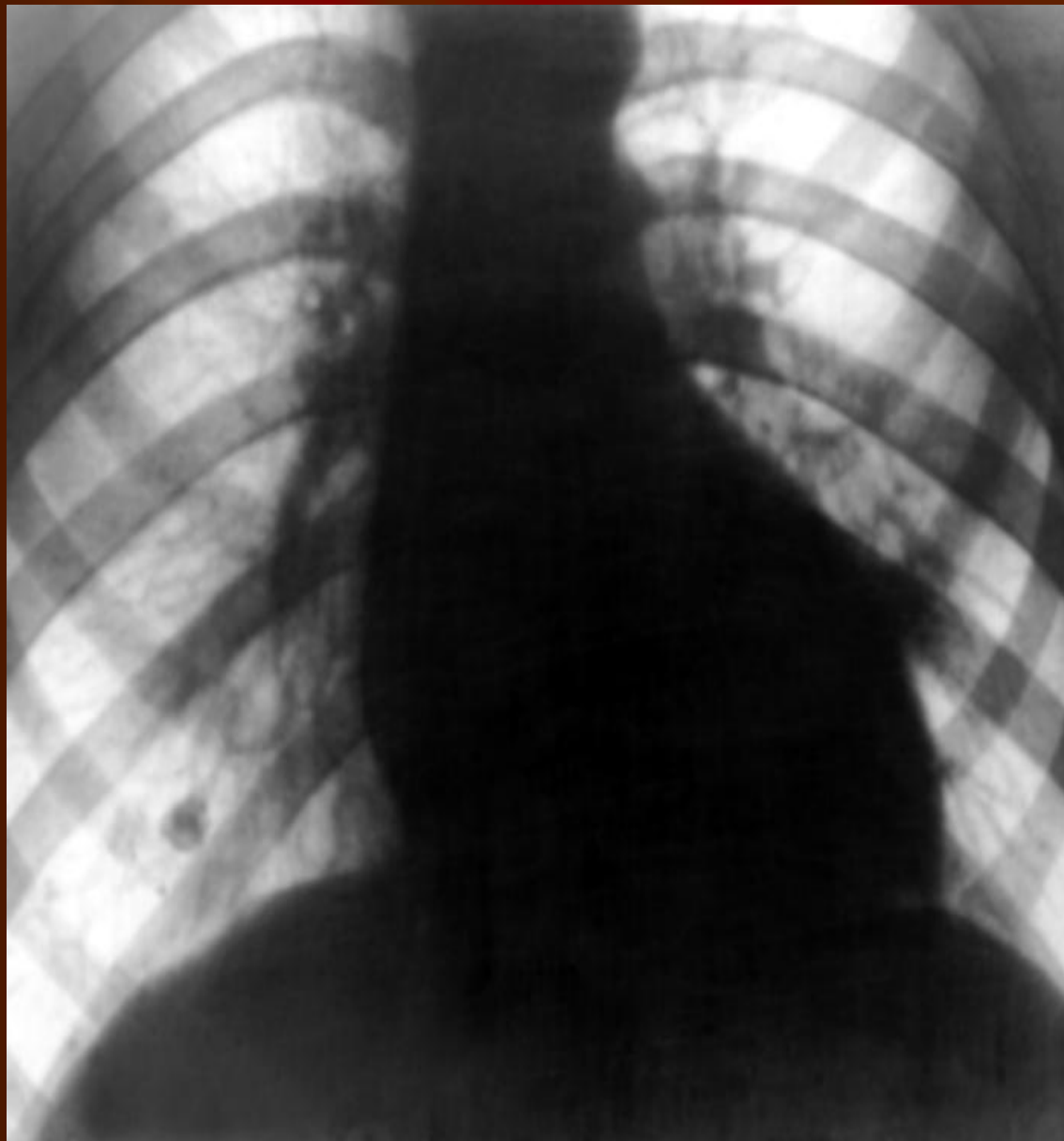
- **Фонокардиограмма – I тон және II тон әлсіреу мүмкін, I тонның еселенуі мүмкін. Ромб тәріз систолалық шу.**
- **Эхокардиограмма – қолқа қақпақтары жармаларының қалыңдауы, ашылуы дәрежесінің төмендеуі, сол қарынша қабырғасының қалыңдауы, қуысының кеңеюі.**



Қолқа сағасының стенозы кезіндегі ФКГ (екінші қабырға аралықта оң жақта):

I және II тондардың әлсіреуі, ромб тәрізді жоғары амплитудалық систолалық шу





Рентгенограмма.

**Қолқа стенозы:
жүрек көлеңкесінің
көлденеңі солға
қарай үлкейген,
жүрек мықыны күрт
айқындалған, СҚ
доғасы ұзарған және
доғалданған
«қолқалық»
конфигурация).**

**Назар салып тыңдағандарыңызға
рахмет!**