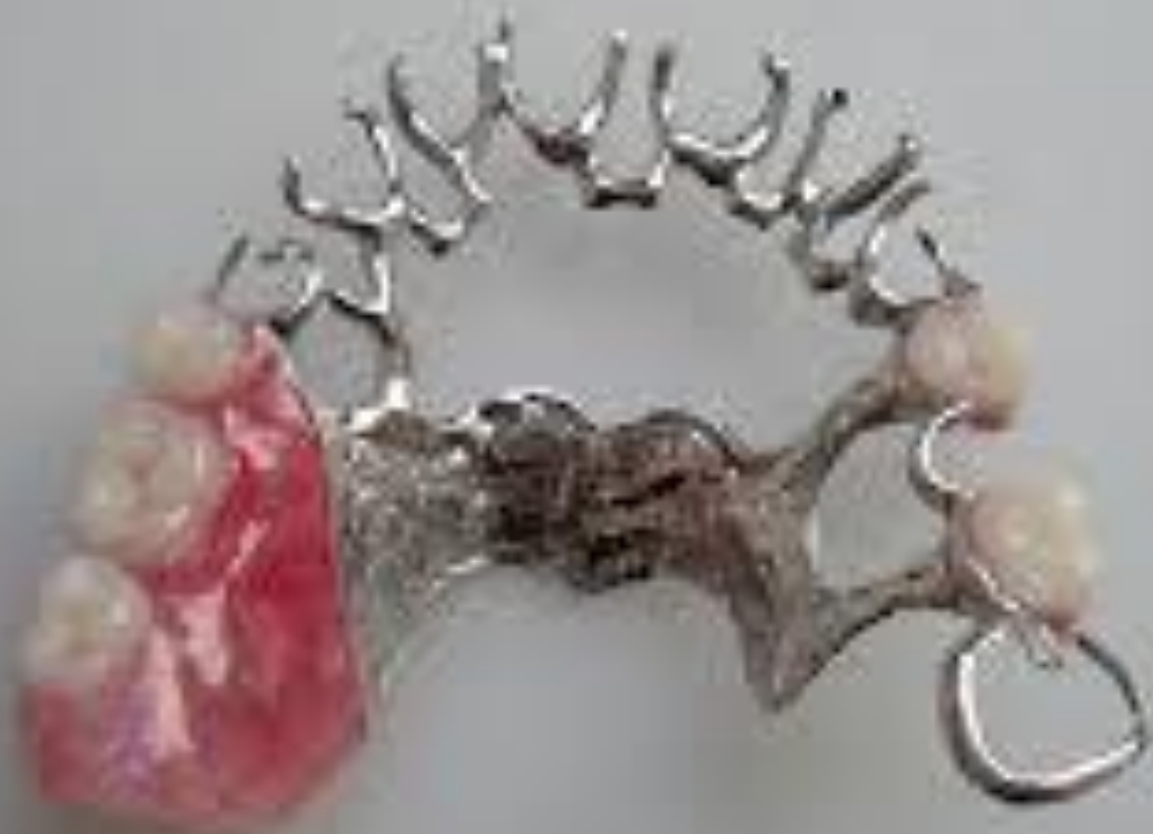

**Основные принципы лечения
локализованного и
генерализованного пародонтита.**



Цель ортопедического лечения восстановление физиологического равновесия в системе: пародонт-окклюзионная поверхность- жевательные мышцы -ВНЧС.

задачи:

- устранить или ослабить функциональную нагрузку (перегрузку) пародонта;
- снятие травматических факторов;
- функциональное уравнивание групп зубов, равномерное распределение жевательного давления среди оставшихся зубов с наиболее пораженным пародонтом за счет зубов со здоровым пародонтом;
- восстановление анатомической формы и функции зубочелюстной системы, превращение ее в непрерывное целое.

Ортопедическое лечение надо начинать одновременно с терапевтическим, но после того, как будут проведены необходимые санационные процедуры (снятие зубных отложений, удаление разрушенных зубов и корней, снятие воспалительных явлений).

Для лечения болезней пародонта в ортопедической стоматологии используют **следующие методы:**

- **избирательное пришлифовывание зубных рядов;**
- **временное шинирование;**
- **ортодонтическое лечение;**
- **иммедиат-протезирование;**
- **постоянное шинирование с восстановлением непрерывности зубных рядов путем изготовления шин-протезов.**

Метод избирательного пришлифовывания.

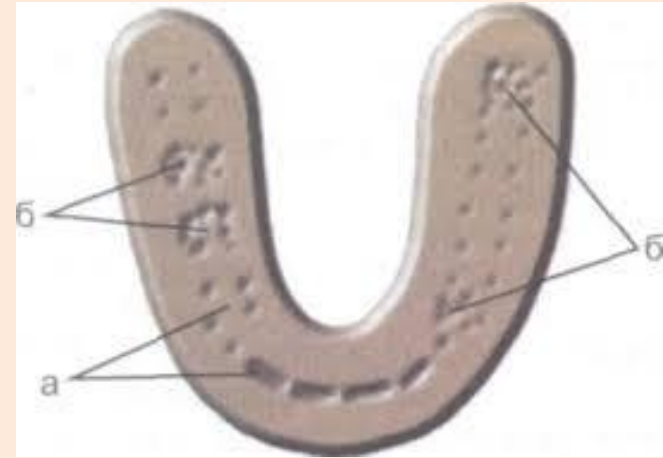
- Показанием к применению этого метода является установление преждевременных контактов .
- Терапевтический эффект от пришлифовывания заключается в устранении или значительном уменьшении вредного для пораженного пародонта **горизонтального компонента** жевательного давления, уменьшении пространственного смещения зуба, меньшего сдавления сосудов периодонта, а следовательно, снятия факторов, ухудшающих кровообращение и трофику тканей.

Метод избирательного пришлифовывания.

- Создание равномерных контактов на протяжении всего зубного ряда при движениях нижней челюсти (создание так называемой скользящей окклюзии) уменьшает удельное давление на ткани пародонта и также способствует нормализации кровообращения.
- Метод применяют как в начальной, так и в развившейся стадии процесса.
- Избирательное пришлифовывание проводят после выявления преждевременных контактов при помощи метода окклюдозографии.

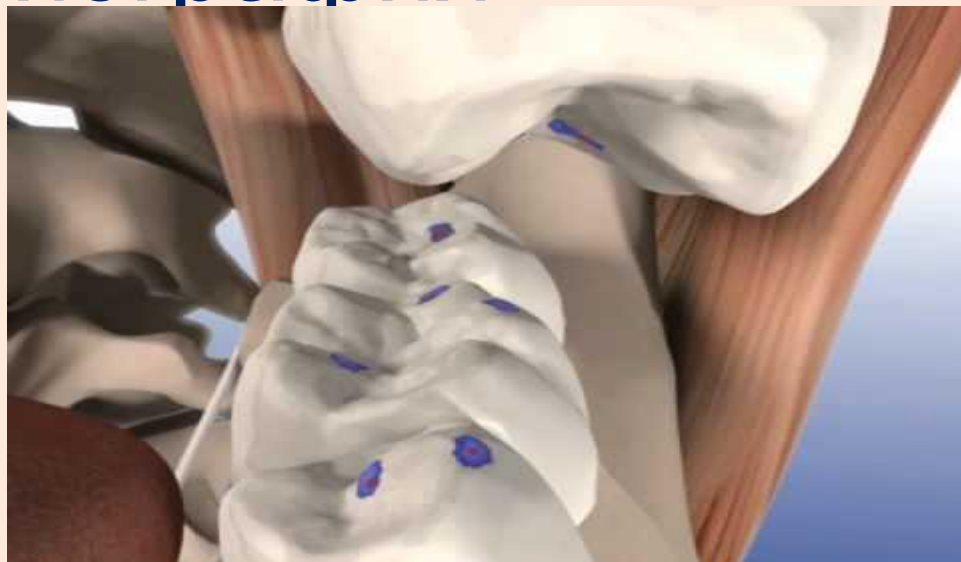
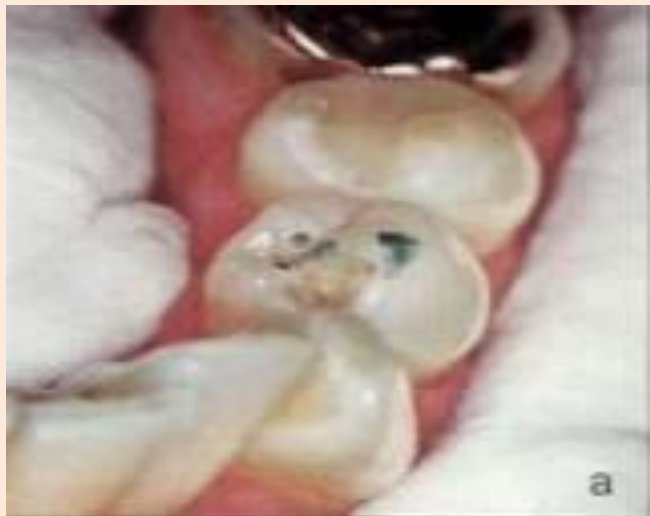Окклюзиография

- **Окклюзиография** - метод получения окклюзионных контактов на тонких пластинках воска (бюгельный воск) при смыкании зубных рядов.
- **Окклюдодогамма** –это рельефный оттиск окклюзионных контактов зубных рядов на восковой пластине.
- Для получения окклюдодограмм можно применять несколько способов: интерпретировать окклюзионные отпечатки на бумаге, фольге, воске.
- В норме при ортогнатическом прикусе определяется линейный контакт во фронтальном участке и точечный - в боковом, при этом сохраняется тончайший слой воска.
- В участках преждевременных контактов выявляются перфорации (отверстия).



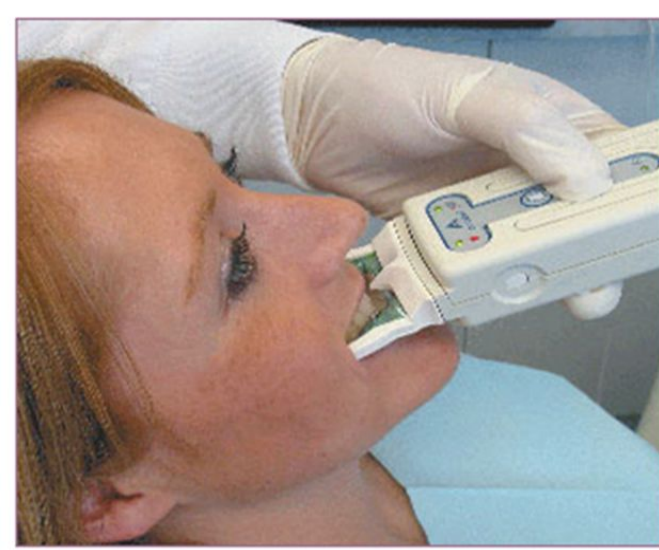
а – окклюзионные контакты в норме
б – преждевременные контакты

Окклюзиография



- Также для определения суперконтактов можно использовать окклюзионную фольгу («Bausch», Германия) и окклюзионную (артикуляционную) бумагу (от 8 до 200 мкм)
- Вначале окклюзионные контакты изучают с помощью окклюзионной бумаги толщиной 200 мкм; проводят пришлифовывание и контролируют- используя окклюзионную бумагу толщиной 8-12 мкм.

- В последние годы для более объективного и точного определения окклюзионных контактов разработан и применяется аппаратный метод компьютерного анализа окклюзии с помощью специальных мягких датчиков окклюзии **T-Scan** технология



Избирательное пришлифовывание

Существует множество методик избирательного пришлифовывания зубов, основанных на различных теоретических представлениях об окклюзионных взаимоотношениях зубных рядов во время функции, наиболее известны из них методики Дженкельсона и Шюллера.

Метод Jankelson - избирательное пришлифовывание зубов направлено на устранение преждевременных контактов (супраконтактов) только в центральной окклюзии. Главной особенностью ее является то, что смыкание зубных рядов осуществляется самим больным (без помощи врача) в наиболее удобном для него положении.

Метод Schuyler - основан на том, что переднее и боковые положения нижней челюсти являются физиологическими состояниями окклюзии и имеют место при жевании. Особенность его заключается в том, что врач контролирует и направляет мануально различные движения нижней челюсти.

Избирательное пришлифовывание

Любая методика избирательного пришлифовывания зубов предполагает:

- коррекцию окклюзии и артикуляции путем **устранения** выявленных **супраконтактов (преждевременных контактов)** на естественных и искусственных зубах.
- проводят в несколько сеансов, обычно 3-5, с интервалом в 5-7 дней, каждый сеанс заканчивая ремтерапией.
- **недопустимо выключение зубов из окклюзионных контактов.**
- **недопустимо сошлифовывание вершин бугров жевательных зубов, удерживающих окклюзионную высоту (небных верхних зубов и щечных нижних).**
- Сошлифовывают скаты бугорков, мешающие динамической окклюзии, нестершиеся участки зубов, углубляют фиссуры, сглаживают острые края.

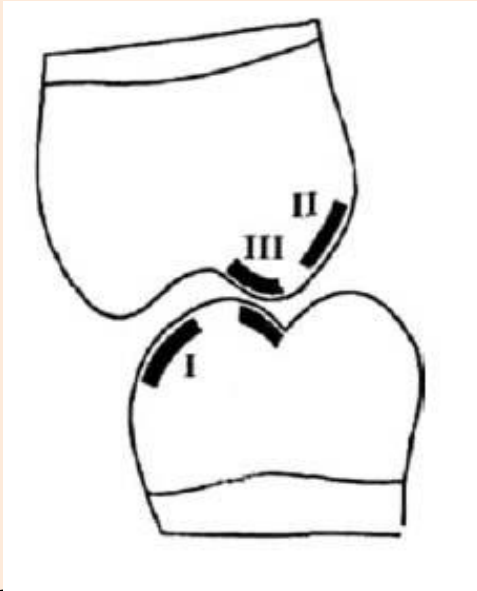
Избирательное пришлифовывание

- В развившихся стадиях заболеваний пародонта, избирательному пришлифовыванию должно предшествовать устранение патологической подвижности путем **временного шинирования**. В противном случае пришлифованные, но подвижные зубы будут вновь перемещаться, приводя к образованию новых супраконтактов.

При несоблюдении правил и рекомендаций по проведению избирательного пришлифовывания зубов возможны следующие **нежелательные последствия и осложнения:**

- снижение межальвеолярной высоты;
- смещение зубов;
- гиперестезия твердых тканей;
- чрезмерная нагрузка на пародонт после уплощения бугров зубов;
- выведение из окклюзионного контакта одних зубов и перегрузка пародонта других.

Избирательное пришлифовывание по Дженкельсону

- Выделяют **3 класса**.
 - I – щечные поверхности вестибулярных бугров н/ч., вестибулярные поверхностей режущих краев резцов и клыков.
 - II – оральные поверхности небных бугров в/ч.
 - III – щечные поверхности небных бугров в/ч.
- 
- По методике, предложенной В. А. Jankelson , устраняют преждевременные контакты, появляющиеся только при центральной окклюзии. Боковые и передние артикуляционные движения нижней челюсти по этой методике не корректируют.

Избирательное пришлифовывание по Дженкельсону

Посещения	Класс преждевременных окклюзионных контактов	Окклюзия	Интервалы между сроками визита, дней
1-е	III	Дистальная	
2-е	I	Центральная	3—5
3-е	II	- " -	7—10
4-е	III	- " -	3
5-е	Контроль всех классов; полирование зубов	- " -	10—14

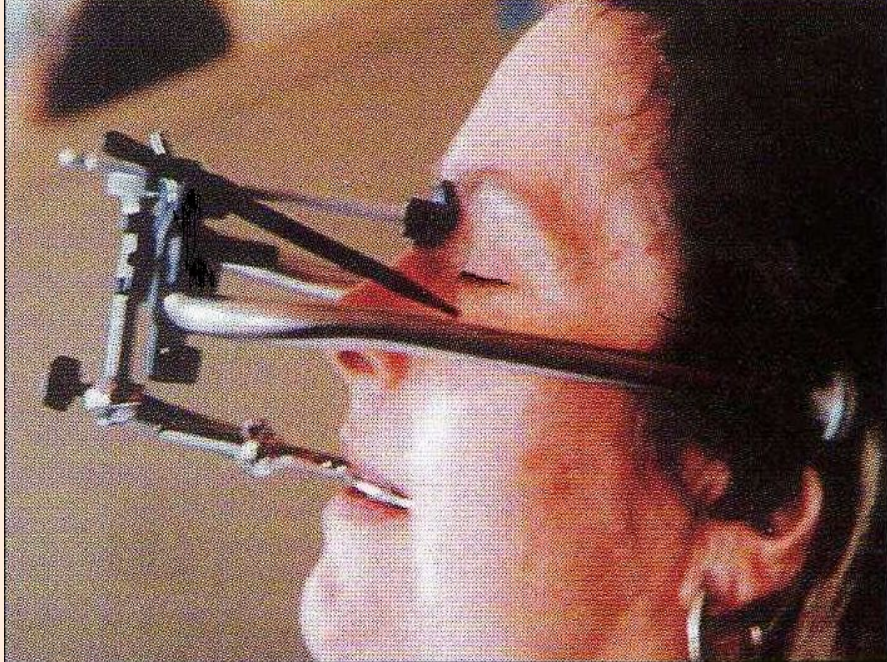
Данная методика предполагает поэтапное вмешательство (5 посещений пациента) с периодичностью от 5 до 10-12 дней. При острой необходимости сроки между посещениями можно сократить на 3-7 дней, но произвольно менять последовательность вмешательств противопоказано. Каждое последующее посещение проводят контроль предыдущего класса пришлифовывания. После каждого посещения проводится ремтерапия.

Избирательное пришлифовывание

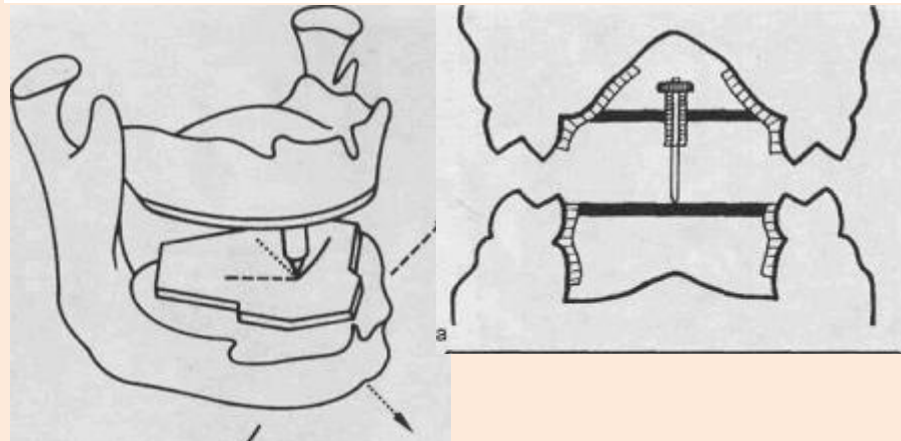
- В сложных случаях нужно использовать предварительное избирательное пришлифовывание на моделях челюстей в индивидуально настроенном артикуляторе.
- При этом составляют план последовательности пришлифовывания: какую поверхность зуба и в какую очередь сошлифовывать.
- На диагностические модели накладывают пластинку воска и переносят карандашом участки преждевременных контактов и определяют зоны сошлифовывания.

Окклюзионный анализ моделей в артикуляторе может быть успешно осуществлен при **следующих условиях:**

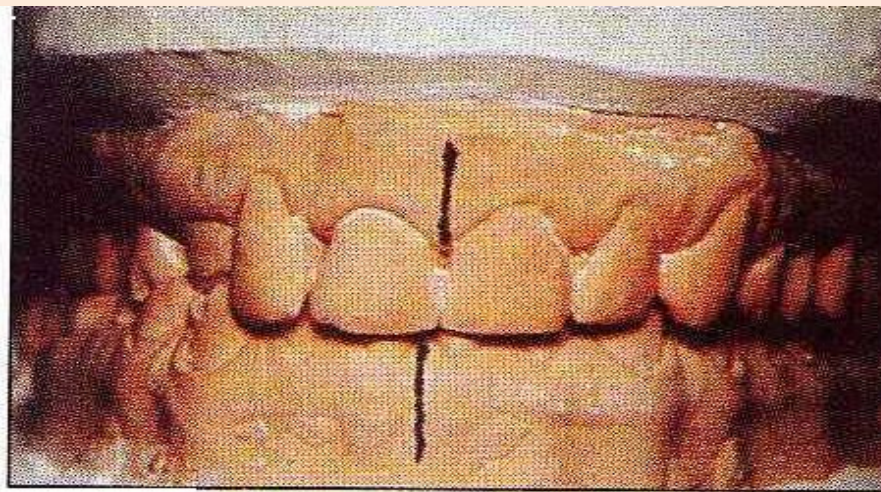
- наличии точных слепков и моделей челюстей;
- использовании лицевой дуги;
- когда определено центральное соотношение челюстей посредством прикусных блоков или устройств (например, с помощью функциографа).



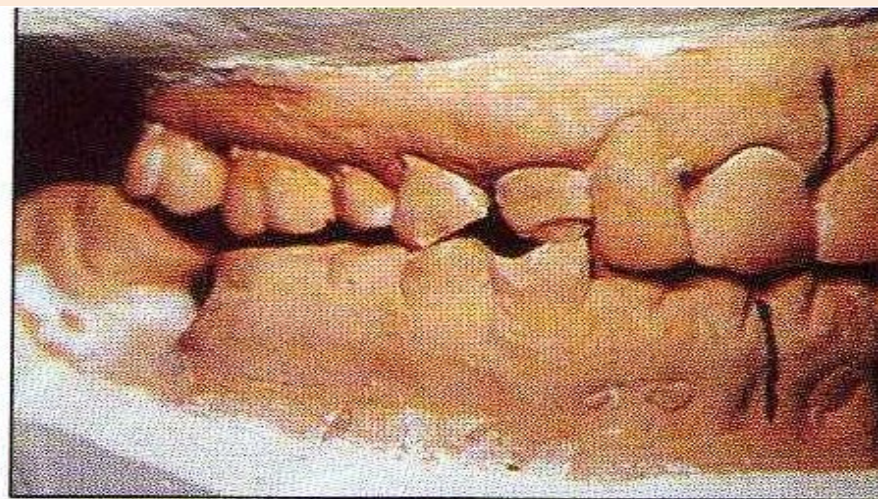
Лицевая дуга, с помощью которой производится перенос положения модели верхней челюсти в артикулятор относительно шарнирной оси



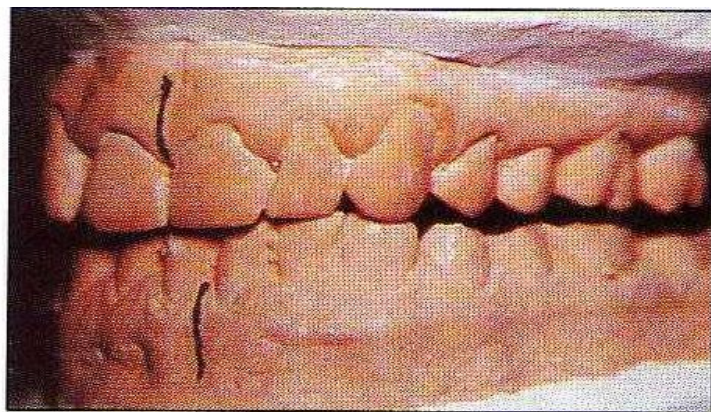
Функциограф – основан на принципе записи готического угла при внутриротовой регистрации движений нижней челюсти. Вершина угла соответствует центральному соотношению челюстей



Модели челюстей в центральной окклюзии



Модели челюстей в правой боковой окклюзии

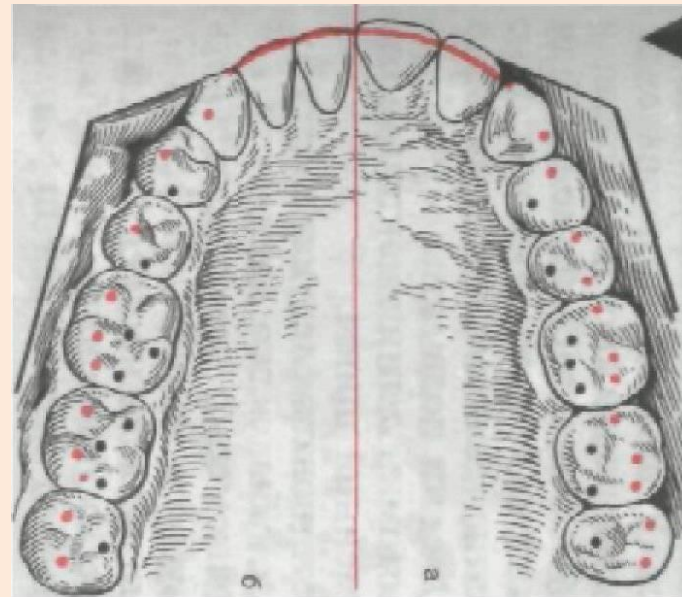
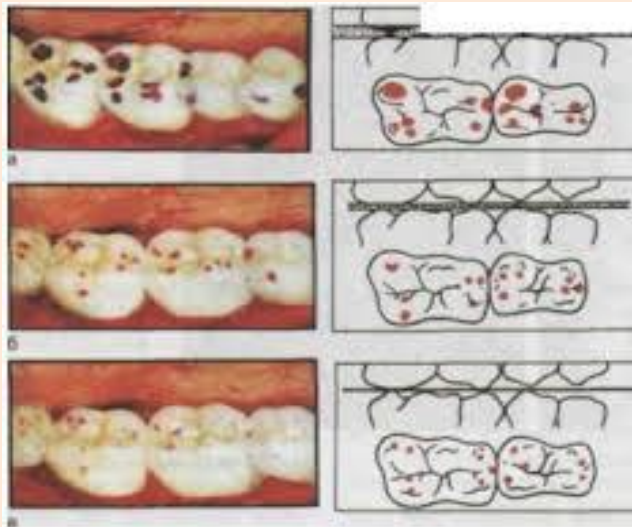


Модели челюстей в левой боковой окклюзии

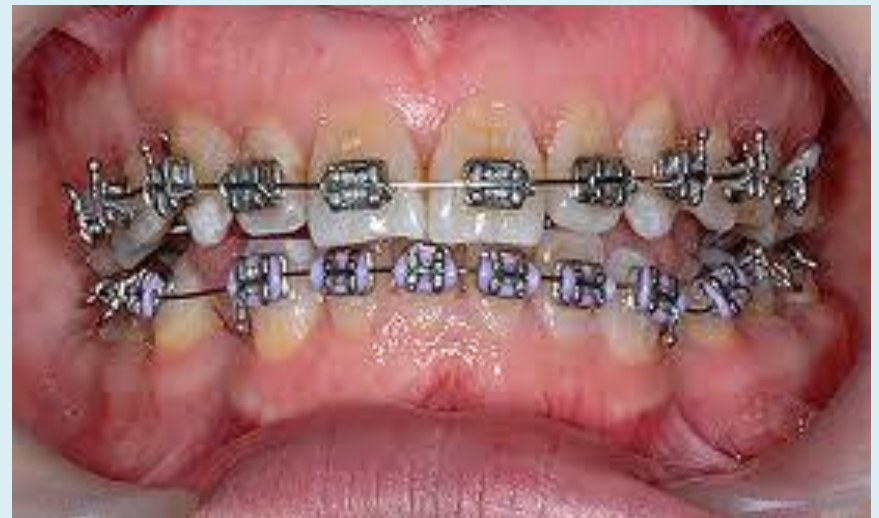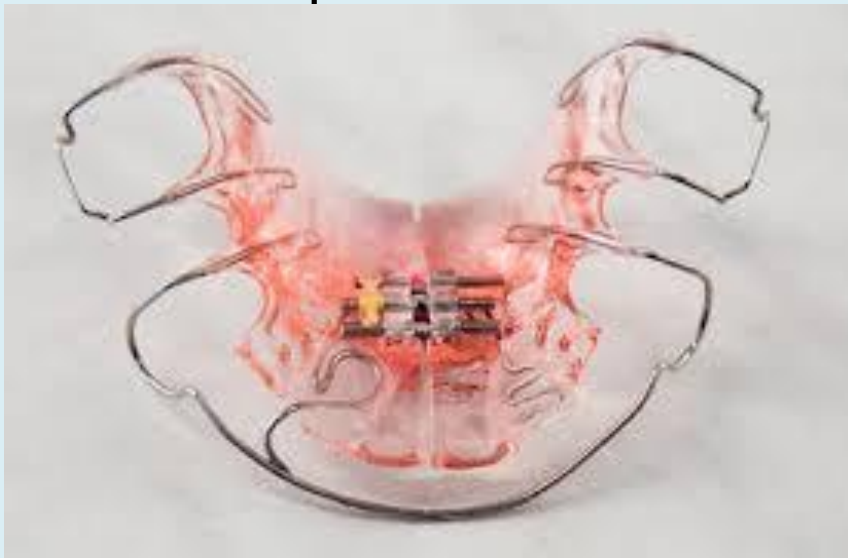Метод избирательного пришлифовывания.

После правильно выполненного **избирательного пришлифовывания** зубов в центральной окклюзии восстанавливается одновременный, двусторонний множественный контакт зубных рядов верхней и нижней челюсти.

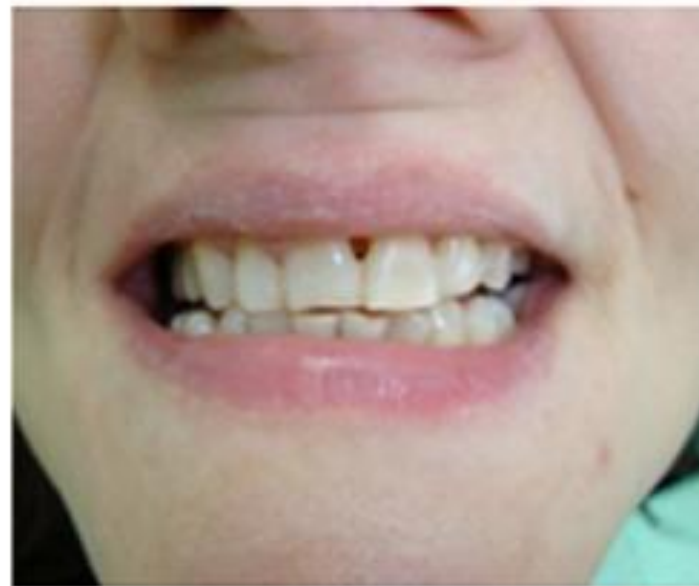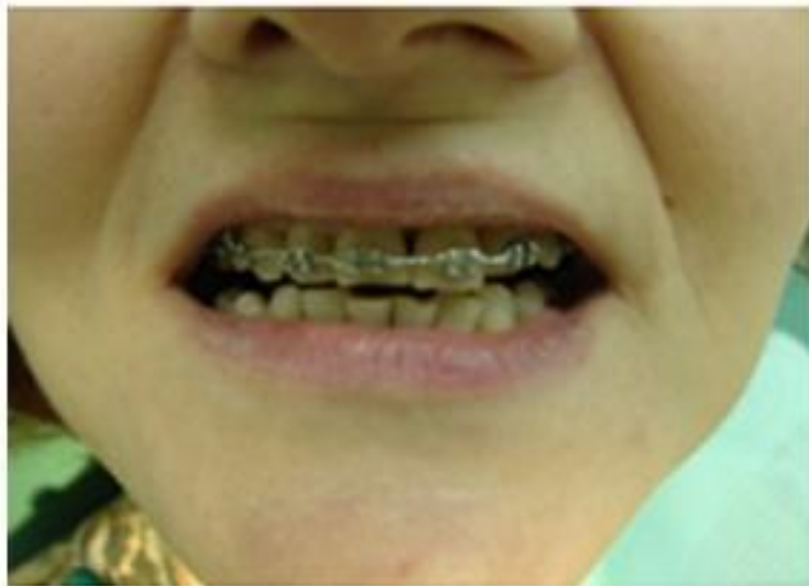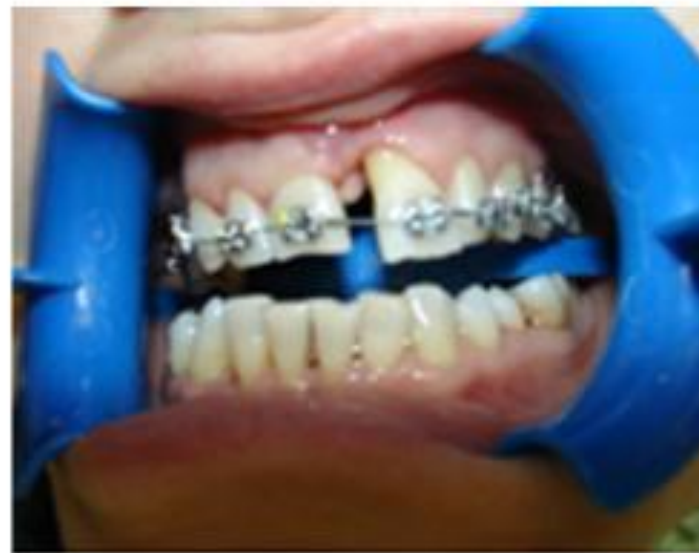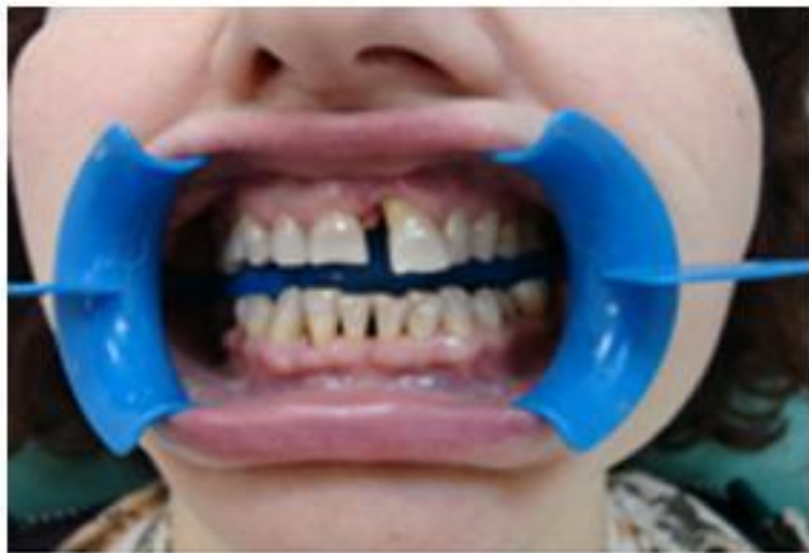Важно помнить, что результатом пришлифовывания должно быть достижение **равномерного двух-, трех-пунктного контакта** на окклюзионной поверхности группы жевательных зубов и **линейного контакта** в группе передних зубов, независимо от использованных методов.



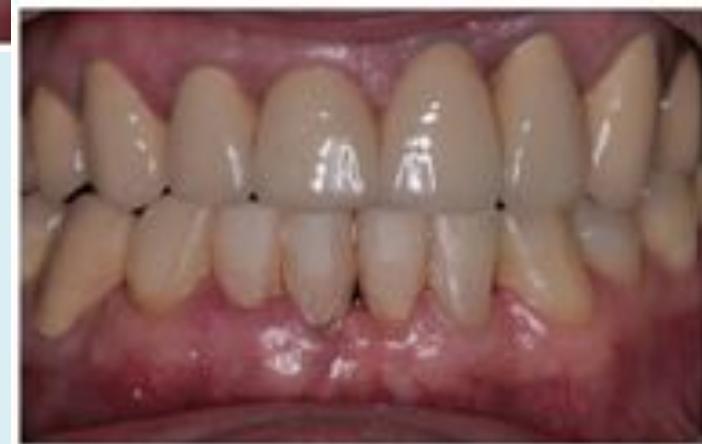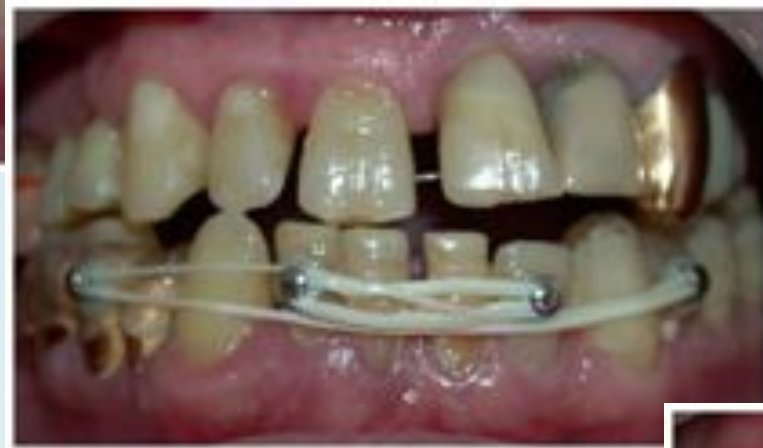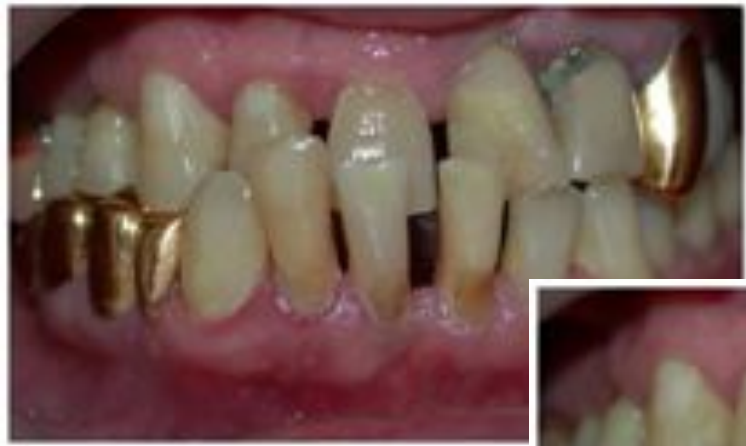- **Ортодонтическое лечение** проводится при отсутствии резко выраженных воспалительных явлений, при подвижности зубов, не превышающей I степени, и при резорбции лунки до $\frac{1}{2}$.
- Используют съемные и несъемные аппараты.
- Съемные аппараты с вестибулярными дугами и рукообразными пружинами (диаметр проволоки 0,4 мм), а также ортодонтические пластинки с винтами, которые необходимо активировать один раз в две недели.
- Важно помнить, что одновременно с перемещением зубов следует проводить их избирательное пришлифовывание для исключения или снижения травматической перегрузки пародонта



Клинический пример: использование брекет – системы при лечении больного с локализованным пародонтитом.



Клинический пример: ортодонтической подготовки (с использованием несъемной аппаратуры и резиновой тяги) в комплексном лечении больного с генерализованным пародонитом



- **Непосредственное протезирование (изготовление иммедиат-протезов)**

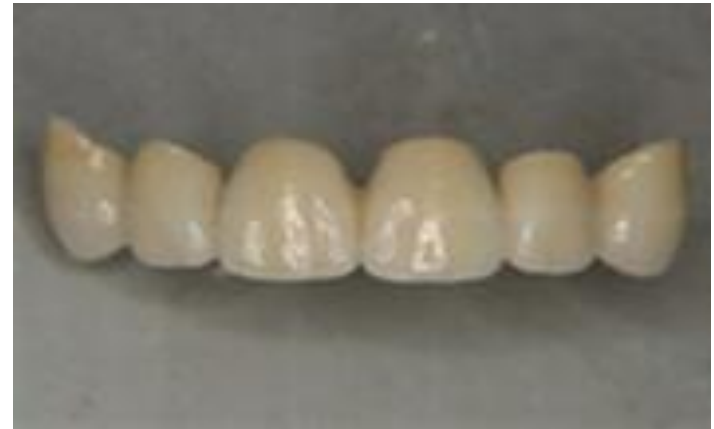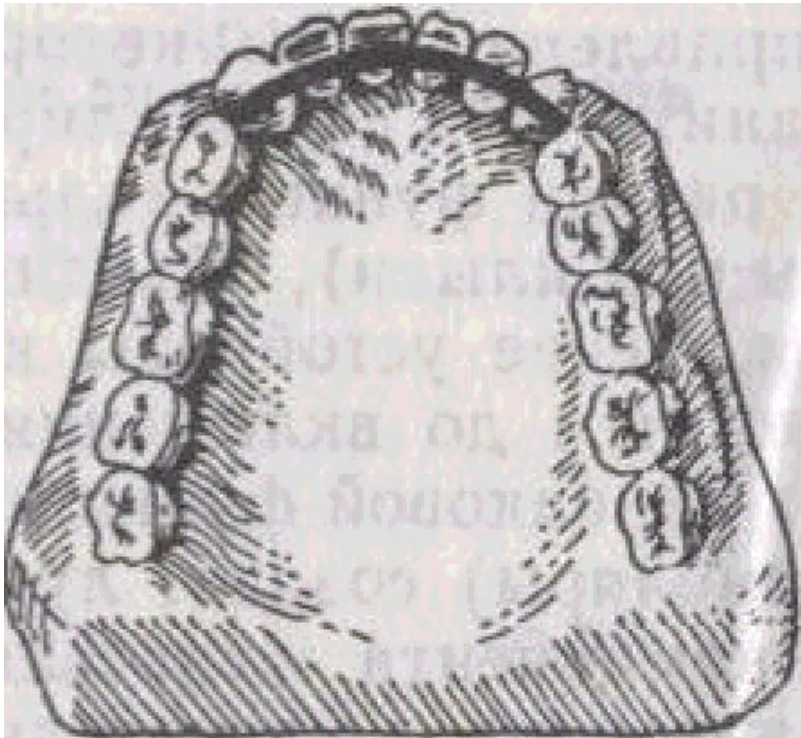
Этот метод заключается в том, что съемные протезы готовятся до оперативного вмешательства, затем, непосредственно после удаления зубов, припасовываются и накладываются на челюсти. Такие протезы получили название иммедиат-протезов (временных).

- при патологии пародонта этот метод позволяет сохранить высоту прикуса, избежать перегрузки пародонта сохранившихся естественных зубов, осложнений от удаления зубов, обеспечить социальную активность больному и благоприятные условия для адаптации (в том числе фонетической) к постоянному зубному протезу.
- временные протезы могут использоваться в качестве временных шин после множественного удаления зубов, для чего их дополняют шинирующими элементами.

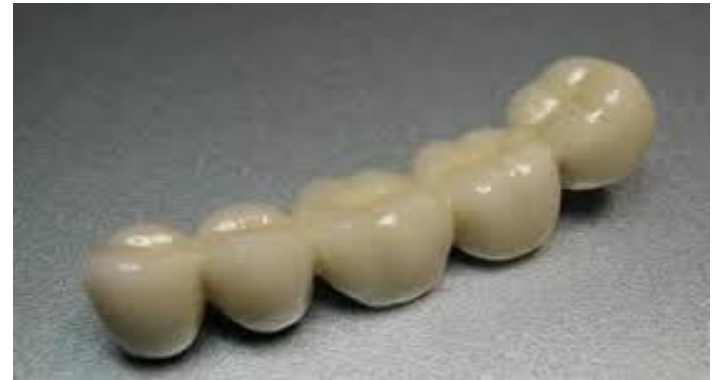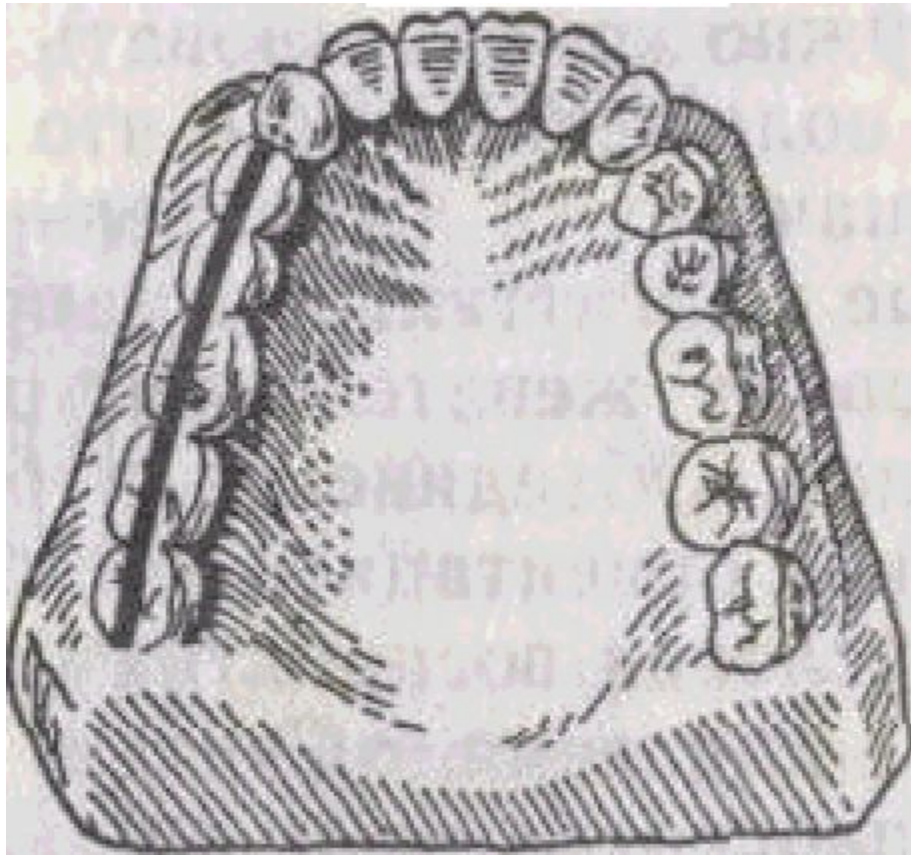
Шинирование зубов

- **Шина** — приспособление для иммобилизации (полная неподвижность или значительное уменьшение подвижности) группы или всех зубов зубного ряда
- Под **шинированием** понимается соединение в блок подвижных зубов при помощи какого-нибудь ортопедического аппарата.
- Шиной достигается иммобилизация зубов и перераспределение нагрузки.
- Вид стабилизации зубного ряда определяется на основании клинической ситуации и анализа пародонтограммы.
- В зависимости от локализации шины различают следующие **виды стабилизации:**

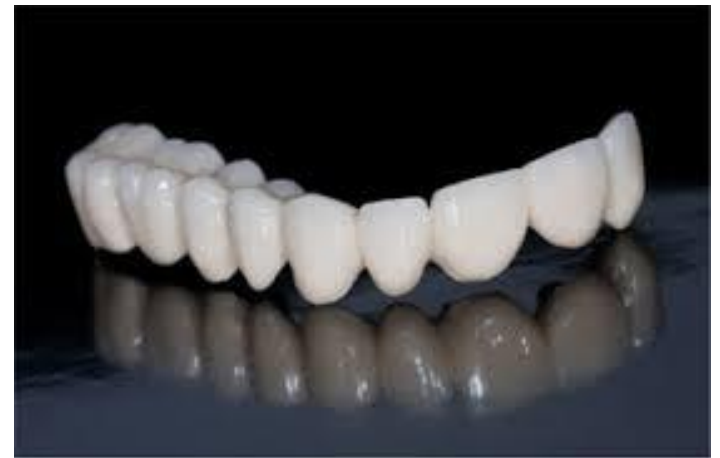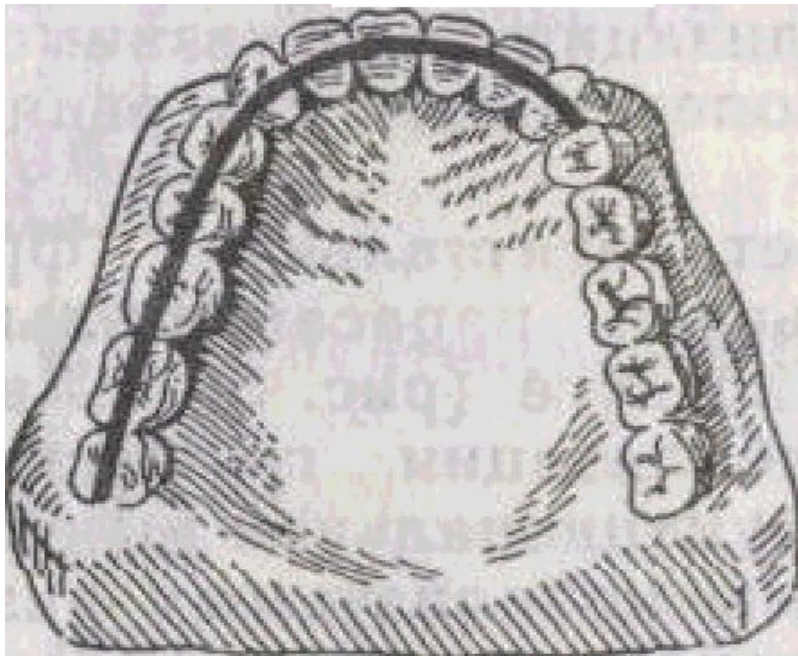
Фронтальная



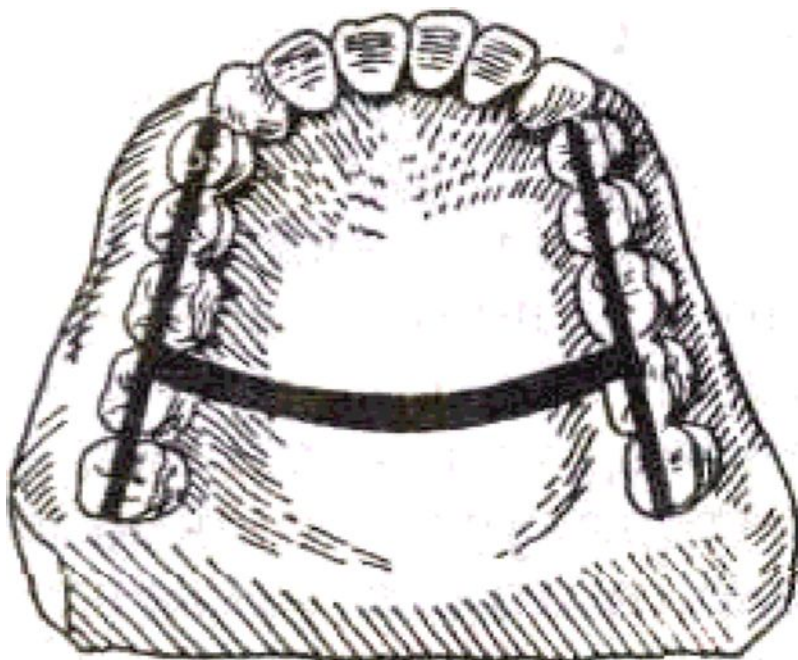
Сагиттальная



Фронтально-сагиттальная

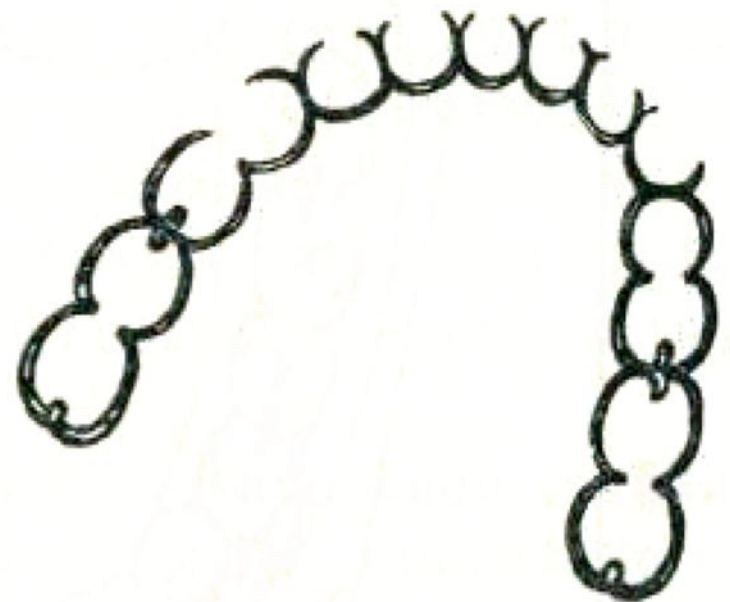
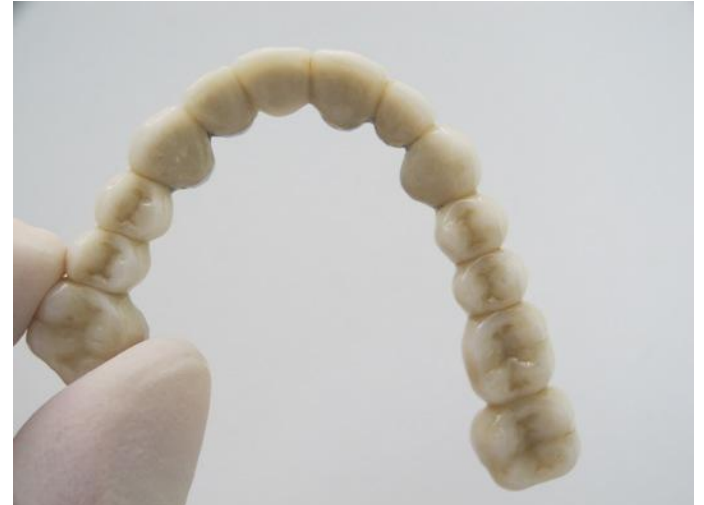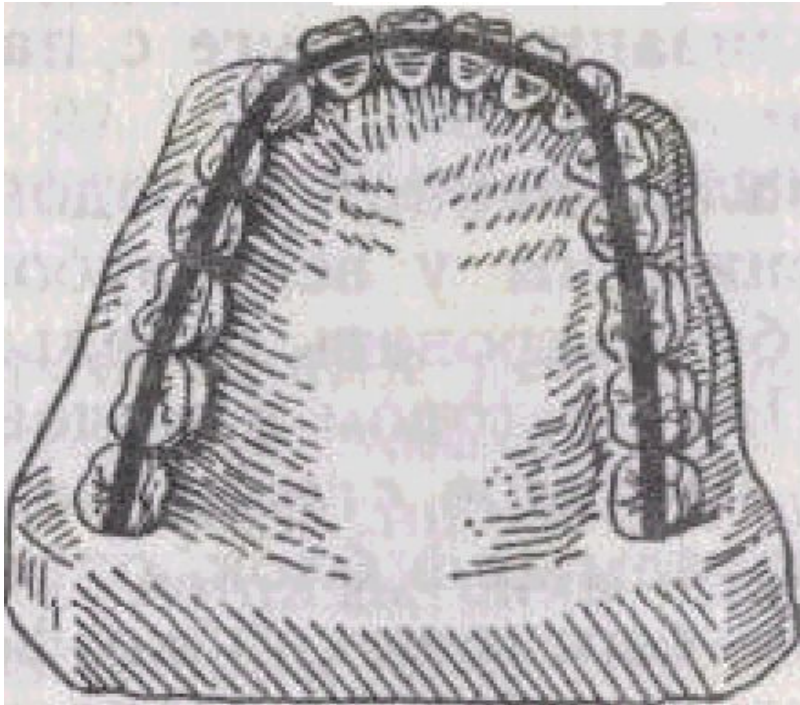


Парасагиттальная



Может быть осуществлена применением бюгельного протеза или комбинации съемных и несъемных частей шин. Эта стабилизация обеспечивает, кроме вертикальной разгрузки, еще и горизонтальную .

По дуге



Шины делятся:

По способу изготовления:

- *прямая;
- *непрямая (лабораторная).

По конструкции:

- *съемная;
- *несъемная.

По отношению к твердым тканям зуба:

- *внекоронковая;
- *внутрикоронковая;
- *иммедиат-протезы.

По продолжительности действия:

- временная;
- полупостоянная (промежуточная, долговременная);
- постоянная.

Срок службы временной шины – от одного дня до трех-четырех недель, **полупостоянной** – от месяца до нескольких лет, **постоянной** – несколько лет.

Временная шина используется для стабилизации зубов в процессе острых воспалительных явлений, при подготовке к хирургическому лечению или после травмы; **полупостоянная (долговременная)** – для наблюдения за состоянием пародонта после проведенного лечения, при сомнительном прогнозе для одного или группы зубов; **постоянная** – в период поддерживающей стадии лечения после стабилизации воспалительного процесса в пародонте.

Временные шины

Временные шины, как правило, изготавливаются и накладываются на зубы до терапевтических и хирургических вмешательств, до проведения избирательного пришлифовывания.

- **Временное шинирование** позволяет устранить или значительно уменьшить функциональную перегрузку зубов, дает возможность проведения хирургического лечения, повышает эффективность терапевтического лечения.
- Временные шины применяют в течение всего периода комплексного лечения до момента наложения постоянного шинирующего аппарата.
- Кроме того оно необходимо для выяснения прогноза существования отдельных зубов, например до заживления постэкстракционных ран и решения вопроса о включении этих зубов в постоянную шину.
- Временные шины применяются также для закрепления результатов ортодонтического лечения, как ретенционные аппараты.

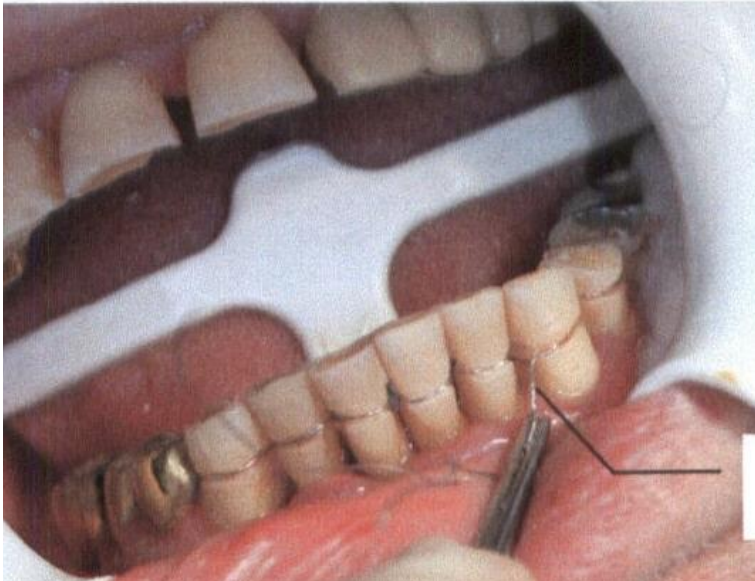- **Временное шинирование**

Временные шины по делят на :

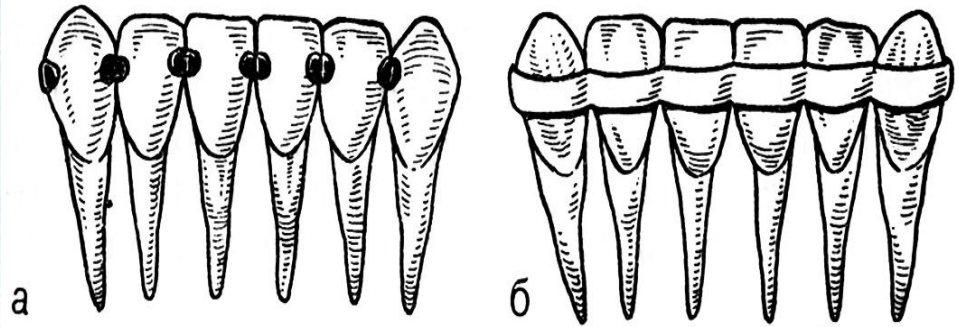
- 1.Капповые
- 2.Вестибуло-оральные (круговые)
- 3.Оральные

- Это различные методы лигатурного связывания зубов (тонкая проволока, хлопчатобумажная, шелковая, полиамидная нити); пластмассовые шины и шины, комбинирующие проволоку (леску) с пластмассой (временная шина по **Марею**).
- В качестве временной шины могут использоваться временные протезы (иммедиат-протезы) после множественного удаления зубов, для чего их дополняют шинирующими элементами.
- В качестве временных шин может использоваться техника прямой дуги (брекет-система), съемный ортодонтический аппарат без активации.

Временные шины



1. Лигатурное связывание



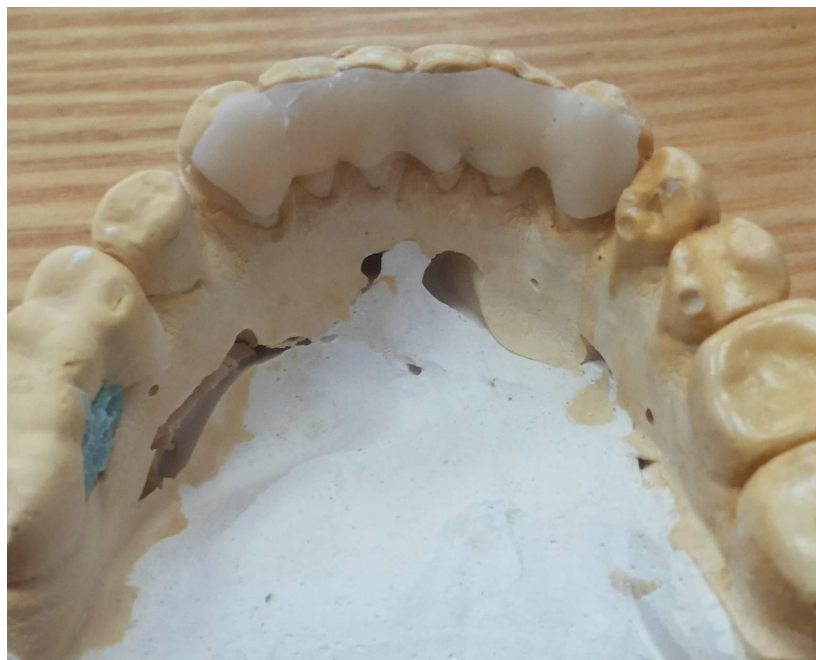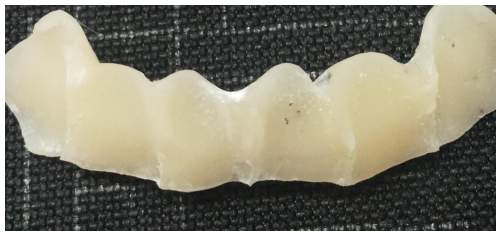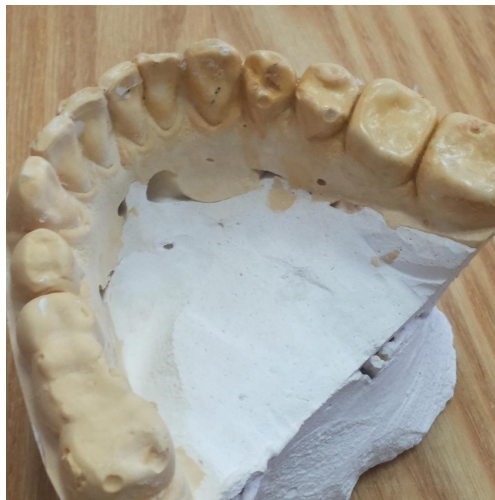2. Временная пластмассовая шина по Новотну.

Предложенная шина делается из быстротвердеющей пластмассы.

Предварительно в межзубные промежутки вдавливается воск (гуттаперча), который изолирует межзубные сосочки от пластмассы.

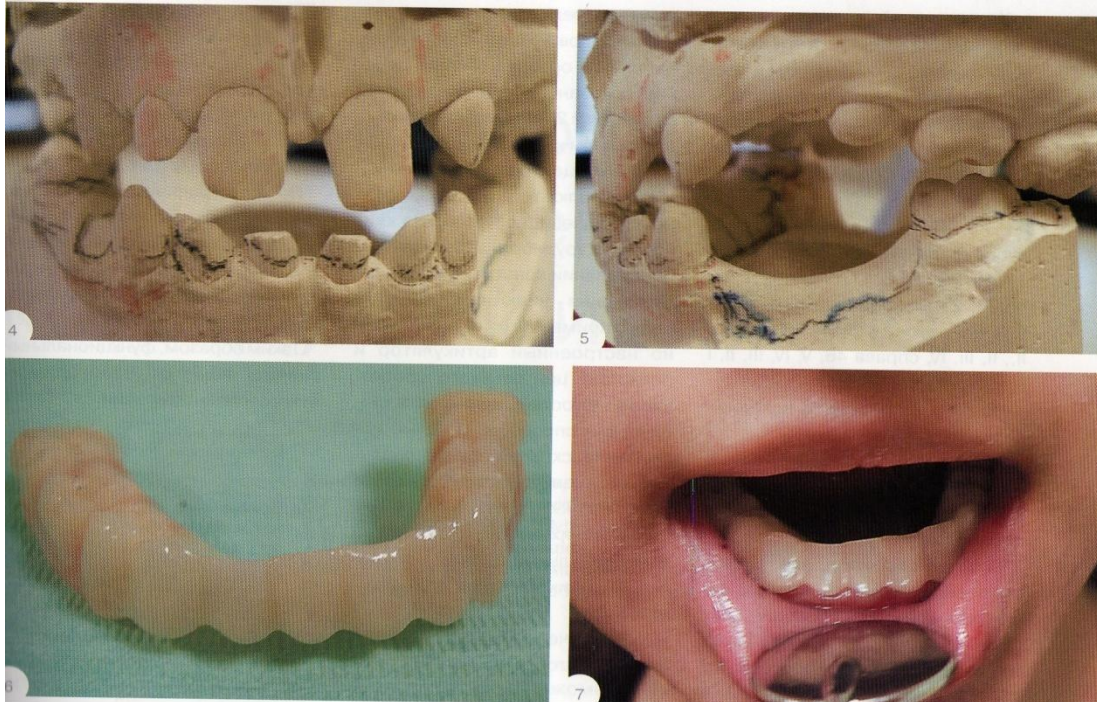
Готовую для употребления пластмассу наносят слоем толщиной 1 — 1,5 мм от режущего края до зубного бугорка так, чтобы пластмасса вышла на вестибулярную сторону. После ее отвердения удаляют воск, обрабатывают и полируют шину .

- **3. Временная оральная многосвязевая пластмассовая шина по Копейкину** – шину изготавливают на гипсовой модели из самоотвердеющей пластмассы. Она должна располагаться между режущим краем или зоной перехода жевательной поверхности в оральную и десневым краем, не доходя до него 2—3 мм, в полости рта фиксируется на медицинский цианакрилатный клей, композитный цемент.



Временная пластмассовая шина (капповая) при генерализованном пародонтите (из пластмассы горячей полимеризации - Синма-М)

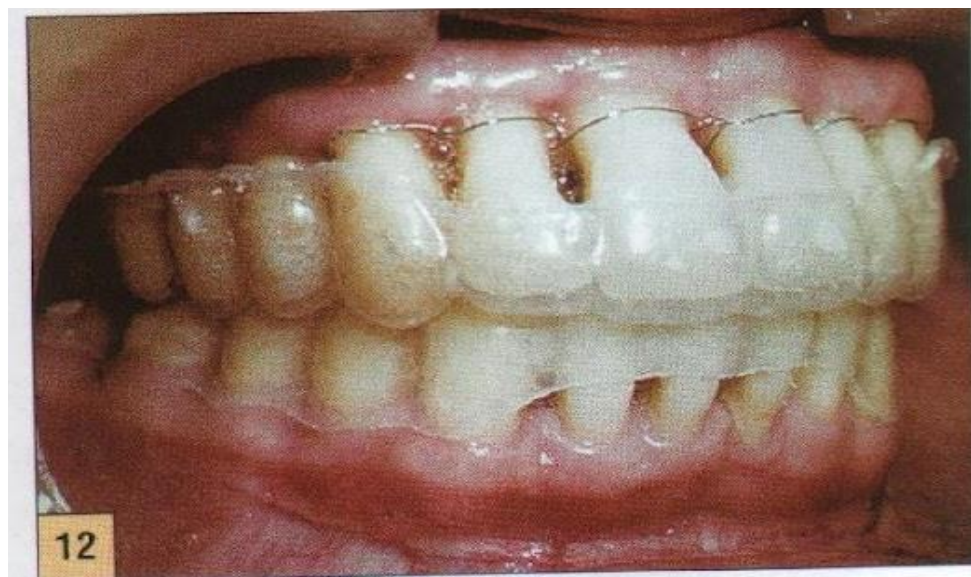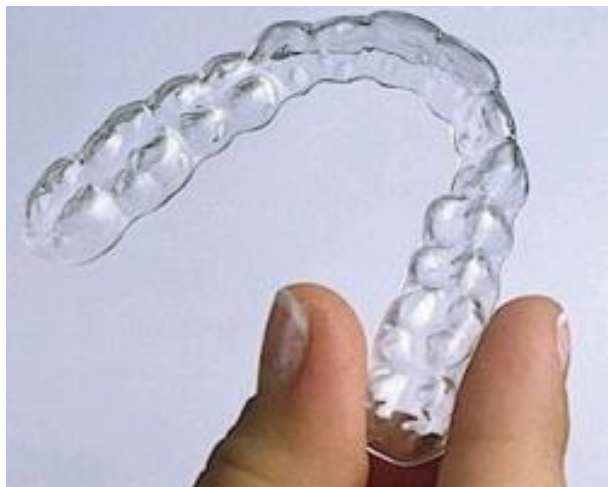Капповые шины охватывают окклюзионную поверхность, и их применение связано с завышением окклюзионной высоты. Шину-каппу фиксируют на зубной ряд при помощи временного цемента.



Временная пластмассовая шина (каппа) при генерализованном пародонтите

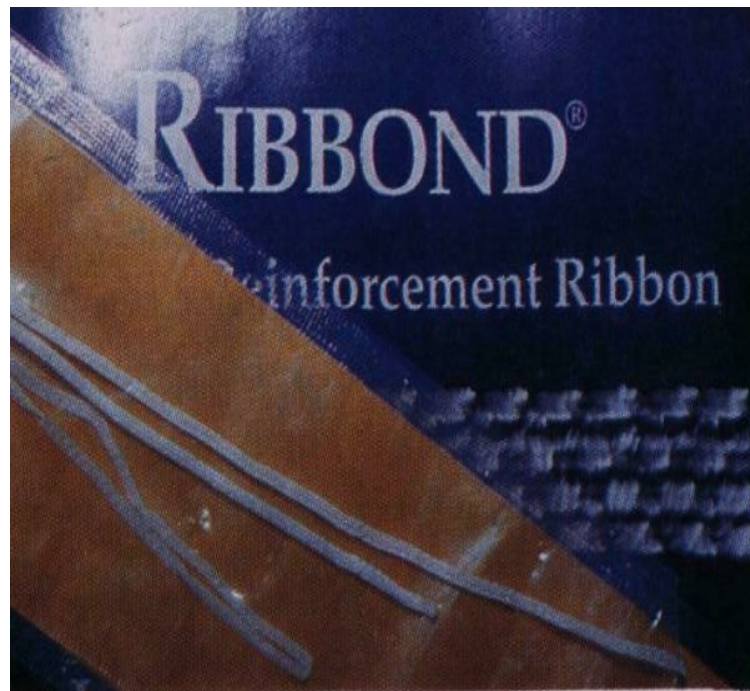
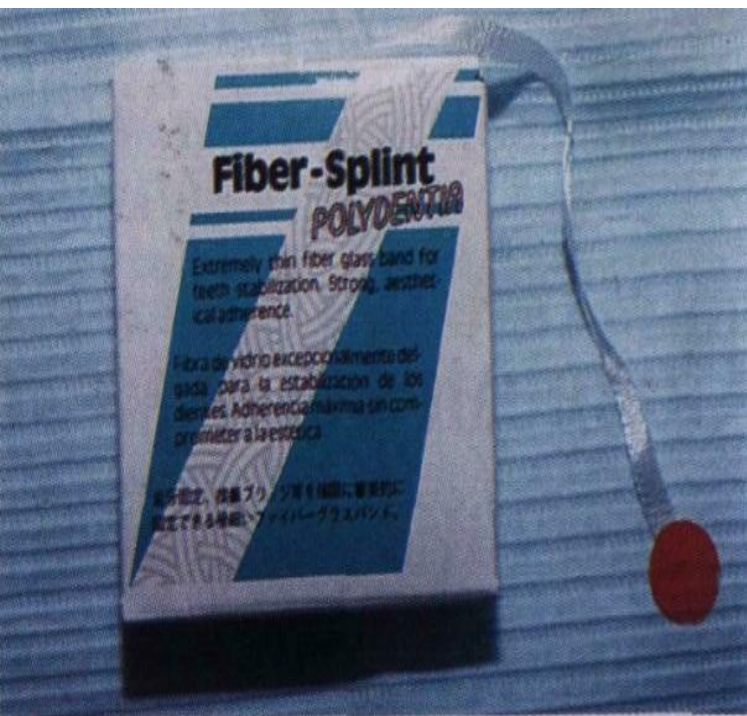
это шина, изготовленная на вакуум-формировочных аппаратах, из жесткого прозрачного поликарбонатного материала Imprelon S.

- Она съемная, легко изготавливается и припасовывается в полости рта, обеспечивает надежную фиксацию как в горизонтальной, так и вертикальной плоскостях, имеет удовлетворительный вид, может восстанавливать концевые и включенные дефекты зубных рядов



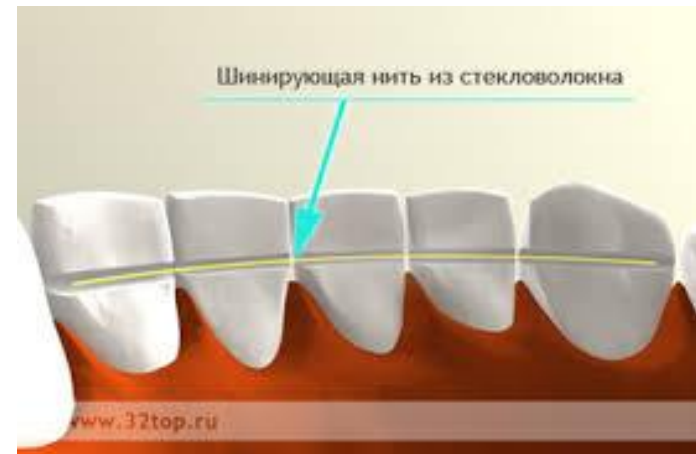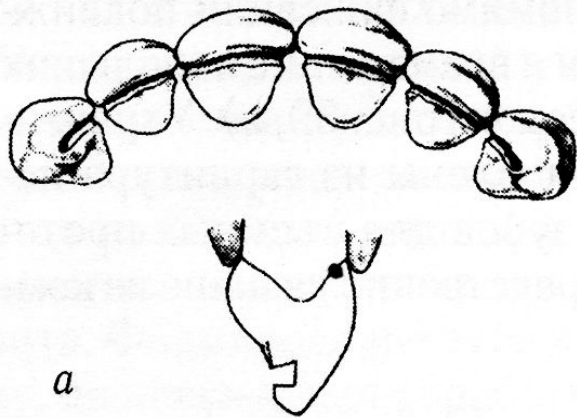
Адгезивные шины

шины из композиционных материалов армированных синтетическими волокнами - удержание зубов проводится не только за счет адгезивного материала, и за счет его армирования гибкими лентами, шнурками, которые приклеиваются к оральной поверхности зубов или прокладываются в специально сформированных бороздках, где и запечатываются композитом.

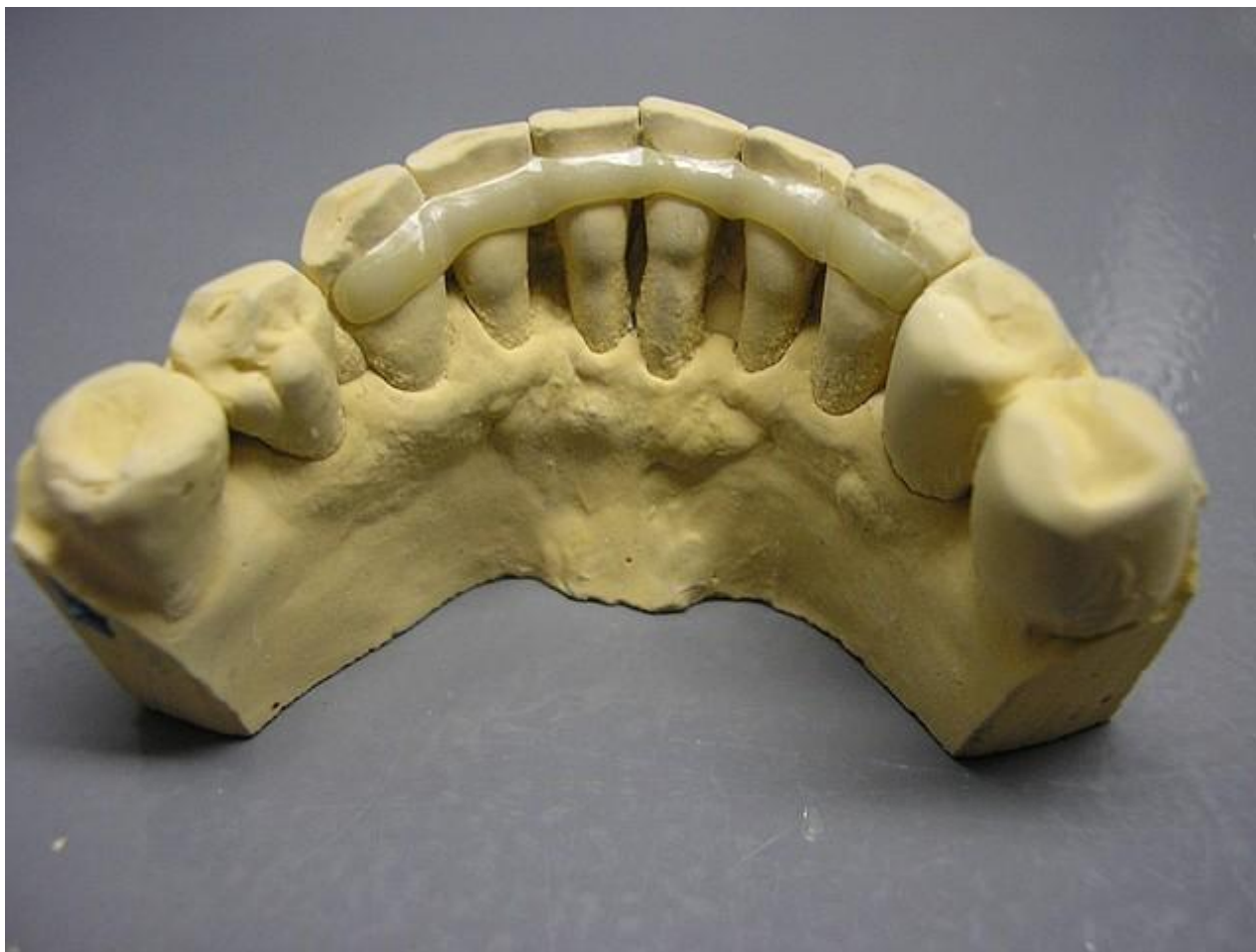

Долгое время для шинирования использовались **экстракоронковые методы**, при которых не проводилось препарирования зуба.

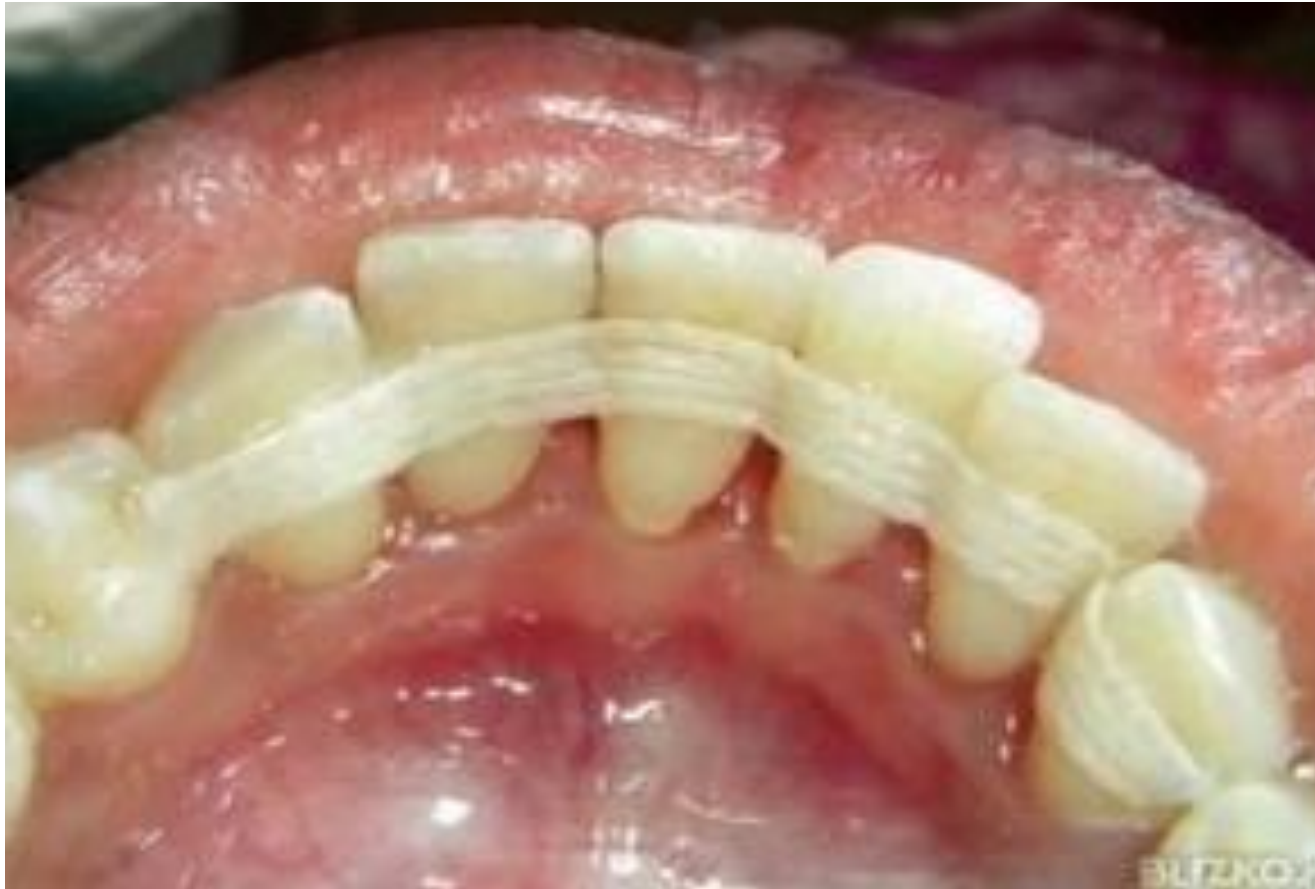- Адгезивные шины из современных материалов могут быть изготовлены и **внутрикоронковым способом**, т. е. с формированием на язычной, жевательной или вестибулярной поверхностях зубов углублений (бороздок), в которые укладывается арматура, заливаемая композиционным материалом.
- Изготавливать их можно прямым (в полости рта) и непрямым (на модели) способами.



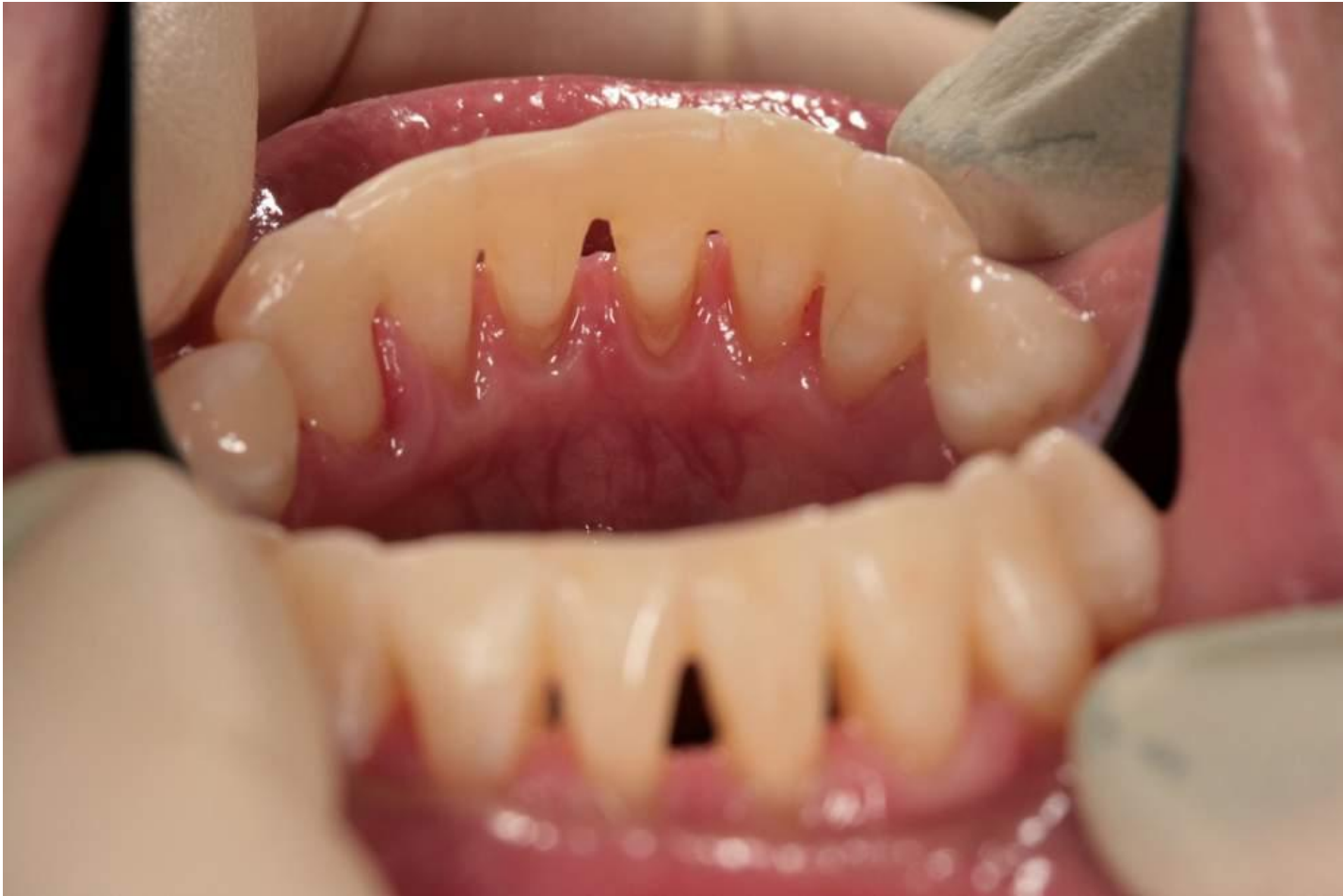Адгезивная шина из композиционного материала армированного синтетическими волокнами(экстракоронковая), изготовлена непрямым методом, применена при локализованном пародонтите, обеспечивает фронтальную стабилизацию.



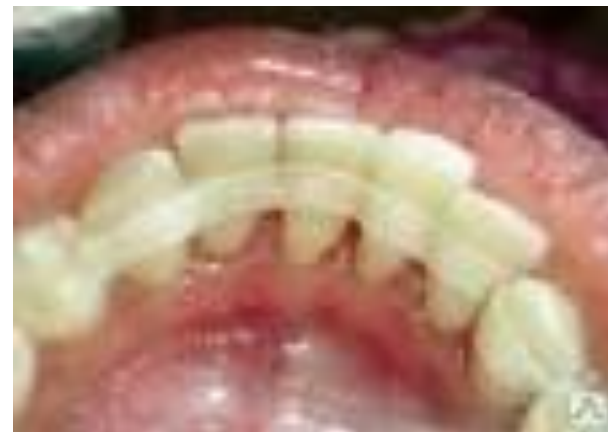Шинирование лентой из стекловолокна прямым методом (экстракоронковая) при локализованном пародонтите, обеспечивает фронтальную стабилизацию.



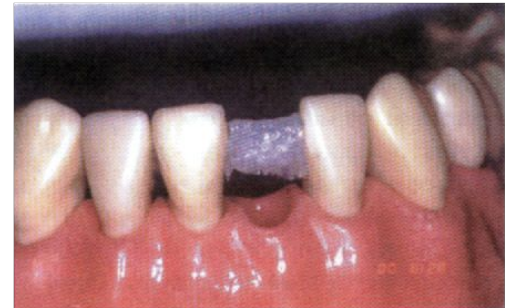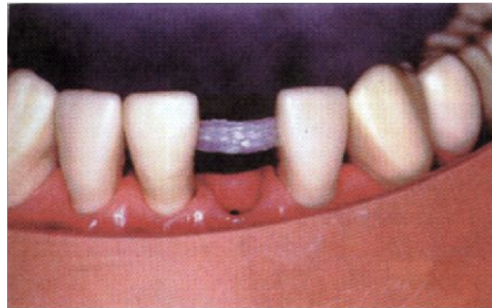
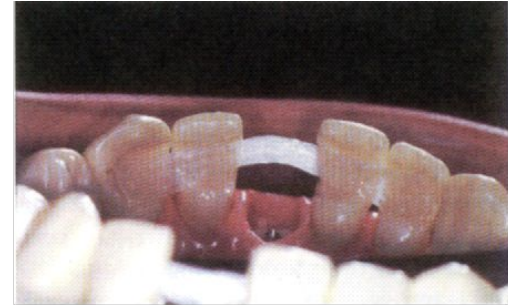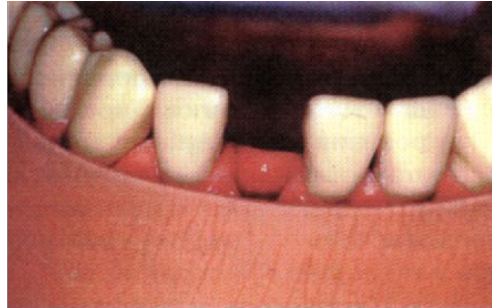
Шинирование лентой из стекловолокна и композита прямым методом (интракоронковая шина) при локализованном пародонтите, обеспечивает фронтальную стабилизацию.



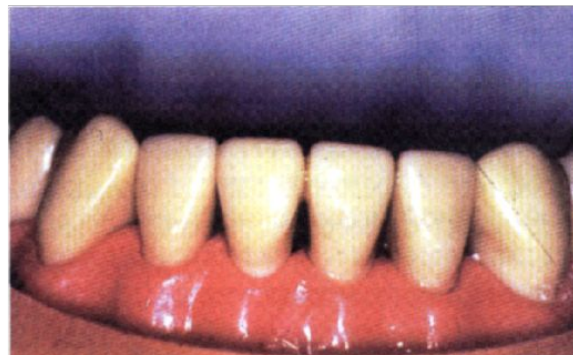
- **Современные арматуры для шинирования делятся:**
- **1). на основе неорганической матрицы** – стекловолокна – GlasSpan («GlasSpan», США), Fiber Splint ML («Polidentia», Швейцария), "Fiberkore" (Jeneric/Pentron);
- **2). на основе органической матрицы** – полиэтилена – Ribbond («Ribbond», США), Connect («Kerr», США), "DVA" (Dental Ventures of America).



ЭЛЕМЕНТАМИ МИКРОПРОТЕЗИРОВАНИЯ – АДГЕЗИВНЫЙ ШИНИРУЮЩИЙ МОСТОВИДНЫЙ ПРОТЕЗ ПРИ ЛОКАЛИЗОВАННОМ ПАРОДОНТИТЕ С ДЕФЕКТОМ ЗУБНОГО РЯДА

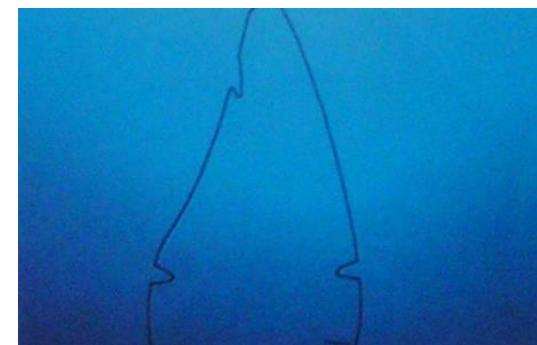


Методика проведения реставрации утраченного зуба путем моделирования его из композитного материала

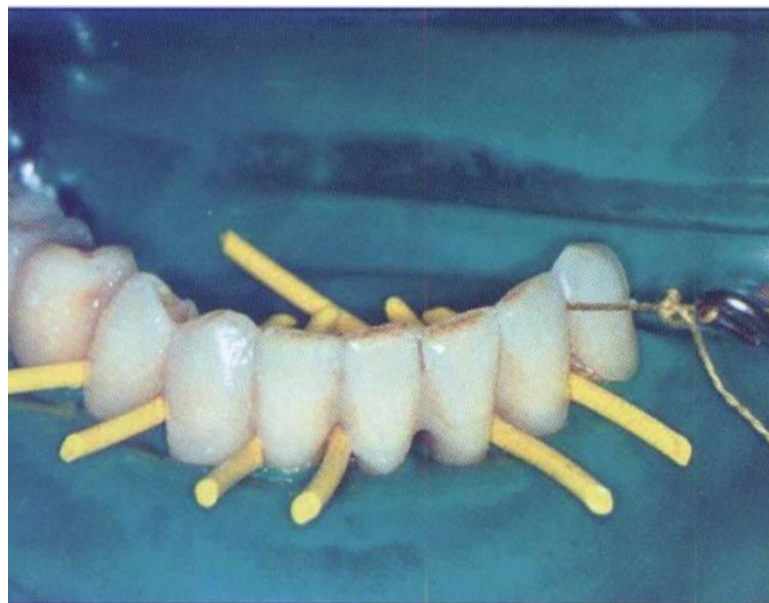
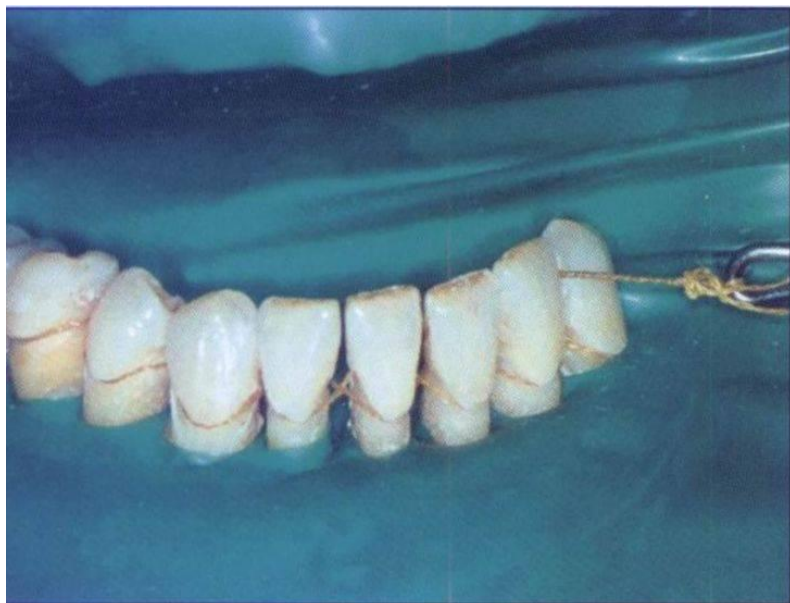
Вантовое шинирование с помощью арамидной НИТИ.

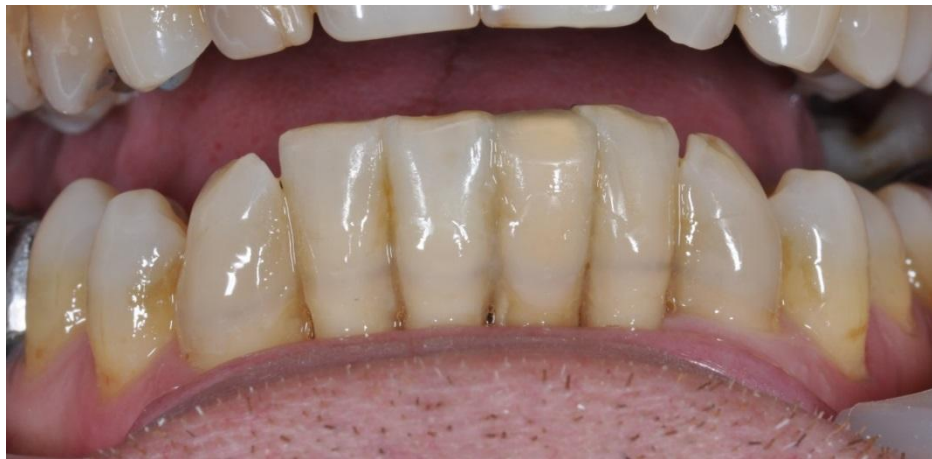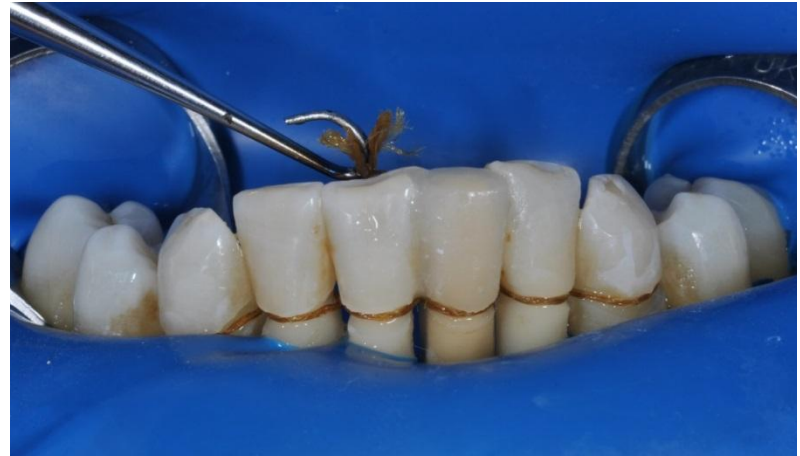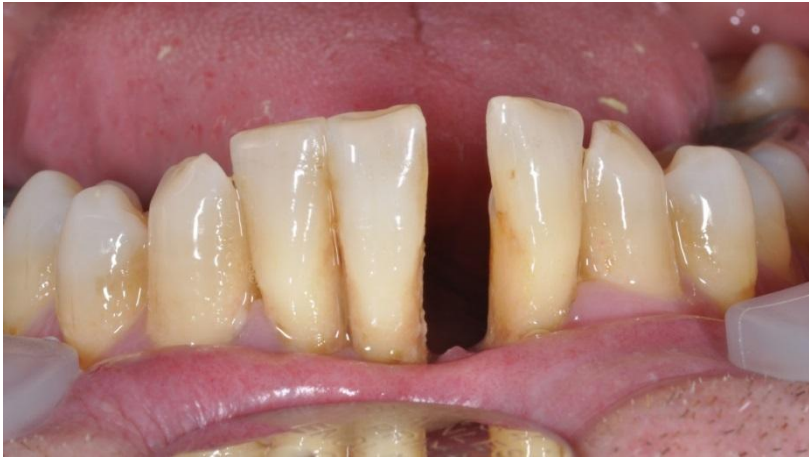- Вантовое шинирование зубов заключается в фиксации зубов с помощью арамидной нити, прочность которой выше в восемь раз рояльной стали.
- Волокна из арамидов характеризуются устойчивостью к действию повышенных температур, высокими механическими показателями, особенно в направлении оси волокон, и сохранением этих показателей при воздействии различных факторов (химических реагентов, тепла, радиации).
- Тонкая высокопрочная арамидная нить находится в напряженном состоянии за счет его натяжения.
- Выделяют однорядную и двухрядную методики шинирования арамидной нитью.
- Арамидные волокна устанавливаются горизонтально в отпрепарированные борозды относительно расшатанных зубов.
- При двухрядной методике - один из рядов расположен в пришеечной области, другой ближе к режущему краю. С точки зрения биомеханики чем больше расстояние между рядами, тем надежнее конструкция.



Вантовое шинирование зубов с применением арамидной нити при генерализованном пародонтите, однорядное шинирование



Вантовое шинирование зубов с применением арамидной нити и замещением включенного дефекта зубного ряда при локализованном пародонтите (прямым методом), однорядное шинирование.



ПОСТОЯННОЕ ШИНИРОВАНИЕ И ШИНЫ-ПРОТЕЗЫ.

Шина – ортопедическая конструкция, которая объединяет группы зубов в единый блок, тем самым уменьшая подвижность отдельных зубов и более равномерно распределяя жевательную нагрузку на все оставшиеся зубы.

Шины-протезы являются особой разновидностью шин. Они объединяют в себе решение двух задач: лечение заболеваний пародонта и замещение отсутствующих зубов.

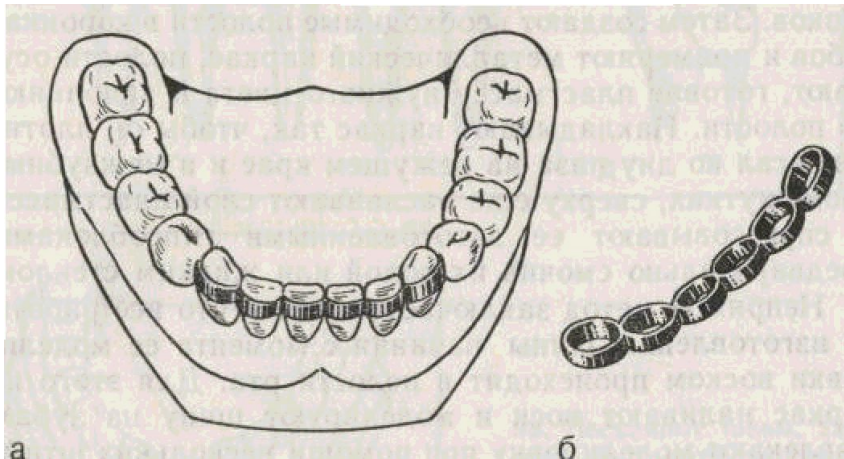
При **генерализованном пародонте** в шину включают все зубы, обеспечивая тем самым иммобилизацию по дуге.

При **очаговом пародонтите** протяженность шины обусловлена локализацией поражения и взаимоотношением его с зубами, у которых пародонт не поражен (по результатам анализа пародонтограммы), шина обязательно должна включать в блок зубы с непораженным пародонтом.

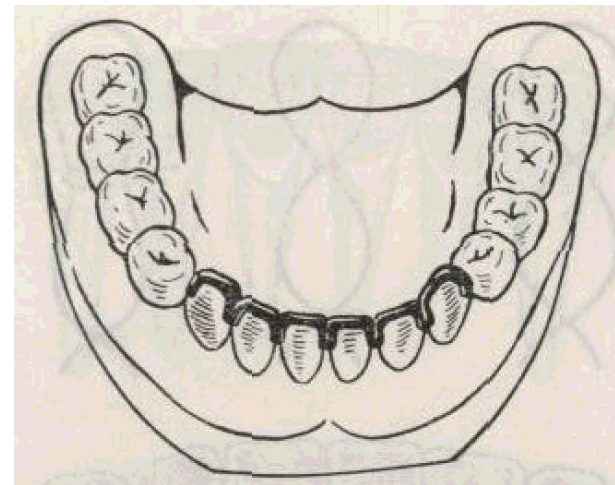
Протяженность шины определяется по анализу пародонтограммы : сумма коэффициентов зубов с неповрежденным пародонтом, включаемых в шину, должна в **1,5-2** раза быть больше суммы коэффициентов зубов с пораженным пародонтом и быть равной **1/2** суммы коэффициентов зубов-антагонистов.

- К показаниям к применению **несъемных шин и шин-протезов** относятся начальные стадии заболеваний пародонта при незначительной атрофии костной ткани и дефекты зубных рядов малой (1-3 зуба) протяженности, когда имеется возможность включения в шину достаточного числа зубов.
- При подвижности зубов 1-2 степени и атрофии альвеолярного отростка до $1/3$ длины корня, целесообразно применять несъемные шины, но с предварительным депульпированием зубов во избежание ретроградного пульпита и обострений периодонтита.

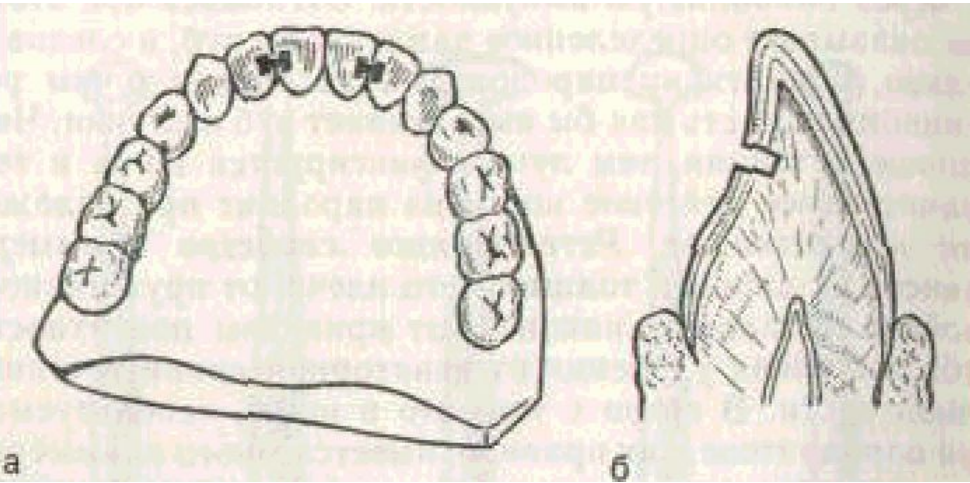
- Из **несъемных** шинирующих конструкций можно отметить кольцевые, полукольцевые, балочные, вкладочные, коронковые, колпачковые и полукоронковые шины, а также шины, укрепляемые на внутриканальных штифтах.



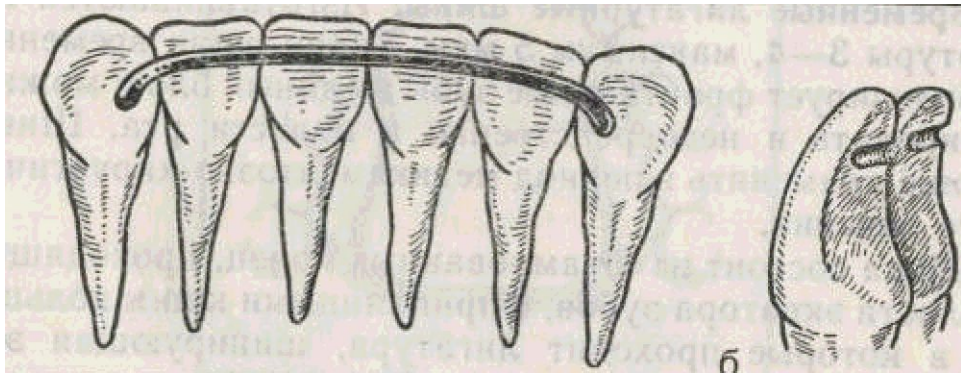
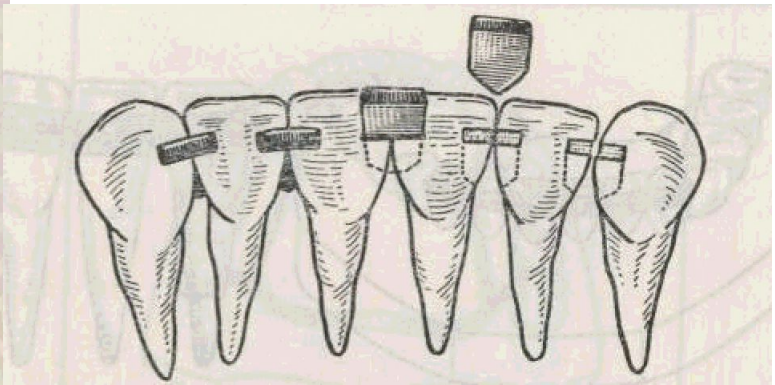
Кольцевая штампованная шина



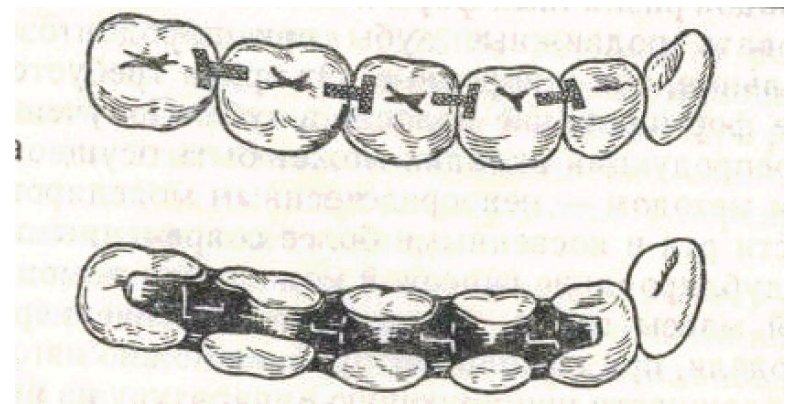
Шинирование литыми полукоронками



Интердентальная шина В.Н. Копейкина

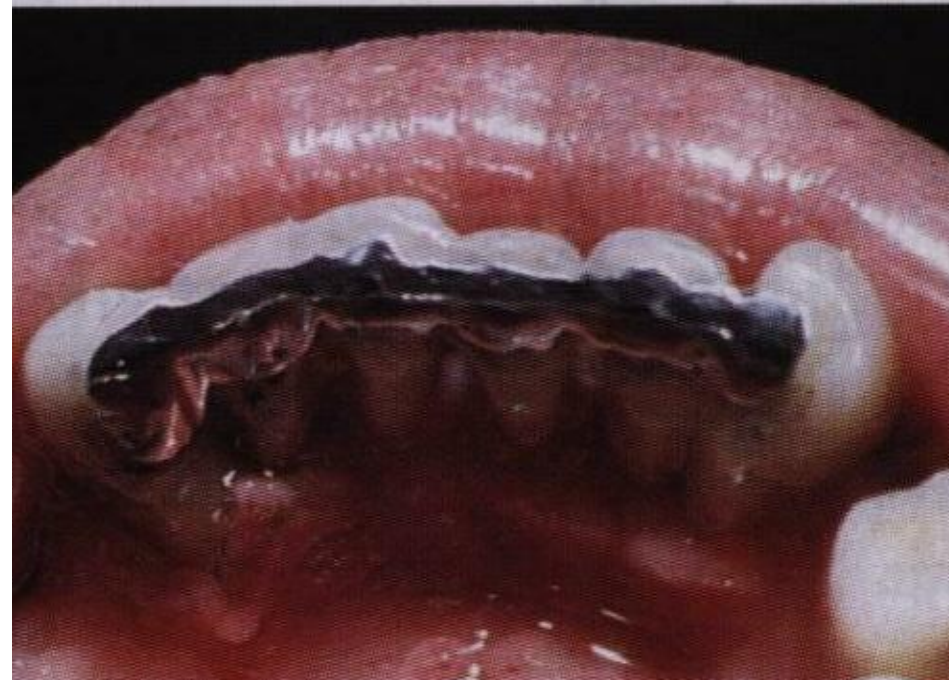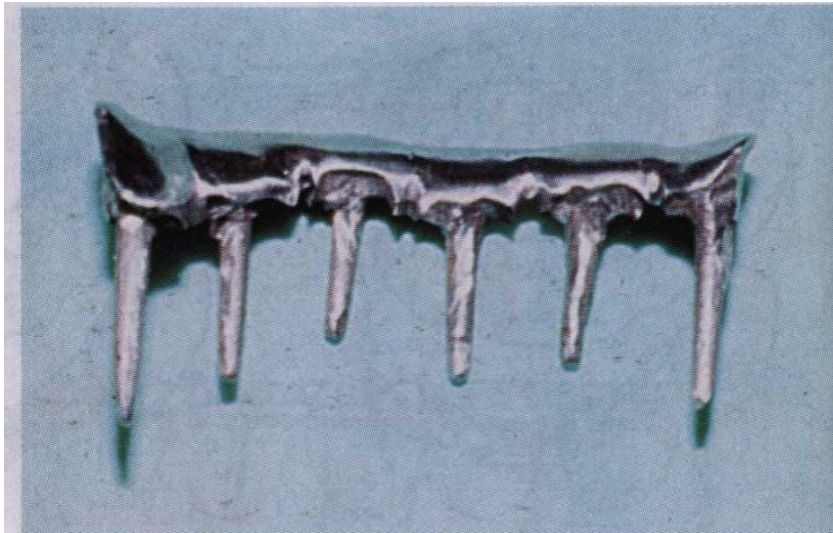


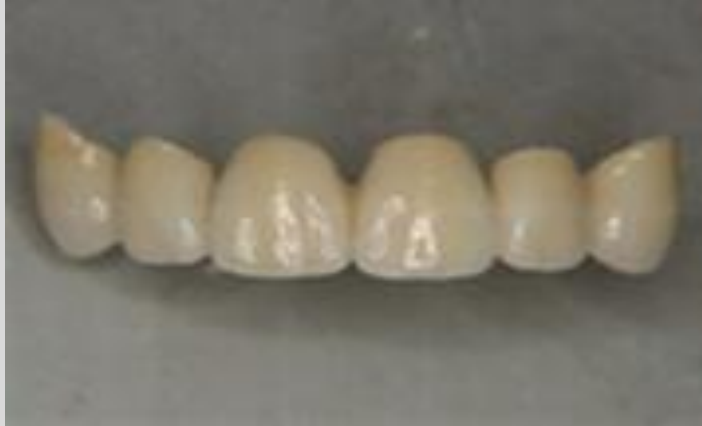Балочная шина на фронтальные зубы



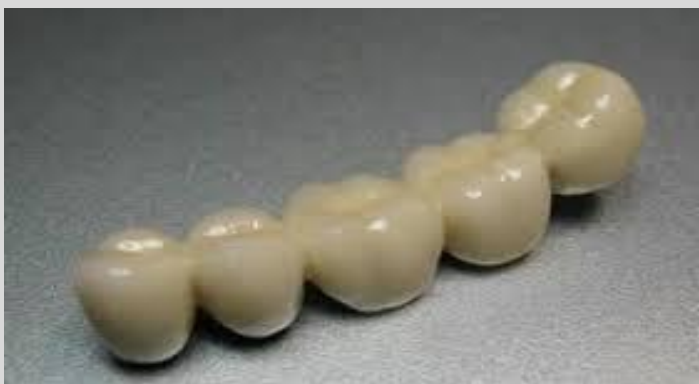Шинирование на вкладках

**Интрадентальная шина (на
внутриканальных штифтах) на
депульпированные зубы нижней челюсти**

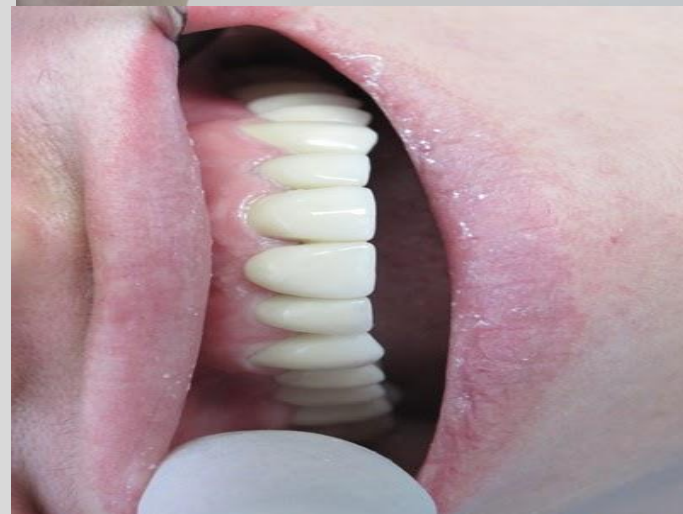
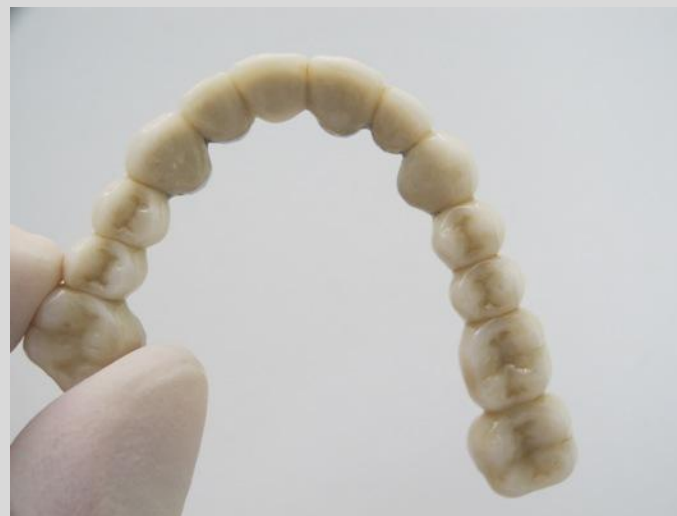


Коронковая металлокерамическая шина для фронтальной стабилизации при локализованном пародонтите при сохраненном зубном ряду



Коронковая металлокерамическая шина для сагиттальной стабилизации при локализованном пародонтите и сохраненном зубном ряду



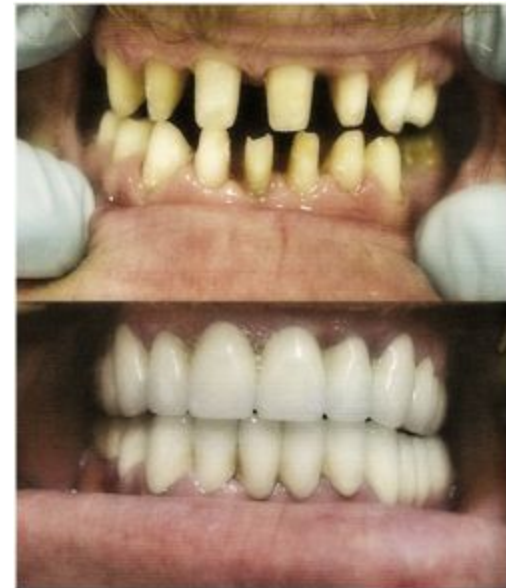Металлокерамическая шина-протез (шинирующий мостовидный протез) - обеспечивает стабилизацию по дуге, применяется при генерализованном пародонтите с дефектом зубного ряда

Особенности конструирования металлокерамических шин при заболеваниях пародонта

- **1.** Необходимо предусмотреть большее количество опор в мостовидном протезе, чем при протезировании лиц с интактным пародонтом;
- **2.** Металлокерамические протезы применять при включенных дефектах не более 2 зубов;
- **3.** Противопоказано применение консольных протезов не только в боковых, но и в переднем отделах полости рта;
- **4.** Край коронки должен доходить до десны, поддесневое расположение коронки не рекомендуется;
- **5.** Препарирование тканей зубов должно осуществляться только путем формирования уступа;

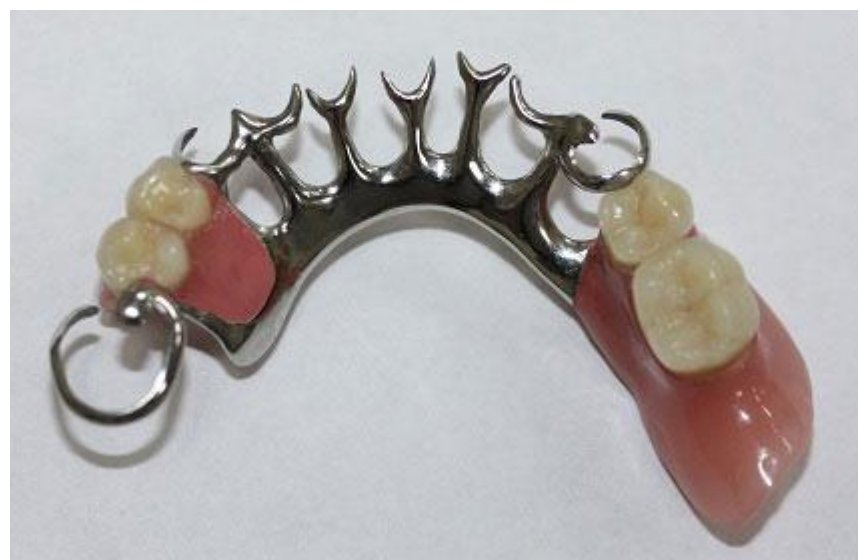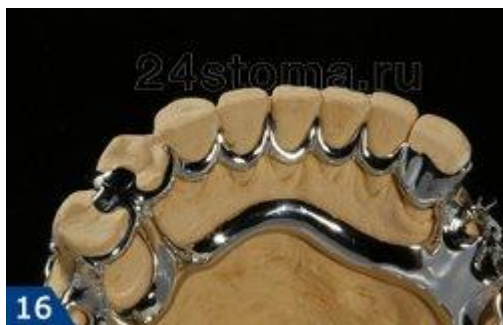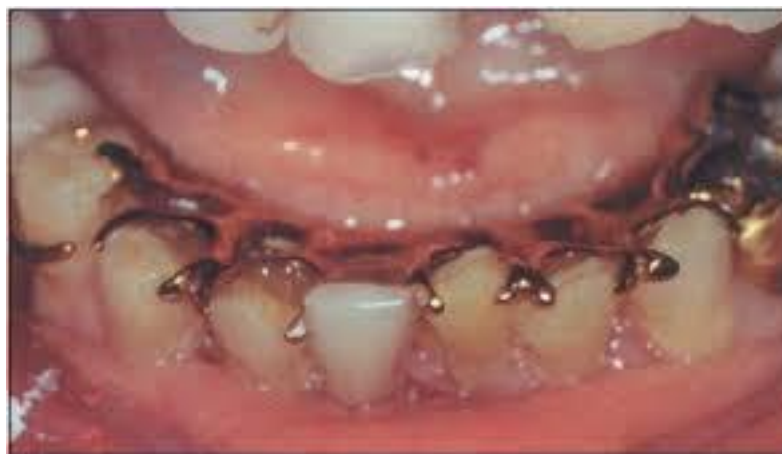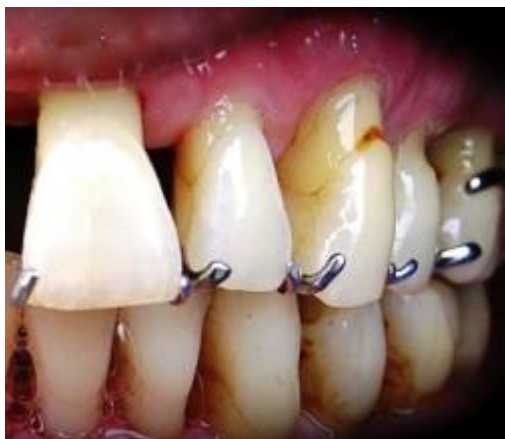- **6.** Не создавать гирлянду с небной стороны, во избежание повышенного образования зубных отложений;
- **7.** Протяженность цельнолитой коронковой несъемной шины не должна превышать 8 единиц, так как невозможно отлить каркас протяженностью более 8 единиц из сплавов неблагородных металлов с требуемой точностью;
- **8.** Временные коронки не должны доходить до десны 0,2–0,3 мм для предупреждения ее травмирования краем коронки;
- **9.** В процессе моделирования промежуточной части (тела) мостовидных протезов из металлокерамики их жевательную поверхность следует не расширять, а предпочтительней сузить по сравнению с нормой;
- **10.** Не рекомендуется проводить моделирование высоких и рельефных бугров жевательной поверхности во избежание блокирования сагиттальных и трансверзальных движений нижней челюсти, приводящих к перегрузке опорных зубов;

- **11.** Для предупреждения функциональной травматической перегрузки пародонта не следует создавать глубокого резцового перекрытия. Глубокое резцовое перекрытие, также может привести к отколу керамической облицовки;
- **12.** У пациентов с пародонтитом готовые металлокерамические протезы следует укреплять на опорных зубах, используя временный цемент сроком до 3 мес;
- **13.** При снятии слепков не следует проводить ретракцию десны, так как формируется над – или придесневой уступ.



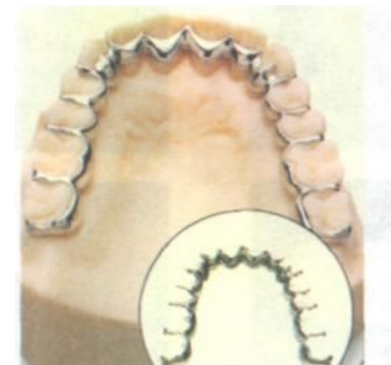- **Съемные шины** могут применяться как для шинирования какой-либо одной группы зубов, так и для всего зубного ряда, при чем, как у больных с целостными зубными рядами, так и с частичной потерей зубов (съемные шины-протезы).
- Шинирующее действие съемных шин обеспечивается **системой многозвеньевых опорно-удерживающих кламмеров и окклюзионных накладок, соединенных в единую конструкцию.**

Шинирование обеспечивается системой многозвеньевых опорно-удерживающих кламмеров и окклюзионных накладок, соединенных в единую конструкцию.



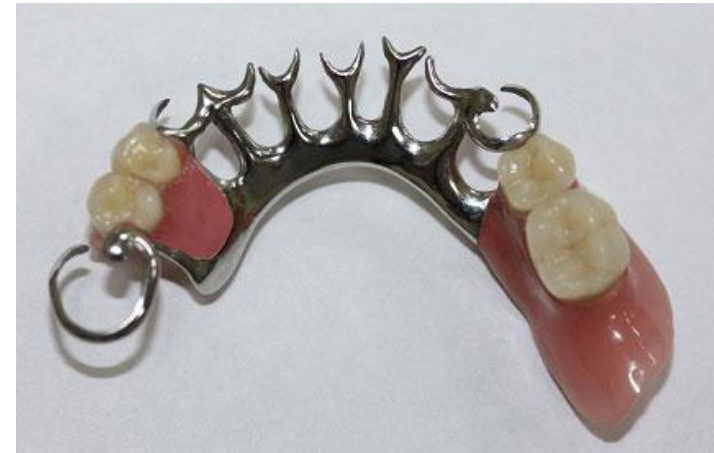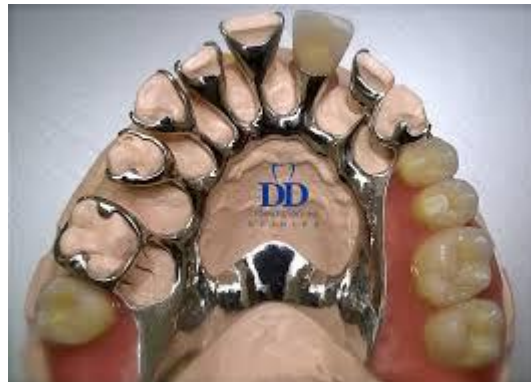Этапы изготовления съемных цельнолитых шин

1. Получение диагностических оттисков, изготовление диагностических моделей и изучение их в параллелометре.
2. Сошлифовывание участков окклюзионных поверхностей зубов для расположения опорных частей шин и опорно-удерживающих кламмеров.
3. Получение оттисков (рабочего и вспомогательного), определение центральной окклюзии.
4. Отливка рабочей и вспомогательной моделей, загипсовка моделей в артикулятор (окклюдатор).
4. Изучение рабочей модели в параллелометре.
5. Планирование конструкции шины и нанесение рисунка каркаса на гипсовую модель.
6. Подготовка модели к дублированию и отливка огнеупорной модели.
7. Воспроизведение рисунка каркаса шины на огнеупорной модели.
8. Моделирование каркаса шины на огнеупорной модели.
9. Создание литниковой системы.
10. Формовка огнеупорной массой, получение литейной формы, литье.
11. Обработка каркаса и припасовка на модели из супергипса.
12. Проверка каркаса шины в полости рта.
13. Окончательная шлифовка и полировка шины.
14. Наложение шины на зубной ряд.



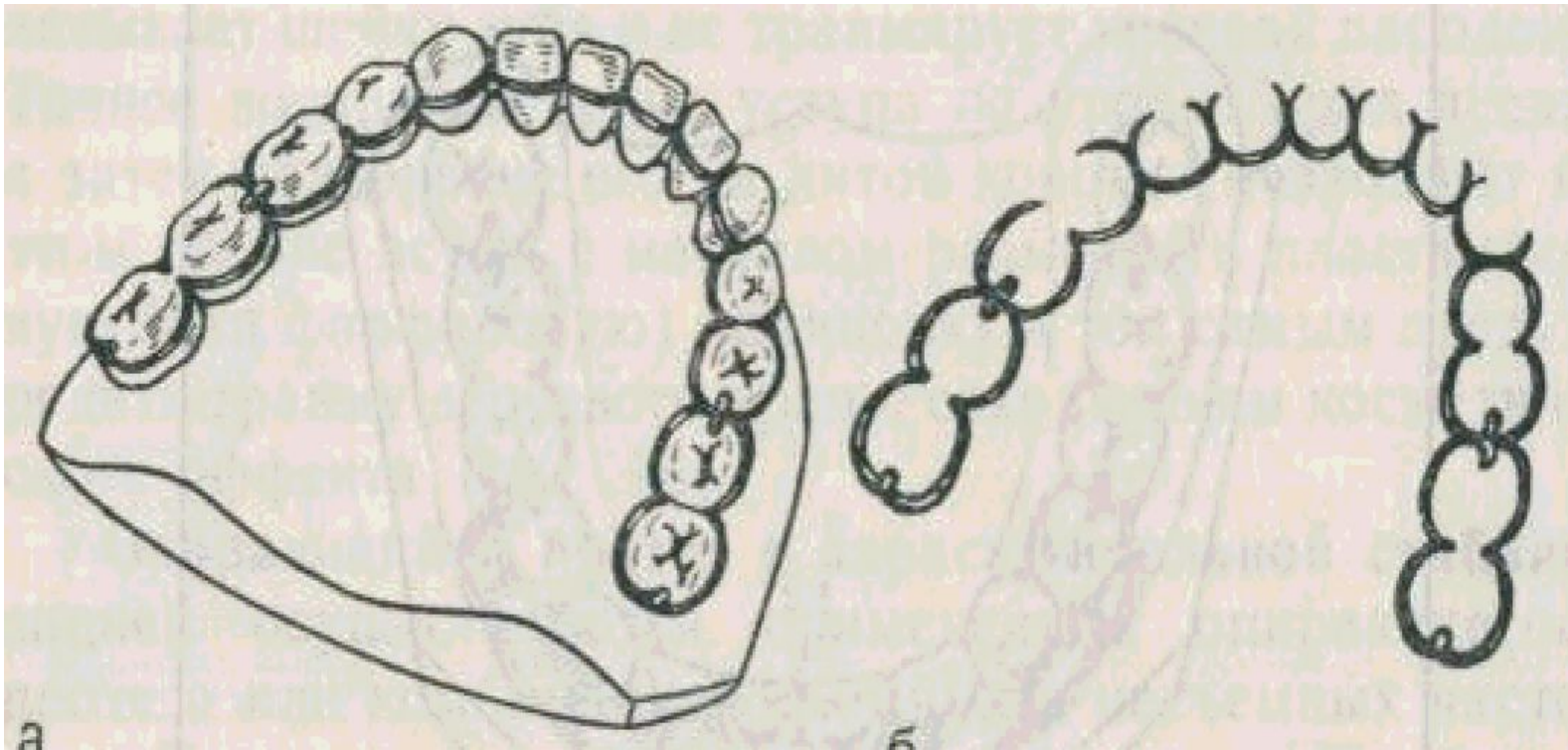
Этапы изготовления съемных цельнолитых шин-протезов (шинирующих бюгельных протезов)

- 1-11 – то же
- 12. Припасовка металлического каркаса в полости рта, определение цвета искусственных зубов, контроль ц.о.
- 13. Постановка искусственных зубов в артикуляторе (в области седловидных частей).
- 14. Проверка конструкции бюгельного протеза с искусственными зубами в полости рта.
- 15. Замена воска на пластмассу.
- 16.Обработка, шлифовка , полировка бюгельного протеза.
- 17. Припасовка бюгельного протеза в полости рта, коррекция.

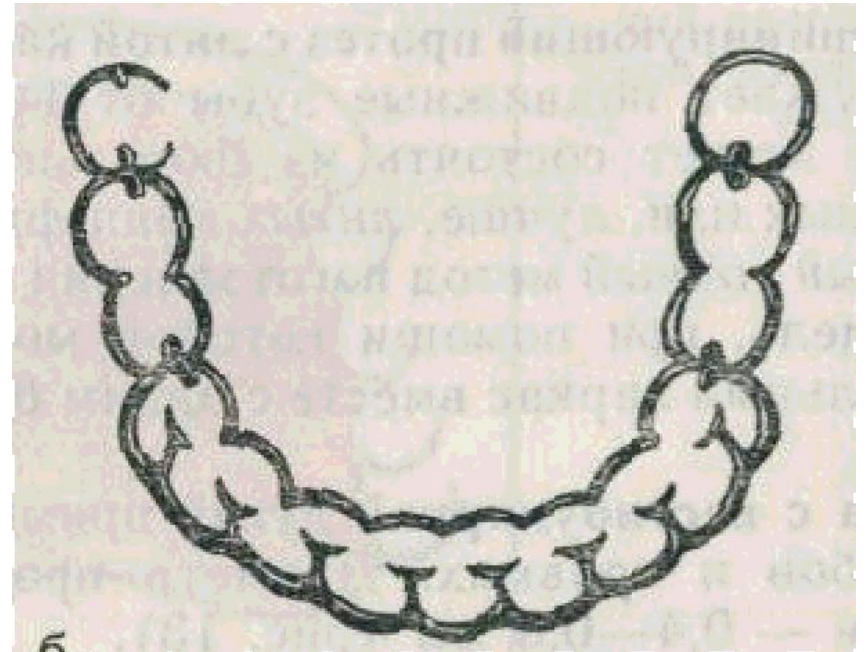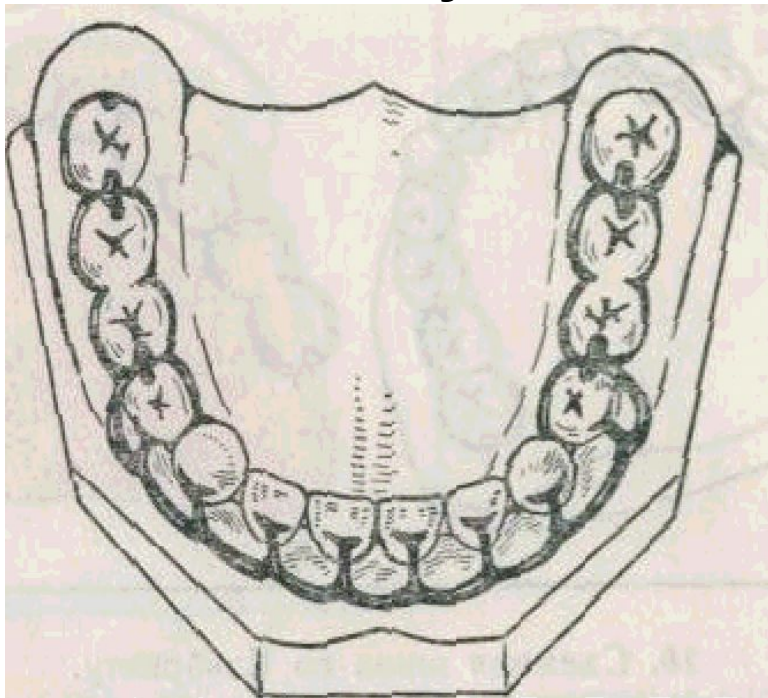


Съемная цельнолитая **шина по Ельбрихту** – шина состоит из вестибулярного и орального многозвеньевых кламмеров в сочетании с элементами перекидного кламмера, окклюзионных накладок и вестибулярных отростков. Применяется при лечении генерализованного пародонтита при сохраненном зубном ряде, обеспечивает стабилизацию по дуге.

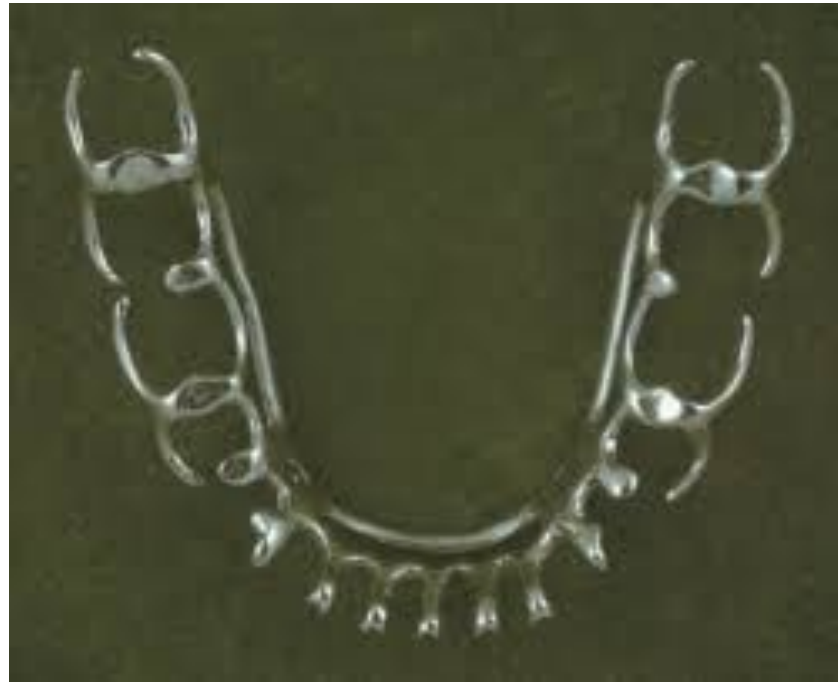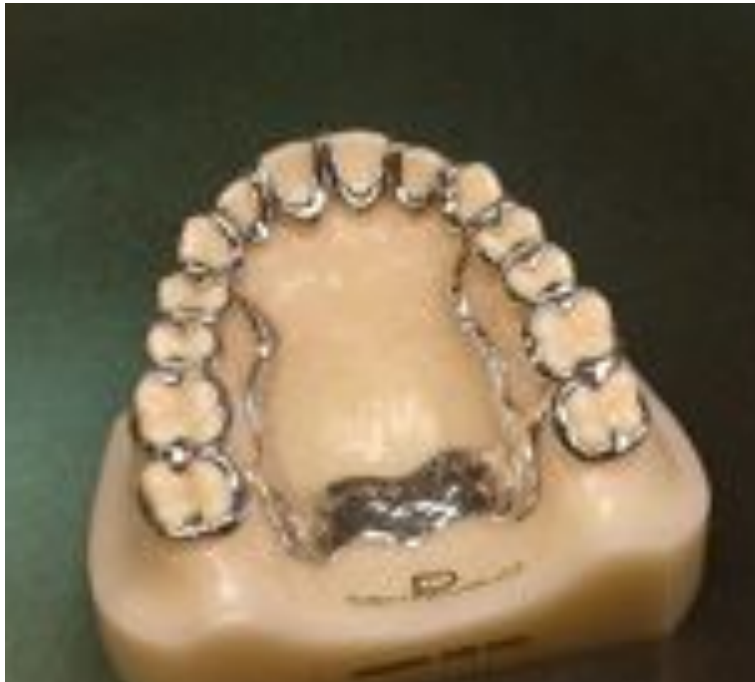Модифицированная шина Эльбрехта – для соблюдения эстетических требований вестибулярные части кламмеров заменены когтевидными отростками, а в боковых отделах непрерывный кламмер изготовлен с окклюзионными накладками.



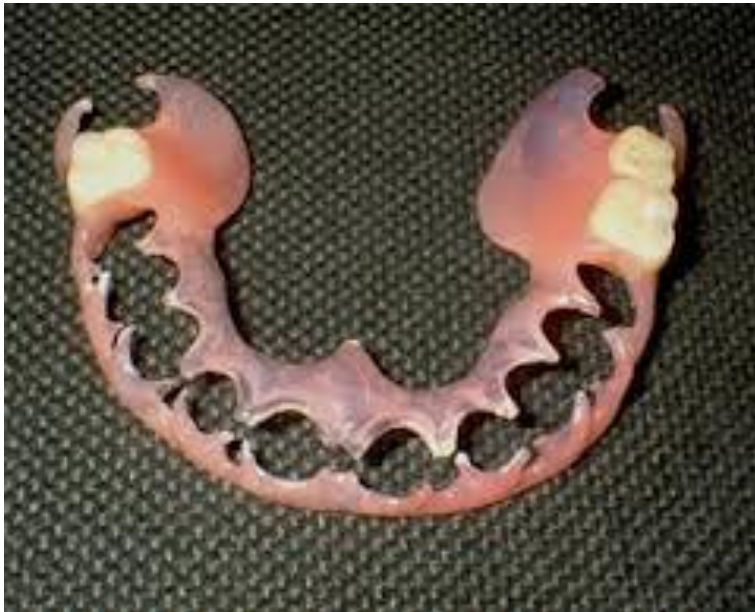Съемная цельнолитая шина с T-образными дентальвеолярными кламмерами по В.Н.Копейкину - у которой ретенционная часть кламмера расположена со стороны гингивальной поверхности. T-образный кламмер, идущий от оральной дуги, располагаясь под экватором, удерживает зуб от смещения в вертикальном и вестибулярном направлении. Применяется при лечении генерализованного пародонтита при сохраненном зубном ряде, обеспечивает стабилизацию по дуге.



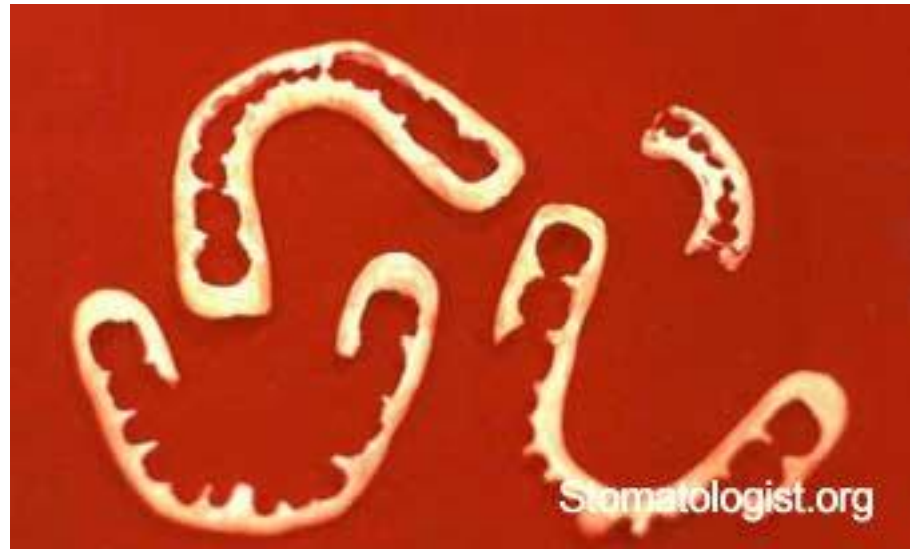Съемные цельнолитые шины – применяются при лечении генерализованного пародонтита при сохраненном зубном ряде, обеспечивают стабилизацию по дуге.



Съемные шины и шины – протезы, применяемые при лечении генерализованного пародонтита

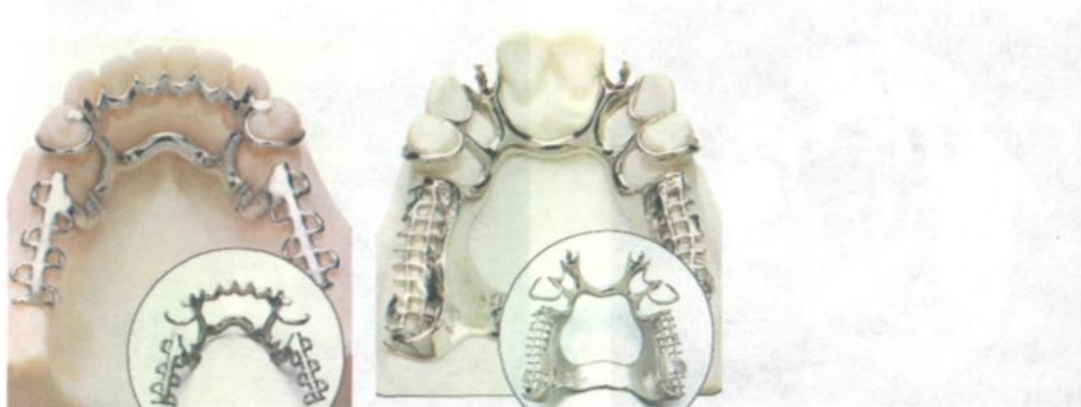
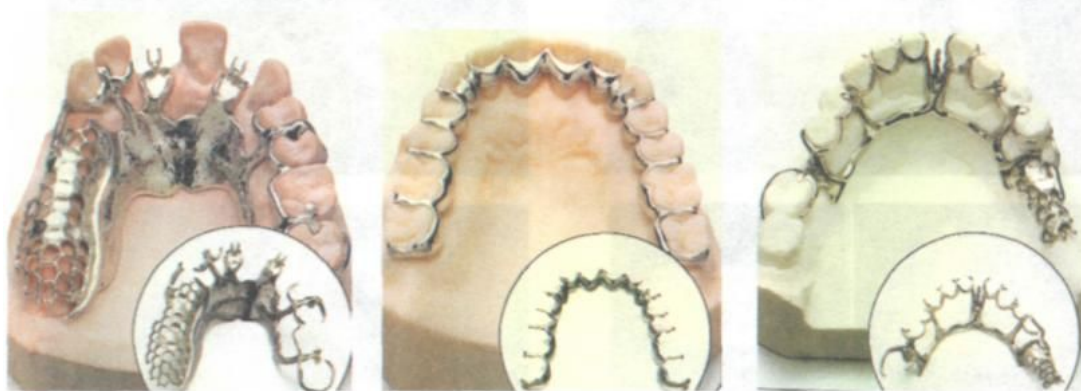
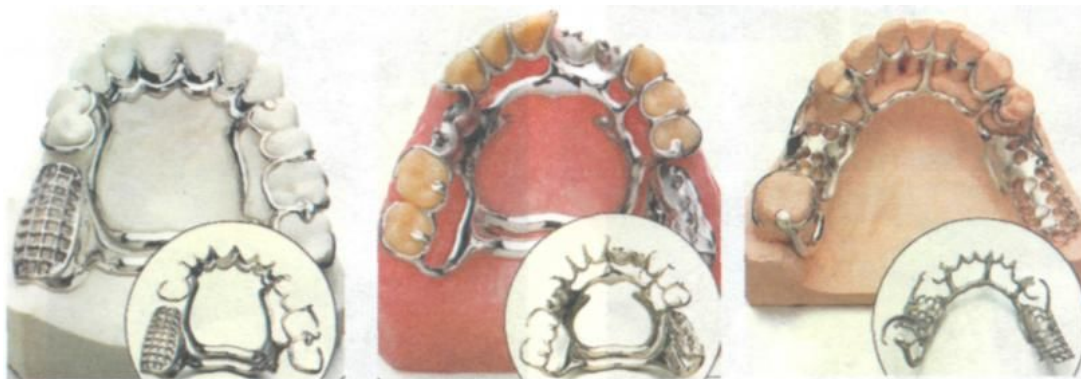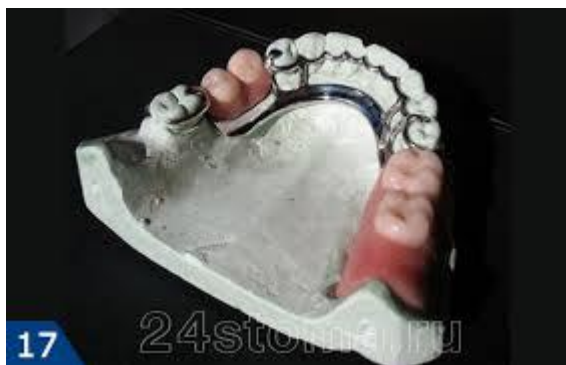Съемная шина-протез из нейлона – при генерализованном пародонтите с дефектом зубного ряда

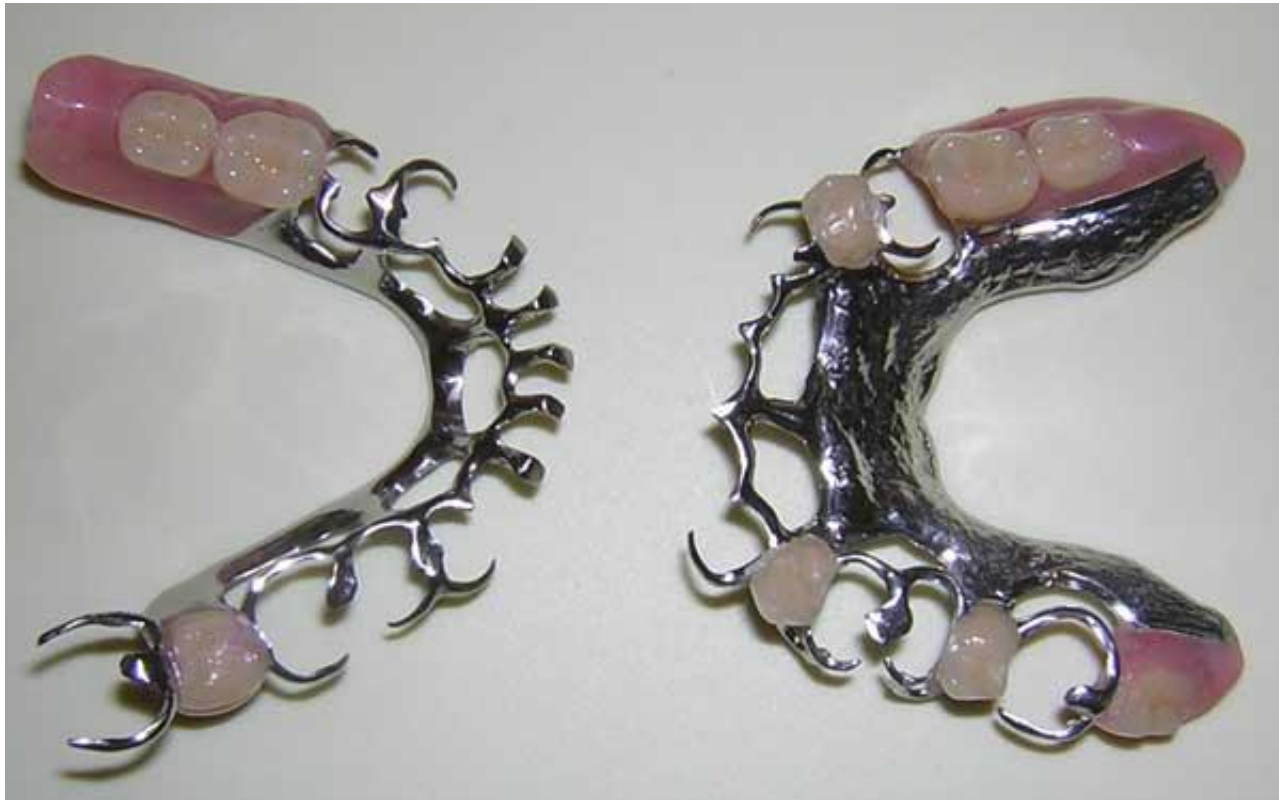

Съемные шины из полиуретана - при генерализованном пародонтите с сохраненным зубным рядом, справа - шины при локализованном пародонтите

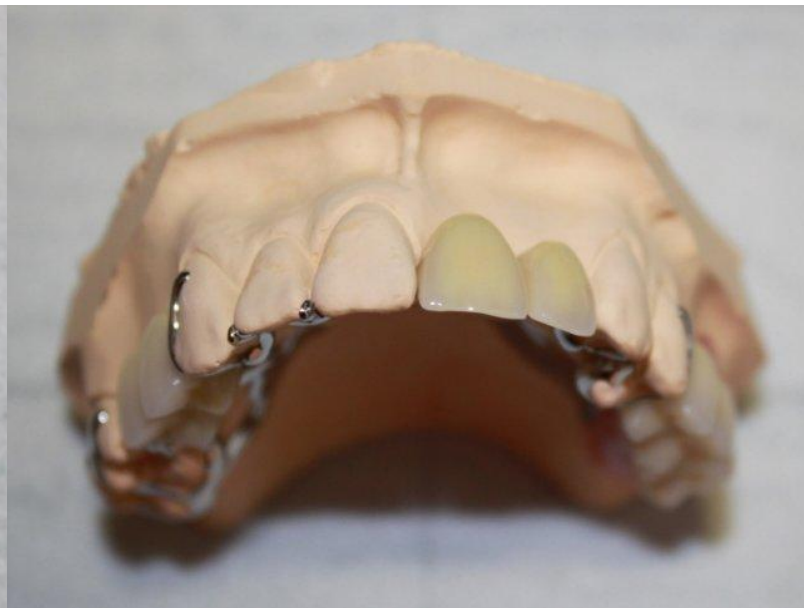
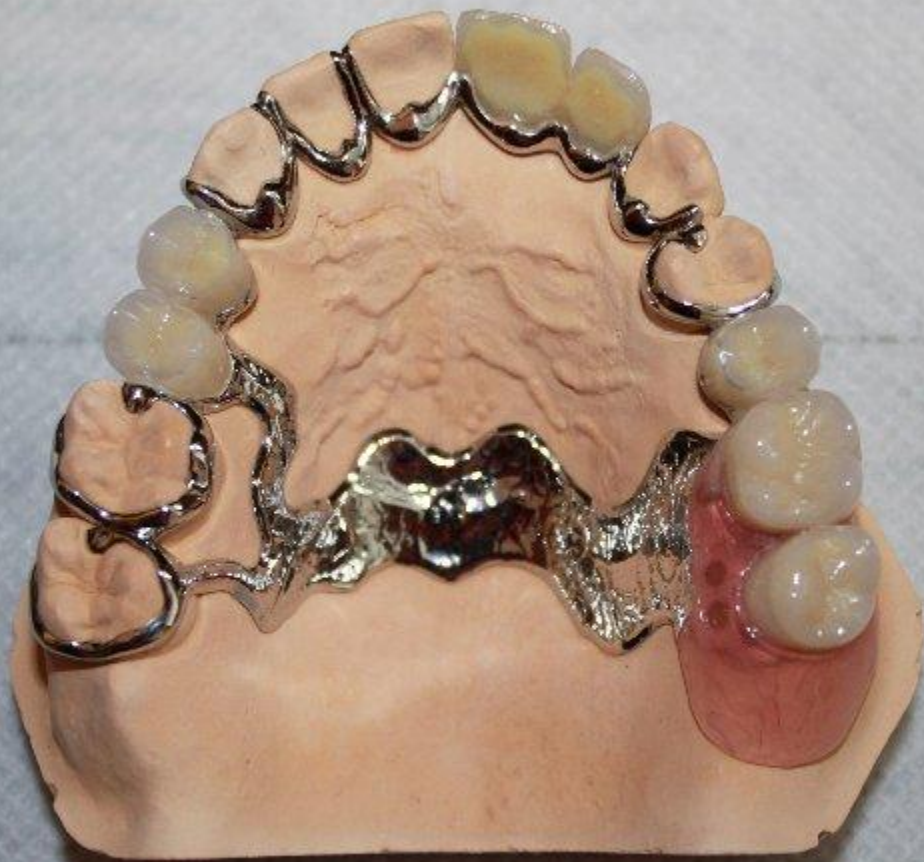Съемные цельнолитые шины-протезы (бюгельные шинирующие протезы) – применяются при лечении генерализованного пародонтита при дефекте зубного ряда, обеспечивают стабилизацию оставшихся зубов по дуге.



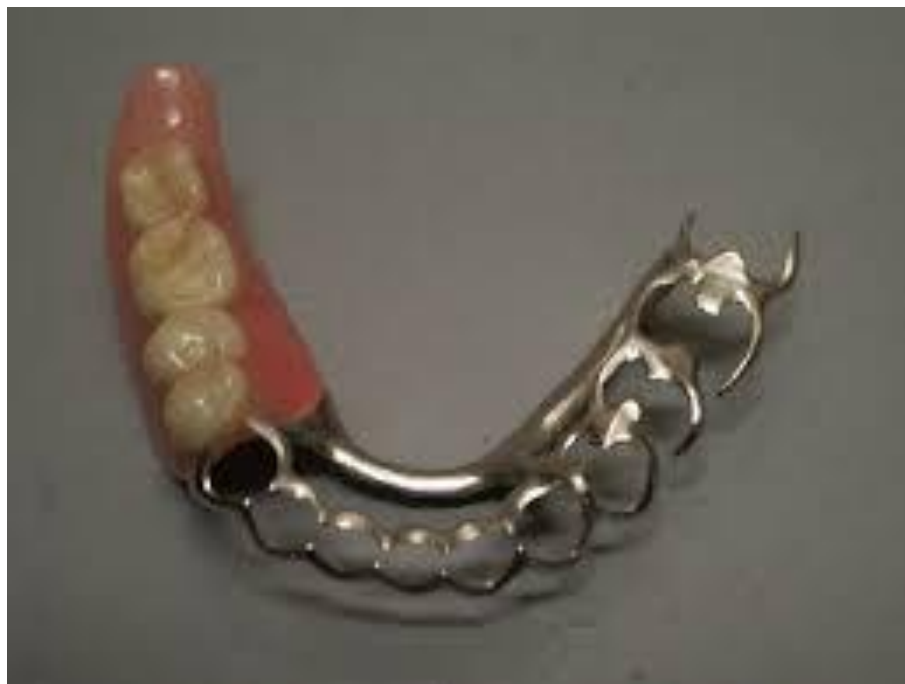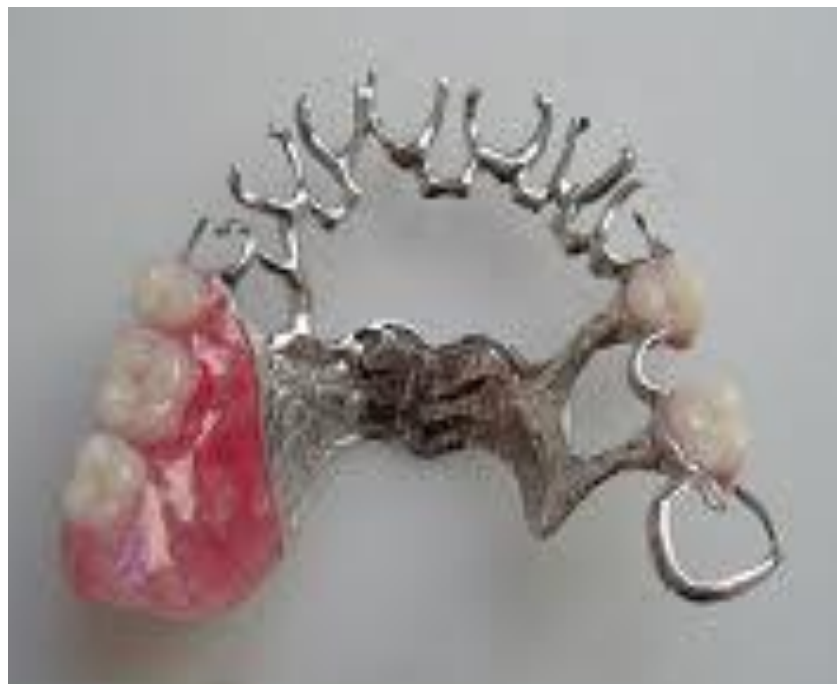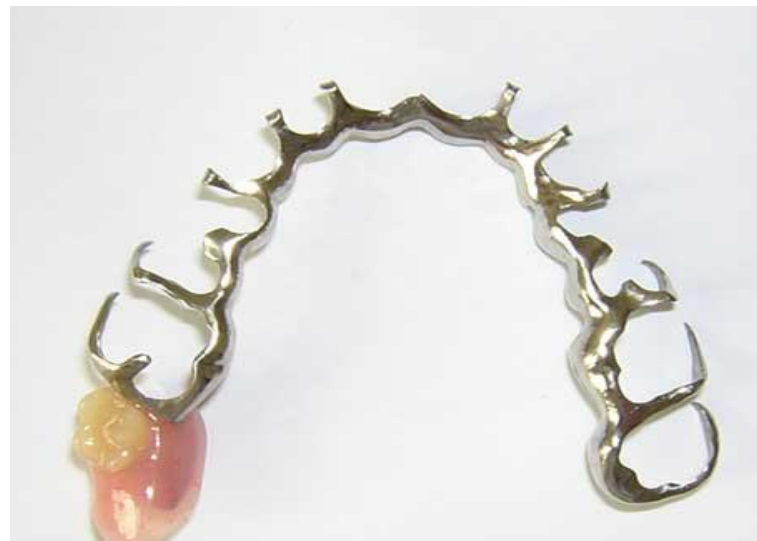Шинирующие бюгельные протезы
(съемная шина-протез) – при лечении
генерализованного пародонтита с дефектом зубного
ряда



Шинирующие бюгельные протезы
(съемная шина-протез) – при лечении
генерализованного пародонтита с дефектом зубного
ряда

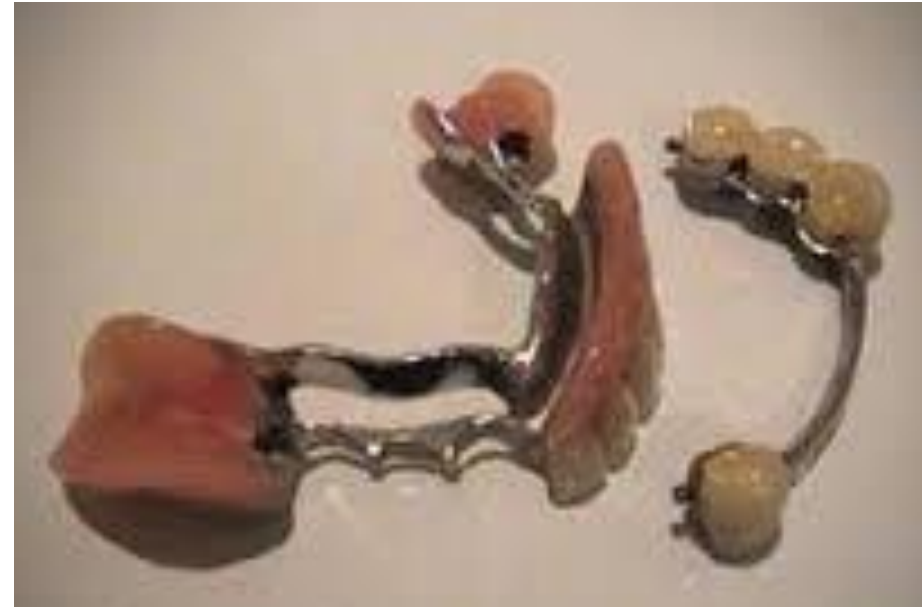

Шинирующие бюгельные протезы (съемная шина-протез) – при лечении генерализованного пародонтита с дефектом зубного ряда.



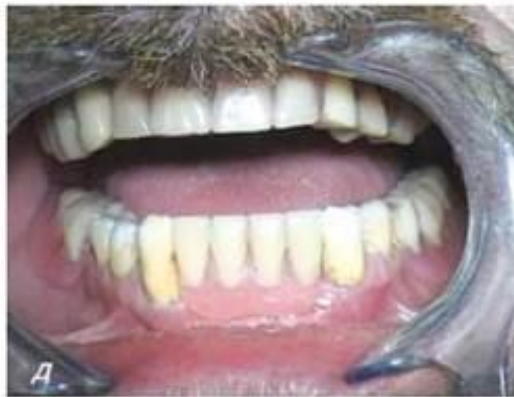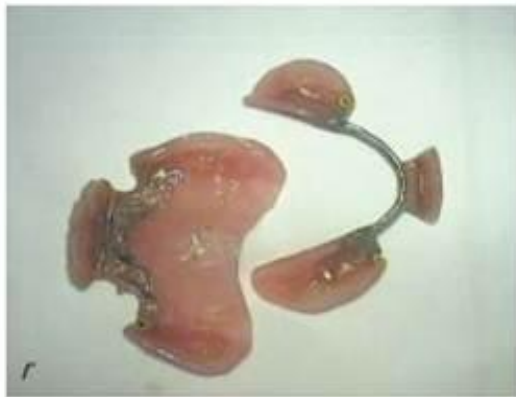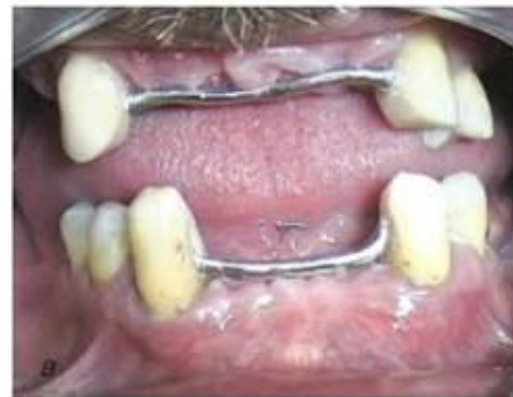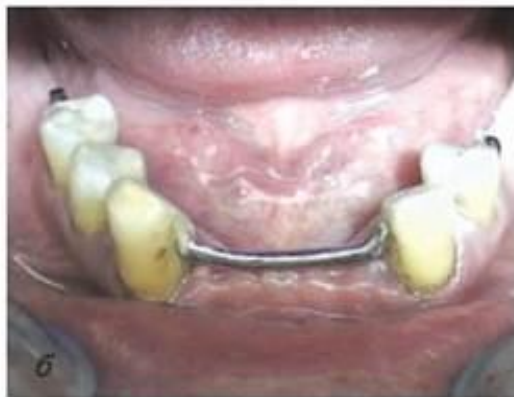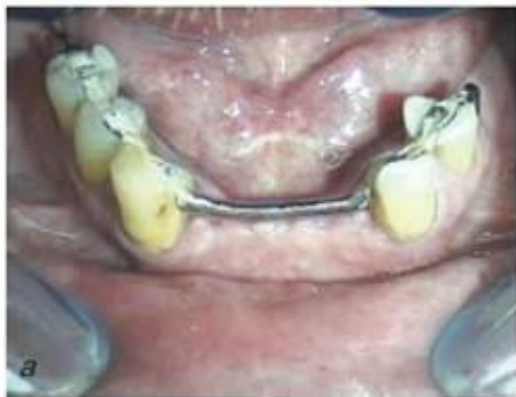Сочетание съемных и несъемных шин – при лечении генерализованного пародонтита с дефектом зубного ряда

Бюгельный шинирующий протез с балочной системой фиксации (по Румпелю) - позволяет шинировать опорные зубы за счет объединения их в единый блок искусственными коронками и расположенной между ними балкой, а также за счет равномерного распределения жевательной нагрузки через протез на опорные зубы и слизистую оболочку протезного ложа.

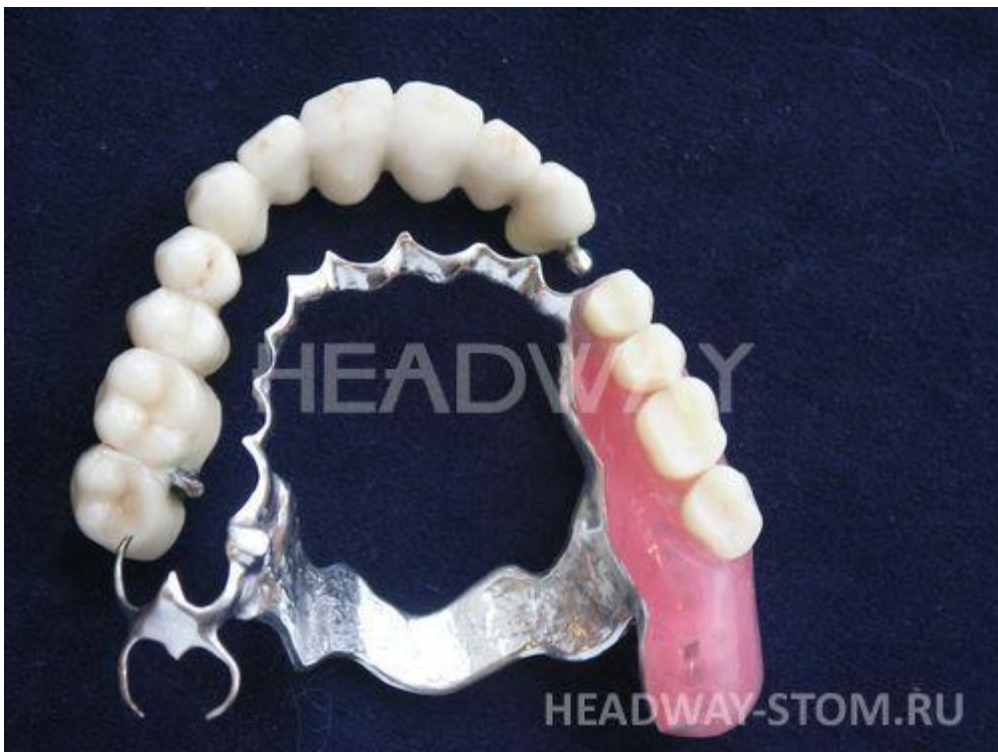

Шинирование сохранившихся зубов путем изготовления во фронтальном участке балочной конструкции с каркасно-штифтовыми элементами крепления и протезированием съемными протезами на аттачменах:

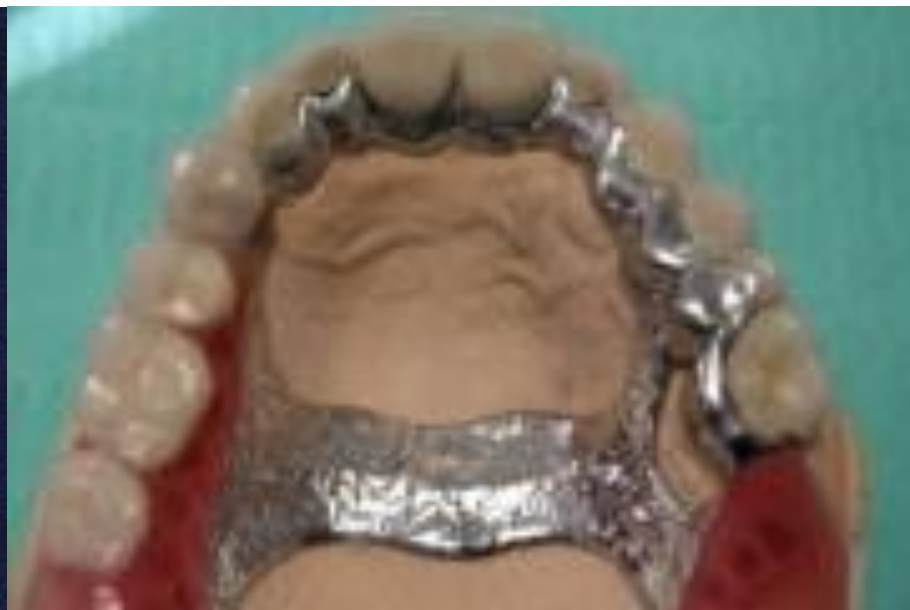а — шинирующая балочная конструкция с каркасно-штифтовыми элементами крепления, зафиксированная на опорных зубах; б, в — опорные зубы после эстетической прямой реставрации композиционным материалом; г — изготовленные армированный частичный съемный пластиночный протез и бюгельный протез для замещения дефектов зубных рядов; д — конечный результат протезирования



Сочетание съемных и несъемных шин – при лечении генерализованного пародонтита с дефектом зубного ряда

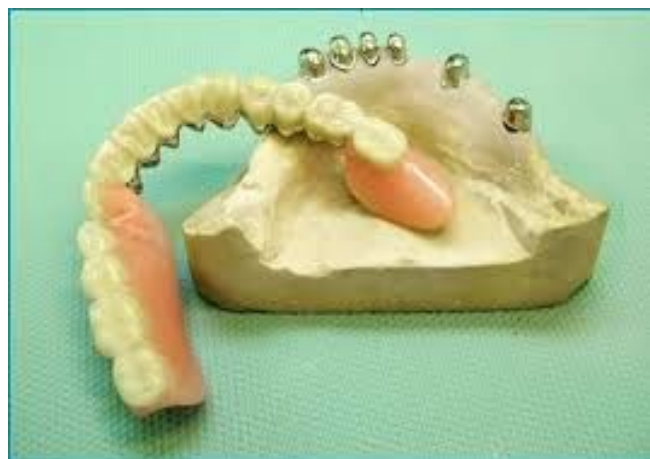
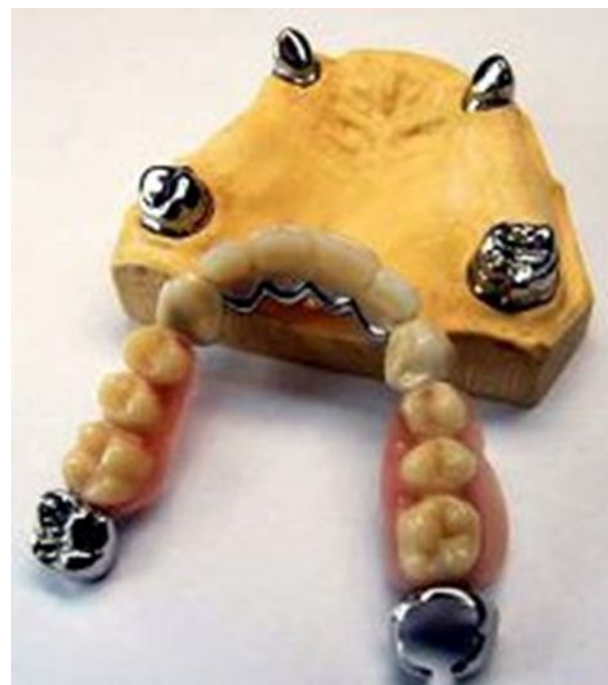
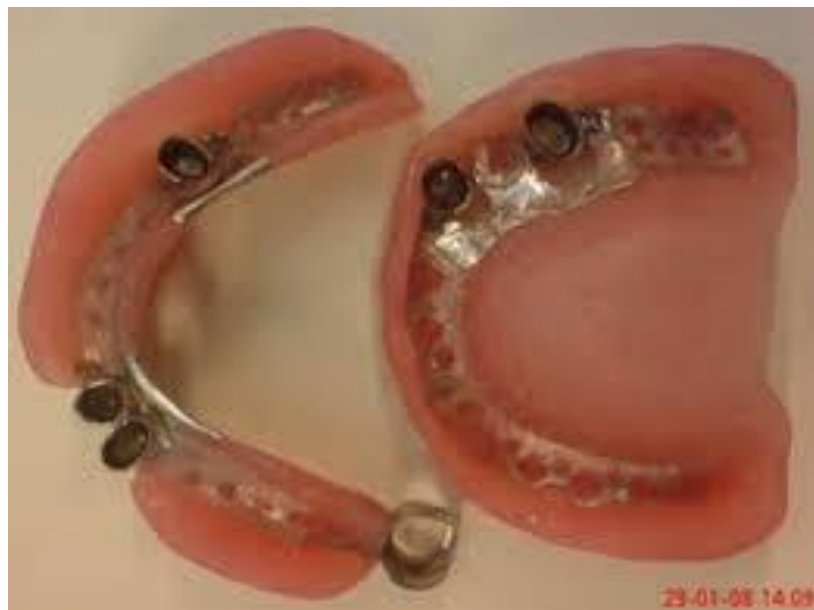Металлокерамическая коронковая шина и бюгельный шинирующий протез с замковой фиксацией

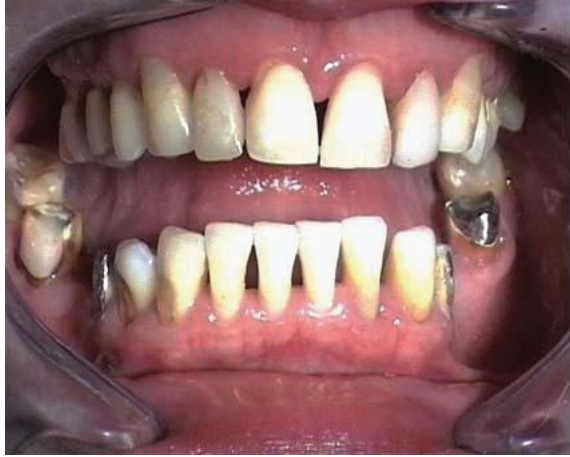

Металлокерамическая коронковая шина и бюгельный шинирующий протез

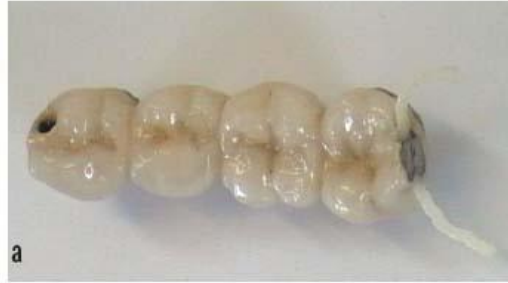При генерализованном пародонтите и малом количестве оставшихся зубов целесообразна телескопическая система фиксации. Перекрывающий протез, выполняет роль шины для оставшихся зубов.



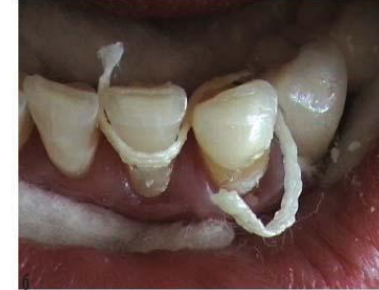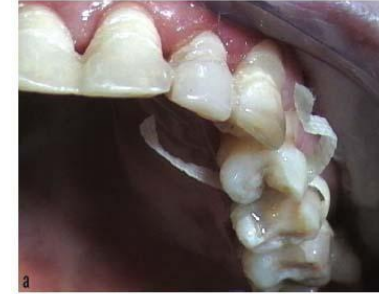Объёмные адгезивных шин и металлокерамических мостовидных протезов для стабилизации подвижных зубов при комплексном лечении генерализованного пародонтита



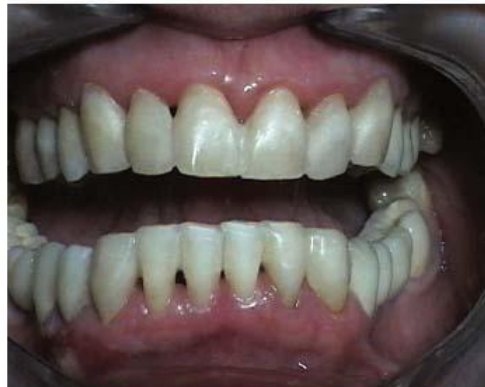Клиническая картина до протезирования



Металлокерамический мостовидный протез, опорные коронки которого имеют апроксимальные петли для заведения эластичной шинирующей ленты

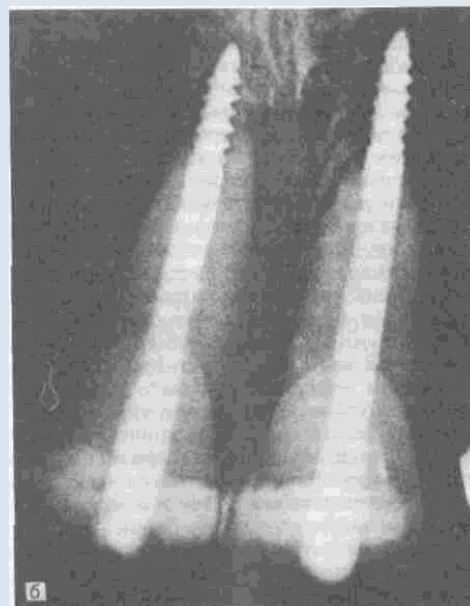
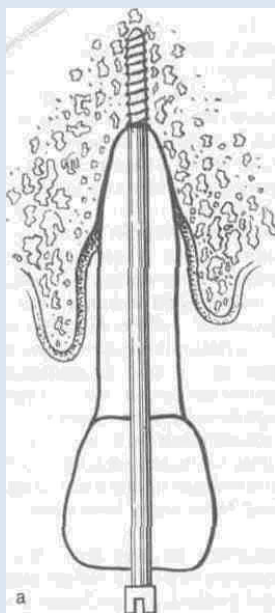


Этапы формирования ретенционного паза и укладки шинирующей ленты, далее сверху покрытие композитом.



Клиническая картина после шинирования зубных рядов по дуге

- При значительной резорбции альвеолярного отростка можно применить **эндоодонто-эндооссальную имплантацию** - штифты из сплава титана, которые, проходя через корневой канал, выводятся в костную ткань, тем самым улучшая биомеханические параметры подвижного зуба.





Благодарю за внимание !