

ОСТРЫЕ ВЕНОЗНЫЕ ТРОМБОЗЫ

КЛАССИФИКАЦИЯ ЗАБОЛЕВАНИЙ ВЕНОЗНОЙ СИСТЕМЫ (А.А. СПИРИДОНОВ, Л.И. КЛИОНЕР, 1989 Г.)

- Верхняя полая вена и ее магистральные притоки
 - Травматические повреждения
 - Оклюзия
 - Синдром Педжета-Шретера
 - Синдром верхней полой вены
 - Врожденные заболевания (ангиодисплазии)
- Нижняя полая вена
 - Острый тромбофлебит
 - Поверхностные вены нижних конечностей
 - Глубокие вены нижних конечностей
 - Подвздошно-бедренные вены
 - Ствол нижней полой вены
 - Посттромбофлебитический синдром
 - Поверхностные вены нижних конечностей
 - Глубокие вены нижних конечностей
 - Подвздошно-бедренные вены
 - Ствол нижней полой вены
 - Первичное варикозное расширение подкожных вен
 - Врожденные заболевания (ангиодисплазии)
 - Травматические повреждения

ОСТРЫЙ ВЕНОЗНЫЙ ТРОМБОЗ

- Заболевание, характеризующееся образованием тромба в венозном русле, нарушением оттока крови и сопровождающееся асептической воспалительной реакцией, выраженной в той или иной степени

КЛАССИФИКАЦИЯ ФЛЕБОТРОМБОЗОВ

(Л. И. КЛИОНЕР 1969 Г.)

По локализации первичного тромботического очага и путям его распространения

1. Система нижней поллой вены:
 1. Вены голени
 2. Тромбоз бедренно-подколенного венозного сегмента
 3. Илеофemorальный сегмент
 4. Нижняя полая вена – подпочечный, почечный, надпочечный сегменты;
 5. Сочетанный кава-илеофemorальный сегмент
 6. Сочетанный тотальный тромбоз всей глубокой венозной системы нижней конечности
 7. Тромбофлебит подкожных вен
 1. Локальный тромбофлебит
 2. Восходящий тромбофлебит
2. Система верхней поллой вены

КЛАССИФИКАЦИЯ ФЛЕБОТРОМБОЗОВ

(Л. И. КЛИОНЕР 1969 Г.)

По этиологическому признаку (в результате)

- Инфекции
- Травм
- Операций
- Родов
- Варикозно-измененных вен
- Аллергических состояний и обменных нарушений
- Интравазальных приобретенных и врожденных факторов (перегородки, спайки и др.)
- Экстравазальных приобретенных и врожденных факторов (сдавление из вне).

КЛАССИФИКАЦИЯ ФЛЕБОТРОМБОЗОВ

(Л. И. КЛИОНЕР 1969 Г.)

По клиническому течению

- Острый флеботромбоз
- Подострый флеботромбоз
- Посттромбофлебитический синдром (ПТФС)
- Острый тромбофлебит развившийся на фоне ПТФС.

КЛАССИФИКАЦИЯ ФЛЕБОТРОМБОЗОВ

(Л. И. КЛИОНЕР 1969 Г.)


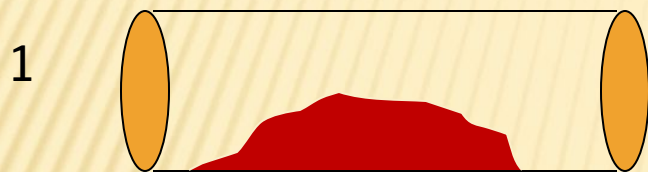
По степени возникновения и развития расстройств гемодинамики и трофических нарушений

- Легкая форма
- Средняя форма
- Тяжелая форма
 - Или
 - Компенсация
 - Декомпенсация

ПАТОГЕНЕЗ ОСТРОГО ВЕНОЗНОГО ТРОМБОЗА (ТРИАДА Р. ВИРХОВА)

1. Замедление кровотока
2. Гиперкоагуляция (плазменное звено гемостаза)
3. Повреждение сосудистой стенки

КЛАССИФИКАЦИЯ ФЛЕБОТРОМБОЗОВ ПО ФОРМЕ ТРОМБОТИЧЕСКИХ МАСС



1. Пристеночный
2. Окклюзионный
3. Флотирующий

СИМПТОМЫ ОСТРОГО ТРОМБОЗА ГЛУБОКИХ ВЕН

- ▣ ***Отек***
- ▣ ***Чувство распирания***
- ▣ ***Боль по ходу сосудистого пучка***
- ▣ ***Цианотическая окраска конечности***

- ▣ Симптомы могут быть яркими или не выраженными вовсе, симулируют другие заболевания конечностей.
- ▣ Выраженность симптомов зависит от анатомической высоты и распространенности поражения.


СИМПТОМ ХОМАНСА

- Появление болей в икроножных мышцах при тыльном сгибании стопы

СИМПТОМ МОЗЕСА

- Появление боли при передне-заднем сдавливании голени и усиление при глубокой пальпации по ходу сосудистого пучка голени (задние большеберцовые вены)

ПРОБА ЛАВЕНБЕРГА



- Появление боли в области икроножных мышцах при давлении 150 мм рт ст, создаваемого манжетой сфигмоманометра

БЕЛАЯ ФЛЕГМАЗИЯ – РАСПРОСТРАНЕННЫЙ ВЕНОЗНЫЙ ТРОМБОЗ С АРТЕРИАЛЬНЫМ СПАЗМОМ

- Выраженный отек конечности
- Молочная окраска кожи
- Боль по ходу сосудистых пучков

СИНЯЯ ФЛЕГМАЗИЯ – ТОТАЛЬНЫЙ ВЕНОЗНЫЙ ТРОМБОЗ С ВЫРАЖЕННЫМ АРТЕРИАЛЬНЫМ СПАЗМОМ – Б-НЬ ГРЕГУАРА

- Выраженная боль в конечности
- Цианоз всей конечности
- Массивный отек
- Отсутствие артериальной пульсации
- Прогрессирование в венозную гангрену.

СИМПТОМЫ ТРОМБОФЛЕБИТА ПОДКОЖНЫХ ВЕН

- Боли, гиперемия по ходу тромбированной вены
- При пальпации определяется резко болезненный тяж
- Местное повышение температуры
- Общее повышение температуры тела до $37 - 38^{\circ} \text{C}$ – возможно при всех флеботромбозах

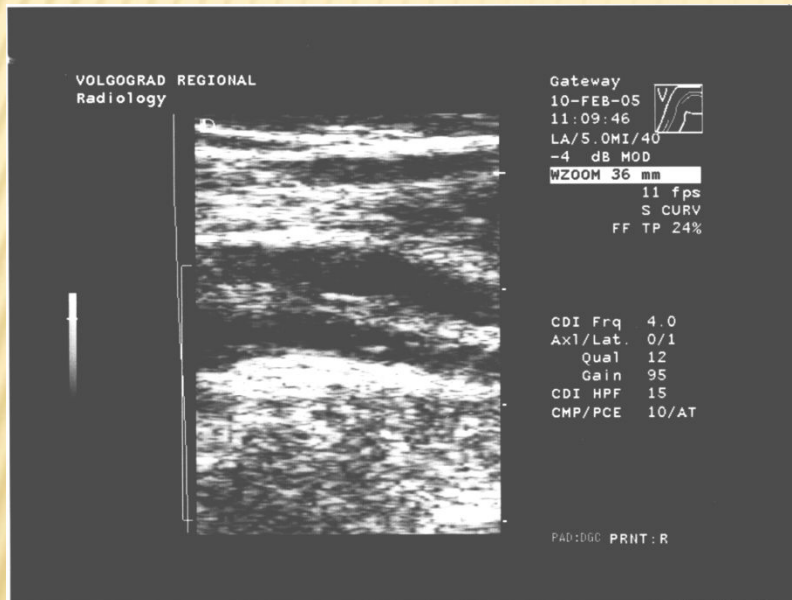
ИНСТРУМЕНТАЛЬНАЯ ДИАГНОСТИКА

- Флебодоплетрия
- Ультразвуковое дуплексное ангиосканирование
- Флебография

КЛАССИФИКАЦИЯ ФЛЕБОТРОМБОЗА В ЗАВИСИМОСТИ ОТ ВЫРАЖЕННОСТИ ВЕНОЗНОЙ ГИПЕРТЕНЗИИ (В.С. САВЕЛЬЕВ, 1972 Г.)

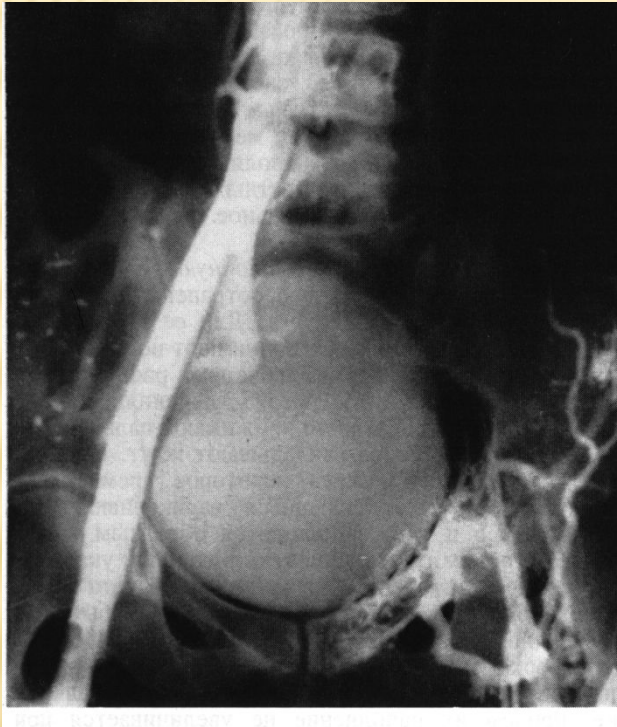
- Легкая форма – давление 200 – 300 мм вод. ст.
- Средне-тяжелая форма – давление 600 – 700 мм вод. ст.
- Тяжелая форма (phlegmasia cerulea dolens) – давление более 700 мм вод. ст

ДУПЛЕКСНОЕ СКАНИРОВАНИЕ



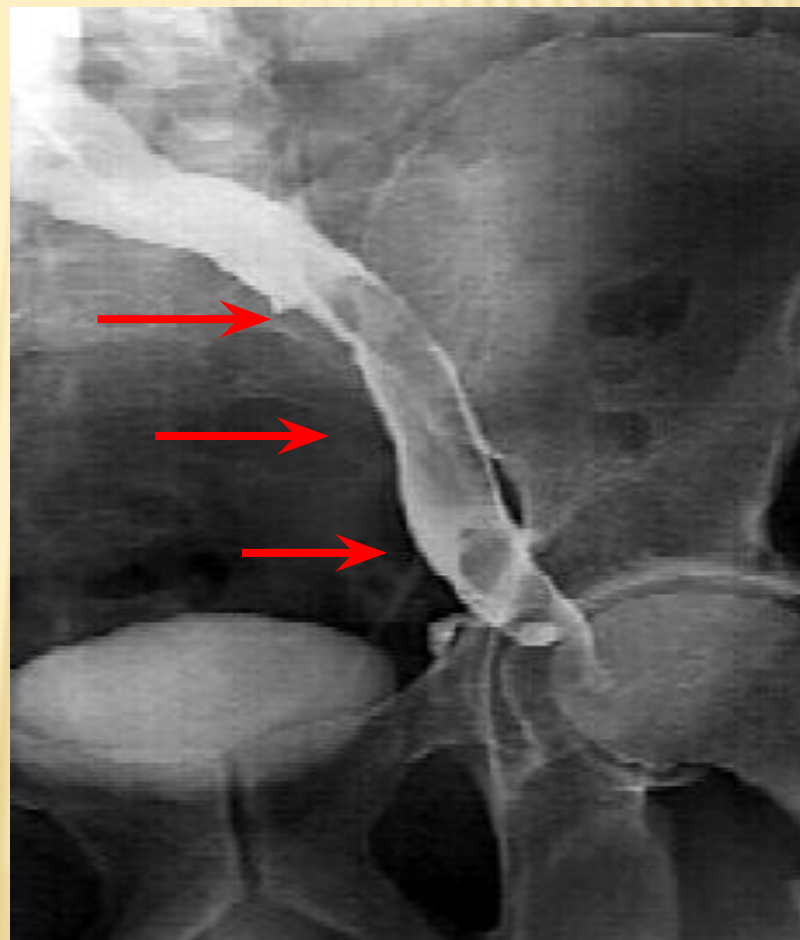
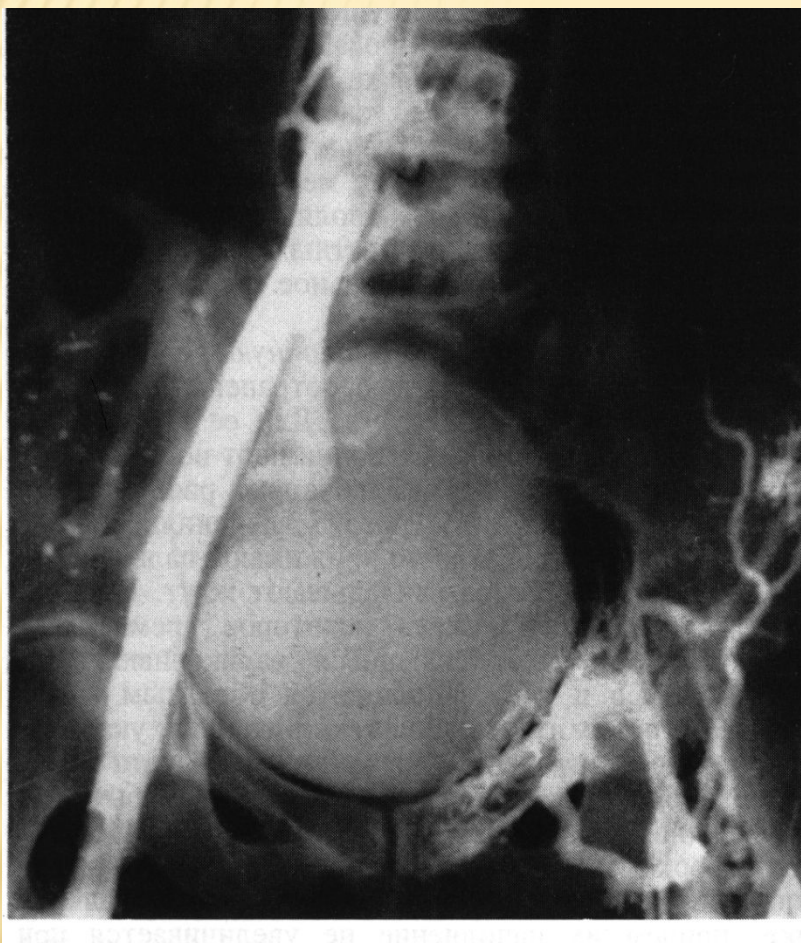
- Флотирующий тромб в просвете бедренной вены
- Точность
- Безопасность и неинвазивность
- Быстрота исполнения

ФЛЕБОГРАФИЯ - ПРОКСИМАЛЬНАЯ

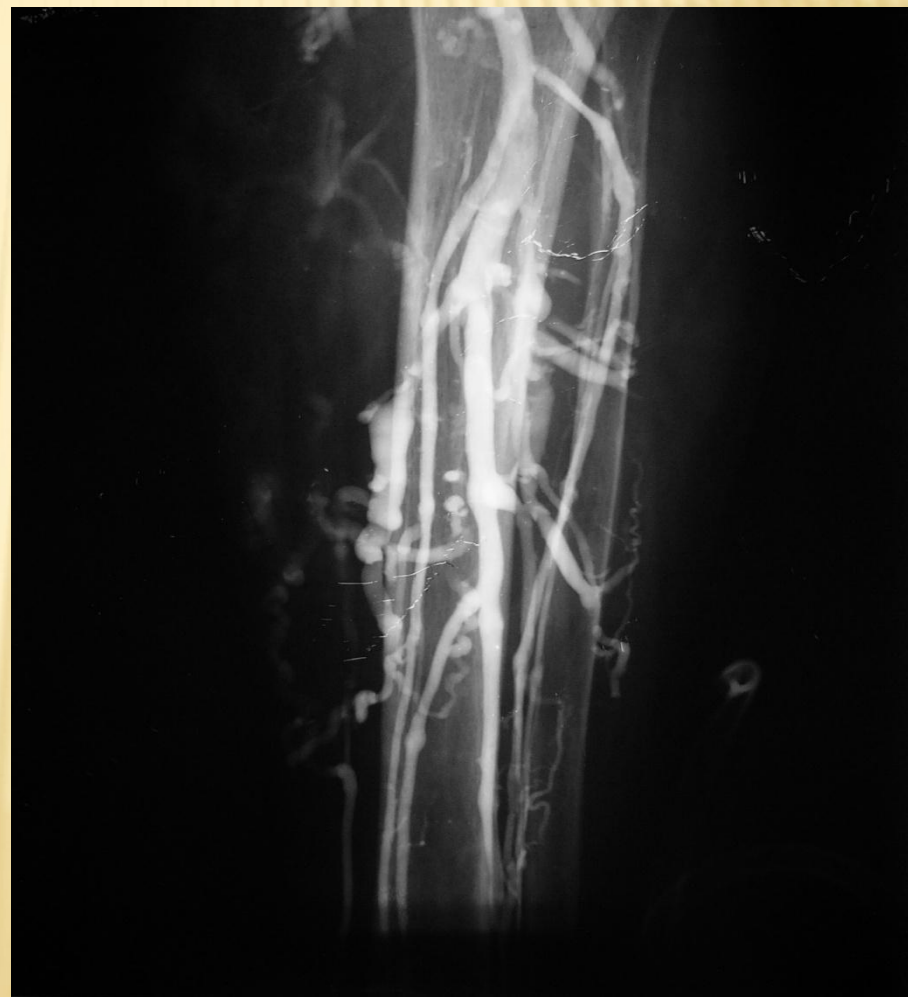
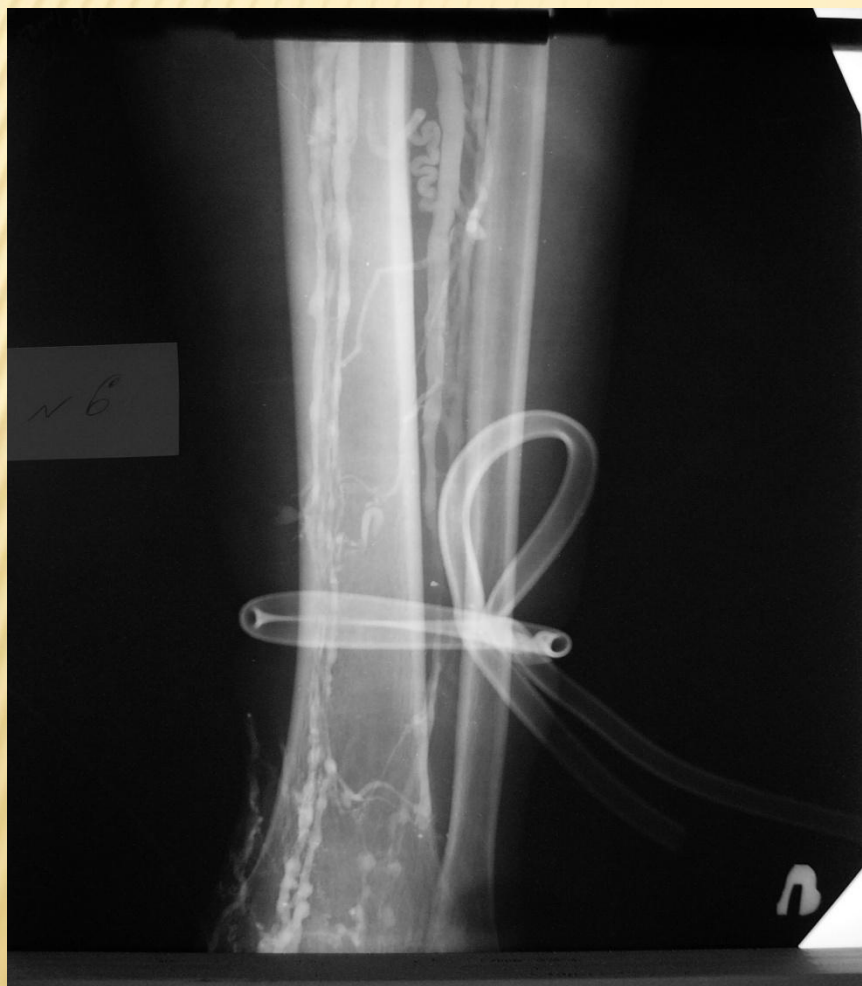
- Осуществляется путем введения рентгенконтрастного вещества в просвет бедренной вены и выполнения рентгеновского снимка
- Инвазивен, громоздкий, осложнения – ТГВ 4%

ФЛЕБОГРАФИЯ



ФЛЕБОГРАФИЯ - ДИСТАЛЬНАЯ



ДИФ. ДИАГНОСТИКА

- Растяжение и тупая травма мышц
- Разрыв мышц с гематомой
- Спонтанная гематома мягких тканей
- Разрыв кисти Бейкера
- Артрит, синовит, миозит
- Целлюлит, лимфангиит, рожа
- Лимфодема, ХВН
- Экстравазальная компрессия
- Системные отеки
- А-V фистула

ПРИНЦИПЫ КОНСЕРВАТИВНОЙ ТЕРАПИИ

- Восстановление адекватного венозного оттока
- Снижение риска ТЭЛА
- Предупреждение роста тромба
- Профилактика ПТФС
- Профилактика рецидива тромбоза

РЕЖИМ

- Строгий постельный
- Возвышенное положение конечности
- Эластичная компрессия в вертикальном положении

ГЕПАРИН

- 500 - 700 Ед. на 1 кг в сутки.
- Минимум 30 тыс. при средней массе 70 кг.
- Контроль АЧТВ – должно увеличиться в 2 раза от исходной.
- Оптимально вводить перфузором в/в постоянно, возможно п/к – 6 р/сут.
- Нет в/м

НИЗКОМАЛЕКУЛЯРНЫЕ ГЕПАРИНЫ

- **Клексан 1 мг/кг – 2 р/сут, или 1,5 мг/кг – 1р/сут**
- Фраксипарин 7500 Ед/сут
- Фрагмин 5000 – 7500 Ед/сут

ФИБРИНОЛИТИКИ

- Системно – много осложнений, не высокая эффективность, повышается эMBOLОопасность
- Локально с применением средств эмБОЛОзащиты – доза ниже, эффективность выше, опасность меньше – профилактика ПТФС.

РЕОЛОГИЧЕСКИЕ ГЕМОКОРРЕКТОРЫ

- Реополиглюкин 200 – 400 мл/сут
- Пентоксифиллин 100 – 1200 мг/сут

НЕПРЯМЫЕ АНТИКОАГУЛЯНТЫ

- Варфарин подбор дозировки и дальнейший прием под контролем МНО – шире терапевтический коридор, менее токсичен, терратогенен.
- Фенилин подбор дозировки и дальнейший прием под контролем ПТИ – узкий терапевтический коридор, более токсичен, терратогенен.

ПОИСК ПРИЧИНЫ!

- Онкопоиск
- Тромбофилии
- *при отсутствии других причин*

ПРИНЦИПЫ ХИРУРГИЧЕСКОГО ЛЕЧЕНИЯ

- Профилактика ТЭЛА
- Восстановление кровотока в венозных магистралах

ОПЕРАТИВНЫЙ ДОСТУП

- Бедренный
- Лапаротомный,
лапароскопический
- Забрюшинный

ПОКАЗАНИЯ К КРОССЭКТОМИИ

- Верхняя граница тромбофлебита выше границы средней трети бедра
- Прогрессивный рост в проксимальном направлении тромбофлебита на бедре в средней трети

КОМБИНИРОВАННАЯ ФЛЕБЭКТОМИЯ ПРИ ВАРИКОЗНОЙ БОЛЕЗНИ

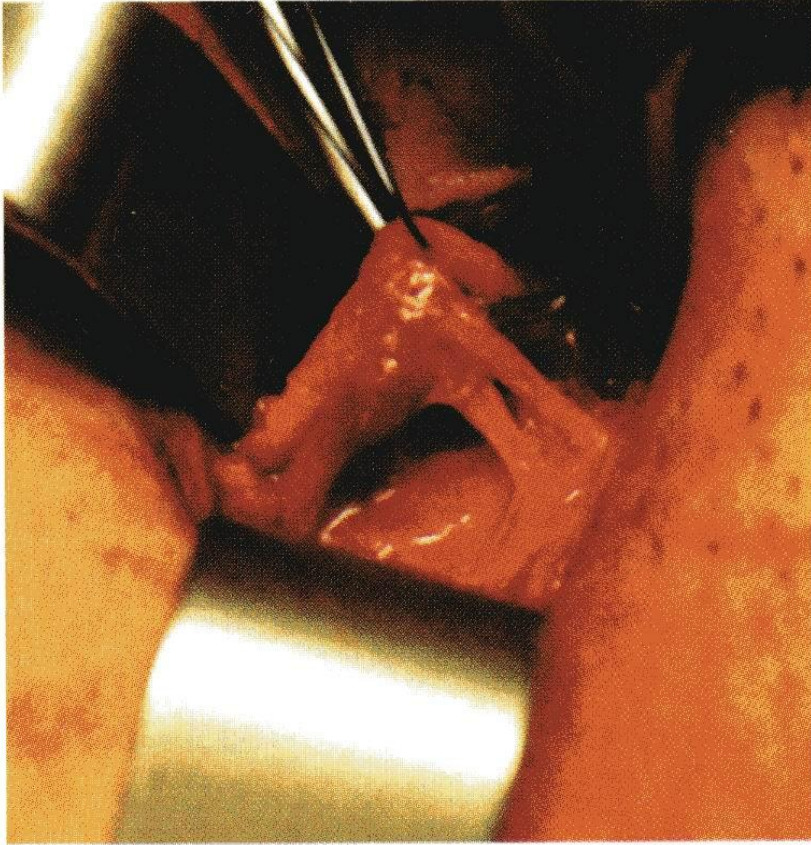


Рис. 21. Соустье H-формы (тип 2).

- ❑ **Операция Троянова-Тренделенбурга** – приустьевая перевязка БПВ
- ❑ **Операция Нарата** – удаление подкожных вен с помощью тунелирования из отдельных разрезов
- ❑ **Операция Беккокка** – удаление ствола большой подкожной вены с помощью специального зонда
- ❑ **Операция Коккета** – надфасциальная перевязка коммуникантных вен
- ❑ **Операция Линтона** – субфасциальная перевязка коммуникантных вен

ПОКАЗАНИЯ К ТРОМБЭКТОМИИ

- Флотирующий тромбоз до 14 - 21 дня с флотацией верхушки тромба более 2 – 3 см

ТРОМБЭКТОМИЯ ИЗ БЕДРЕННОЙ ВЕНЫ

242

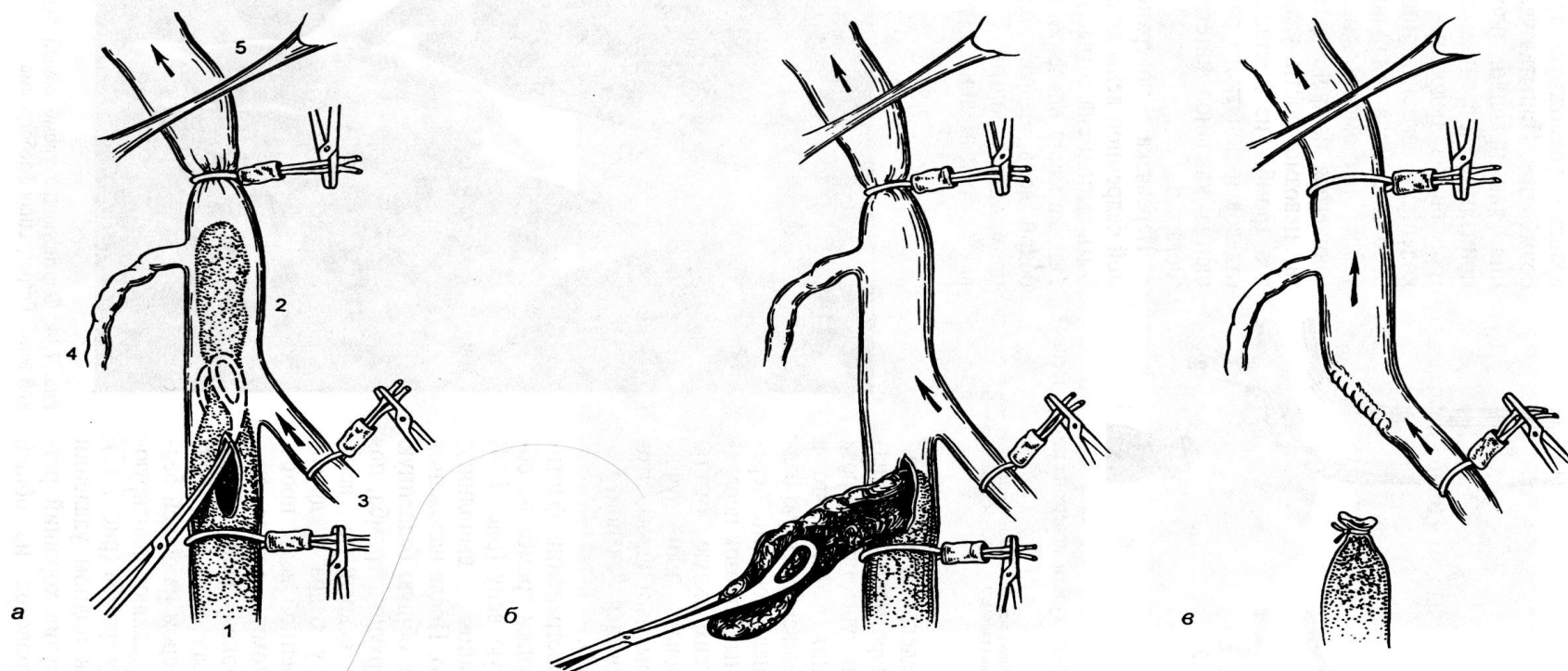
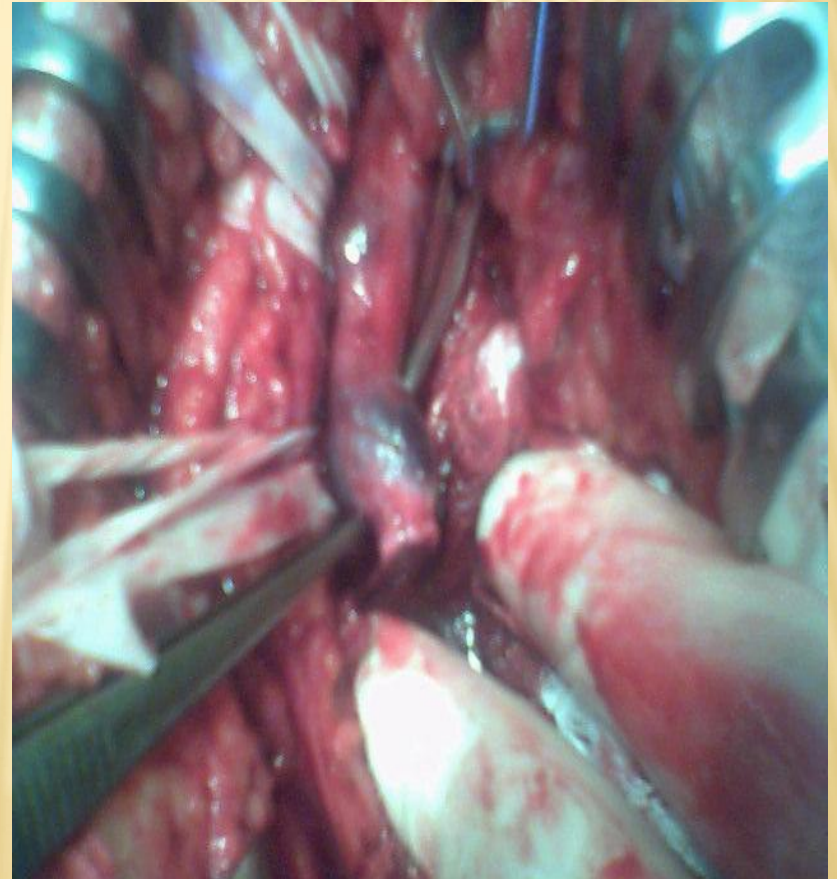


Рис. 7.15. Тромбэктомия из общей бедренной вены (схема).

а — вены взяты в турникеты. Через продольную флеботомию, выполненную дистальнее устья глубокой вены бедра, проведен окончатый зажим; *б* — тромб извлечен из вены; *в* — проксимальная культя поверхностной бедренной вены ушита обвивным швом, дистальная культя лигирована. Венозный отток осуществляется по глубокой вене бедра; *1* — поверхностная бедренная вена; *2* — общая бедренная вена; *3* — глубокая вена бедра; *4* — большая подкожная вена; *5* — паховая связка.

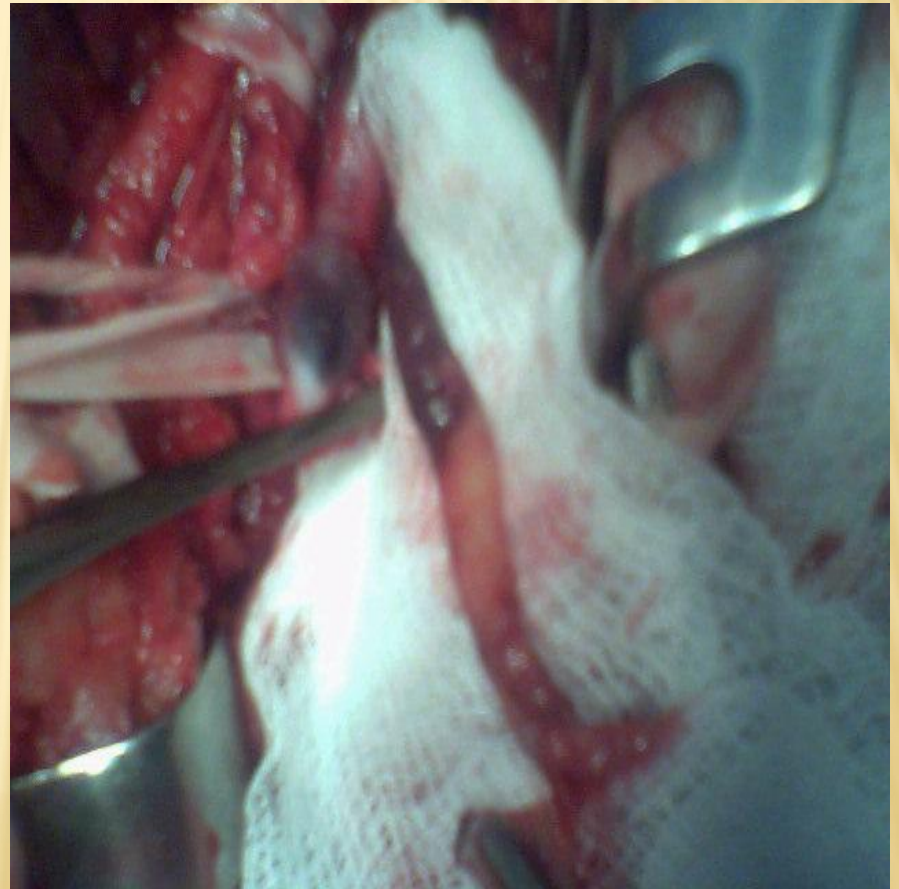
Операция: удаление флотирующего тромба из общей бедренной вены с перевязкой бедренной вены

- Культия бедренной вены после ее отсечения



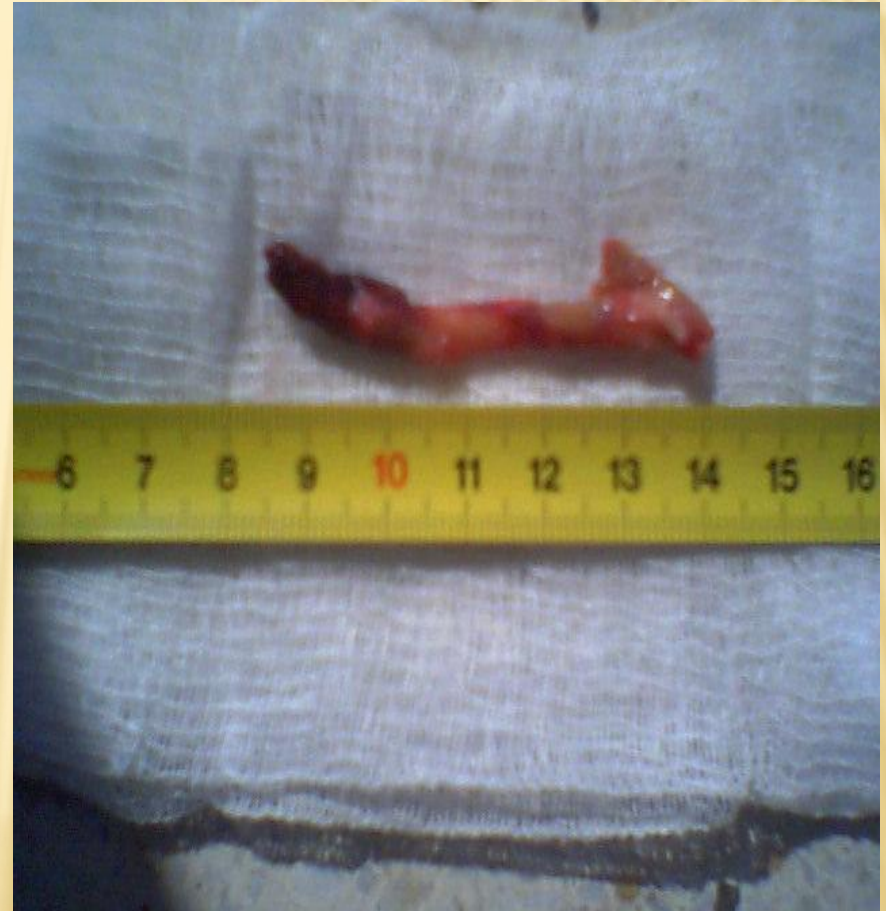Операция: удаление флотирующего тромба из общей бедренной вены с перевязкой бедренной вены

- Тромбэктомия из общей бедренной вены



Операция: удаление флотирующего тромба из общей бедренной вены с перевязкой бедренной вены

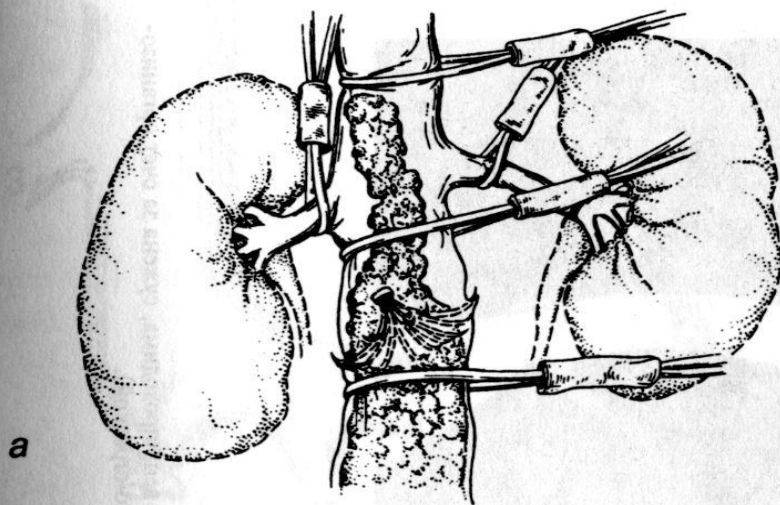
- Общий вид удаленного тромба, состоящего из организованного основания и вершины, состоящей из свежих тромботических масс.



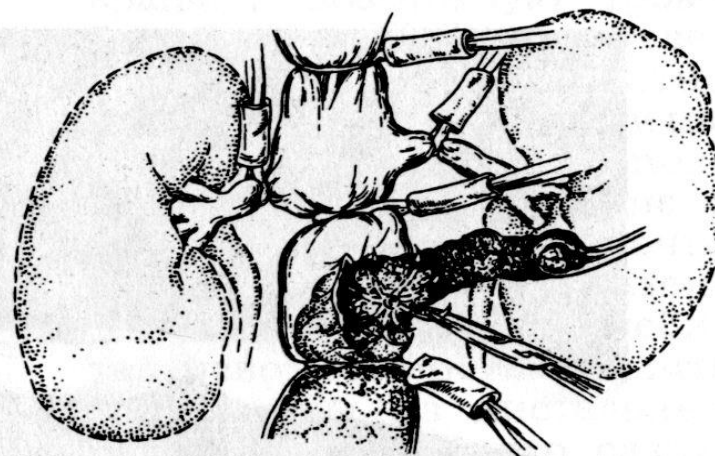
Показания к установке кава-фильтра или пликациии нижней

1. Рецидивирующая **ТЭЛА из н/полой вены** и/или подвздошных вен
2. Наличие флотации в н/полой вене и (или) общей подвздошной вене
3. Тромболизис дистальнее
4. Высокий риск ТЭЛА (в анамнезе) при тяжелых оперативных вмешательствах

ПЛИКАЦИЯ НИЖНЕЙ ПОЛОЙ ВЕНЫ ПРИ ФЛОТИРУЮЩЕМ ТРОМБОЗЕ



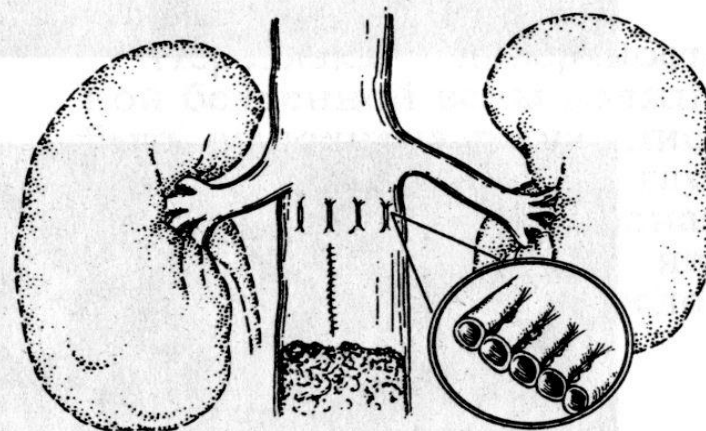
a



б

Рис. 7.11. Этапы хирургического вмешательства при тромбозе нижней полой вены, распространившемся выше кава-фильтра.

a — вены выделены и взяты в турникеты; *б* — в инфраренальном отделе произведена продольная флеботомия, через которую удаляют флотирующий тромб и кава-фильтр; *в* — венотомический разрез ушит. Выполнена пликация нижней полой вены механическим швом тотчас ниже почечных вен.



в

СХЕМА ПЕРЕВОДА БОЛЬНОГО НА НЕПРЯМЫЕ АНТИКОАГУЛЯНТЫ

- Варфарин назначается в дозировке 5 мг/сут (2 таб. по 2,5 мг) на фоне терапии НМГ или НФГ
- Ежедневно проводится контроль МНО.
- При значении МНО близком к 2 или более, гепарины отменяются.
- Дозировка варфарина титруется по МНО (анализ берется через день), терапевтический коридор 2 – 3.
- Амбулаторно МНО контролируется 1 – 2 р/в неделю в течение первых 2 – 4 недель, затем реже до 1 р/мес. Корректировка дозировки - $\pm 1/4$ - $1/2$ таб. в 3 – 7 дней.

АНТИАГРЕГАНТЫ (АСПИРИН, КЛОПИДОГРЕЛ) ПРИ ЛЕЧЕНИИ ВЕНОЗНОЙ НЕДОСТАТОЧНОСТИ НЕ ИСПОЛЬЗУЮТСЯ

- Антиагреганты при лечении венозного тромбоза не заменяют антикоагулянтов, эффективны минимально и могут в комплексном лечении игнорироваться, особенно при наличии противопоказаний

ПАЦИЕНТУ ПЛАНИРУЕТСЯ ОПЕРАТИВНОЕ ЛЕЧЕНИЕ НА ФОНЕ ПРИЕМА ВАРФАРИНА.

- Варфарин отменяется, эффект действия исчезает в течение 3 – 5 сут.
- На 2 – 3 сут. после отмены назначаются НМГ или НФГ
- Если времени в 3 дня нет, операцию проводят под прикрытием больших доз свежезамороженной плазмы.
- **КОНТРОЛЬ КОАГУЛОГРАММЫ!**