



**Өкпенің миллиарлы, диссеминирленген  
туберкулезінің клиникасы, диагностикасы,  
дифференциялді диагностикасы.**

**Орындаған: Бектаева А.**

**Қабылдаған: .**

**Тобы: ЖТД-721**

# Өкпенің диссеминирлі туберкулезі


- (лат. disseminare - тарап кетуші) туберкулезі ТМБ-ның қан арқылы, лимфогенді немесе лимфогемотогенді жолдарымен таралуы салдарынан өкпеде, көбінесе қабынудың продуктивті түрінде өтетін көптеген туберкулезді ошақтардың пайда болуымен қатар, өкпе қабынуы дерттеріне тән әр түрлі клиникалық көріністердің айқындылығына байланысты сипатталады.
- Басқа туберкулез түрлерінің ішінде диссеминирлі туберкулездің өлімге себеп болуы 3-10%-ға дейін.

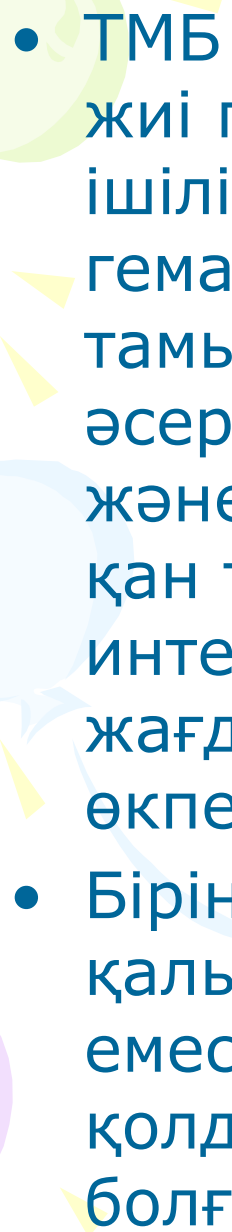
# Диссеминирлі туберкулездің клиникалық түрлері

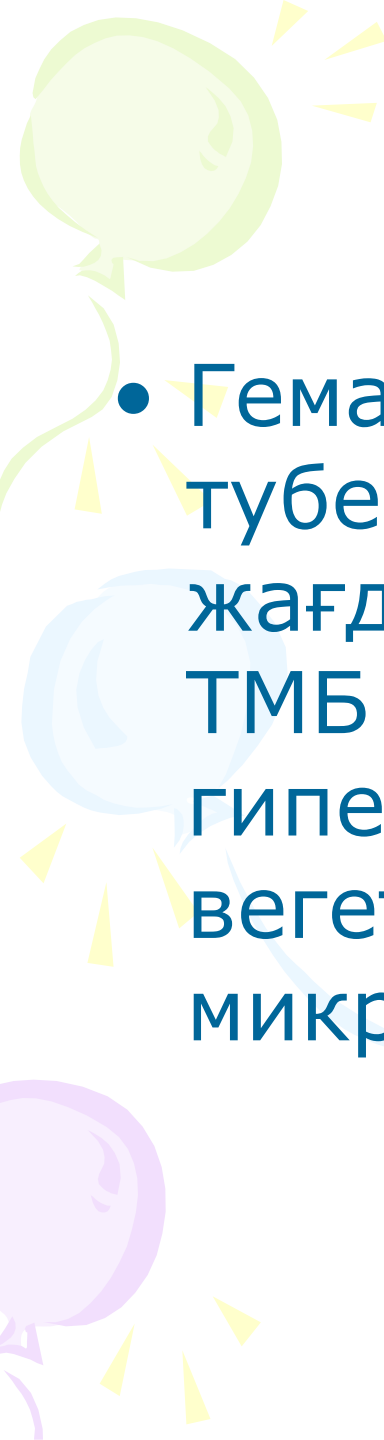
- Өкпенің жедел (милиарлы) диссеминирлі туберкулезі
- Өкпенің жеделдеу диссеминирлі туберкулезі
- Өкпенің созылмалы диссеминирлі туберкулезі
- Генерализацияланған (жайылған) гематогенді диссеминирлі туберкулезі

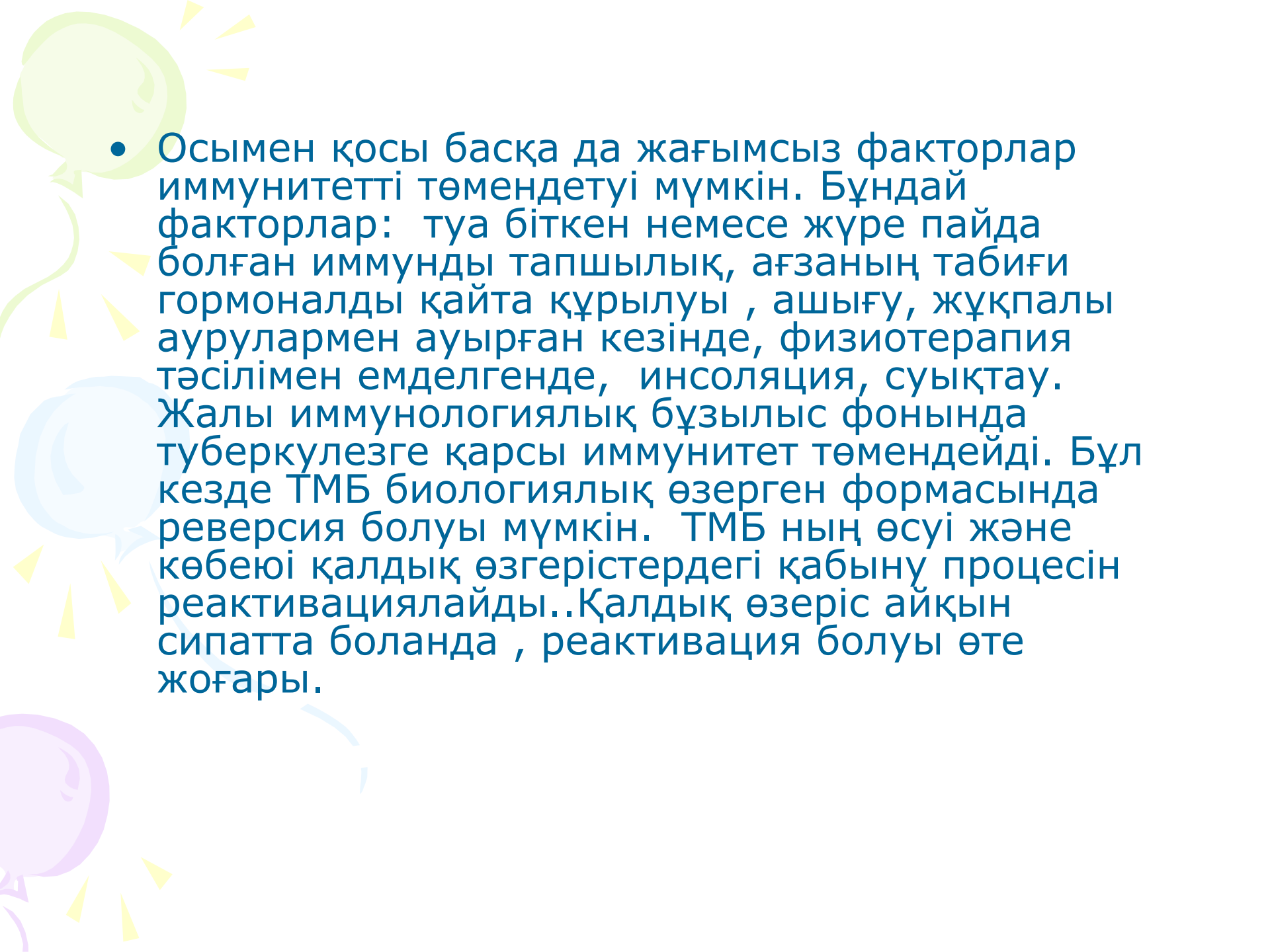
# Патогенезі

- Диссеминирлі туберкулездің патогенезі туберкулезді инфекциясының біріншілікті кезеңімен тығыз байланысты. Біріншілікті туберкулездің асқынған ағымында , яғни қабыну реакциясының күшеюінде және процестің ерте генерализациясынан дамуы мүмкін. Кейде диссеминирлі туберкулез біріншілікті туберкулездің клиникалық емделуінен соң бірнеше жылдан соң – қалдық Гон ошағынан немесе кальцинаттан соң дамуы мүмкін. Бұл жағдайда оның дамуы туберкулездің кеш генерализациясынан соң дамиды.

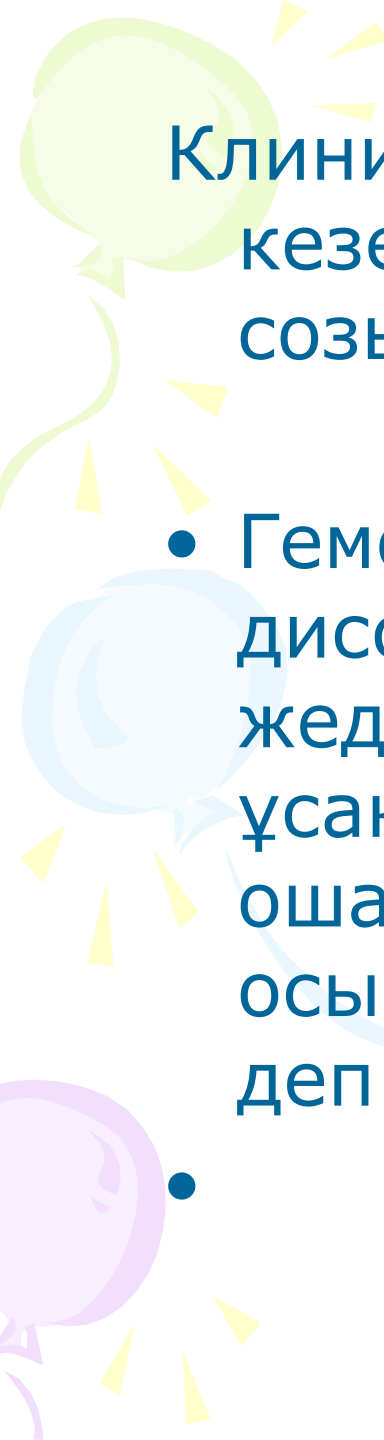
- 
- Біріншілік туберкулезде ТМБ-ның диссеминациясының көзі кеуде ішілік казеозды өзгерген лимфа бездері болып табылады. Өйткені лимфа бездері топографиялық орналасуы, қызметі жағынан қан және лимфа жүйелерімен тығыз байланысты.

- 
- ТМБ әртүрлі жолдар арқылы таралады, бірақ жиі гематогенді жол арқылы. ТМБның кеуде ішілік лимфа түйінінде локализациясы және гематогенді таралуы оның тез өкпе тамырының микроциркуляциясына түсуіне әсер етеді. Өкпе артериоласы, капилляр және венулла қанның баяу ағуы ТМБ ның қан тамыры арқылы қасындағы интерстициальды тінге енуіне қолайлы жағдай туғызады. Қоздырғыштың көп бөлігі өкпе тінінде қалып қояды.
  - Біріншілікті туберкулездің соңында қалыптасқан қалдық өзгерістер стерильді емес туберкулезге қарсы иммунитетті қолдайды. Осыдан олардың организмде болғаны пайдалы.

- 
- A decorative graphic on the left side of the slide features a green balloon at the top, a light blue balloon in the middle, and a purple balloon at the bottom. Yellow streamers and triangular flags are scattered around the balloons.
- Гематогенді диссеминациялық туберкулездің дамытатын негізгі жағдайлар о: бактериемия, тіннің ТМБ на және оның токсиніне гиперсезімталдық, және де вегетоқантамырлық дистония , микроциркуляция бұзылысы

- 
- Осымен қосы басқа да жағымсыз факторлар иммунитетті төмендетуі мүмкін. Бұндай факторлар: туа біткен немесе жүре пайда болған иммунды тапшылық, ағзаның табиғи гормоналды қайта құрылуы , ашығу, жұқпалы аурулармен ауырған кезінде, физиотерапия тәсілімен емделгенде, инсоляция, суықтау. Жалы иммунологиялық бұзылыс фонында туберкулезге қарсы иммунитет төмендейді. Бұл кезде ТМБ биологиялық өзгерген формасында реверсия болуы мүмкін. ТМБ ның өсуі және көбеюі қалдық өзгерістердегі қабыну процесін реактивациялайды..Қалдық өзгеріс айқын сипатта боланда , реактивация болуы өте жоғары.





Клиникалық ағымына байланысты үш кезеңі бар жедел, жеделдеу, созылмалы

## Жедел кезеңі

- Гемотогенді генездегі өкпенің диссеминирлі туберкулезінің жаңа жедел басталған кезінде көптеген ұсақ (2мм-ге жуық) тары дәніндей ошақтар табылады. Туберкулездің осы түрін **миллиарлы туберкулез** деп атайды.
-

- Васкулит пен лимфангит капиллярлардың қабырғасының өткізгіштік қабілетін арттырады және микобактериялардың қаннан өкпеге қарай өтуіне жағдай туғызады. Альвеола пердесінің айналасының қантамырларында және алвеола ішінде сұрғылт түсті тары тәріздес ұсақ, майда ошақтар пайда болады, өкпені кескен кезде бетінен көтеріліп шығып тұратын төмпешікті өзгерістер байқалады. Төмпешіктердің диаметрі 1-2 мм болып келеді. Төмпешік казеозды шірікті, экссудатты және продуктивті болуы мүмкін. Өкпенің миллиарлы туберкулезінде ошақтар, көбінесе, продуктивті болып келеді. Микроскоппен зерттеу кезінде төмпешіктің ортасында казеоз байқалады, ол эпителиодты және бірен-саран алып клеткалармен қоршаған, ал перифериясында –лимфоидты жасушалар қатары болады.

- *Жаңа жеделдеу және гемотогенді диссеминациясы* кезінде туберкулездің өкпедегі жаңа ошақтарының көлемі орташа немесе ірі болып келеді (5-10мм-ге дейін). Мұндай үрдіс ірі қан тамырларының – бөлікше ішілік веналары мен бөлікше аралық өкпе артериясының тармақтары зақымдағанда пайда болады. Миллиарлы диссеминациясы сияқты, көбінесе, ошақтардағы қабынулар пролиферативті түрде өтіп, перифокальды қабыну аздап қана білінеді. Өкпелерді тұтас симметриялы зақымдайды, кей жағдайда ғана тек жоғарғы бөлігінде орналасады. Ошақтар өкпенің кортикальды қабатында орналасады. Ошақты диссеминацилар өкпеде ғана шектеліп қоймайды, ол висцералды плевраға да ауысады. Сол себептен диссеминирлі туберкулез, экссудатты плевритпен асқынады.

- Өкпеде пайда болған ошақтардан басқа, альвеола аралық перде де жасушалық инфильтрациясы және ісінуі байқалады, олар өкпе тінінің серпімділігін төмендетеді, соның салдарынан диффузды өкпе кернеуі пайда болады.
- **Өкпенің созылмалы диссеминирлі туберкулезі ТМБ-сы** гемотоген немесе лимфогемотоген жол арқылы қайталанып таралуында, оның диагнозы дер кезінде анықталмағанда, сонымен қатар жаңа диссеминирлі туберкулездің емі нәтижесіз аяқталғанда қалыптасады. Созылмалы диссеминирлі туберкулездің патоморфологиялық көріністері полиморфты ошақтардан, интерстициалды склероздан және массивты фиброзды учаскелерден және эмфиземадан тұрады.

- Өкпенің жоғарғы бөліктері мен кортикалды аймағы жиі зақымданады . Ошақтардың көлемі, формалары әртүрлі. Кейбір науқастардың өкпесінде жұқа үш қабатты капсула мен аздаған перифокальды қабынумен каверна анықталады-оны штампты каверна дейді. Кіші қан айналым шеңберіндегі гипертензия нәтижесінде оң қарынша гипертрофиясы дамиды.



# Клиникасы

- Диссеминирлі туберкулез науқастардың 2/3 бөлігін тексергенде, олардың хал-жағдайының нашарлауына байланысты, ал 1/3-бөлігі кездейсоқ, профилактикалық, флюорографиялық тексеріс жасағанда анықталады.

# Өкпенің жедел диссеминирлі туберкулезі

- Кенеттен әлсіздіктің пайда болуымен, тамаққа тәбетінің нашарлауымен, диспепсиялық бұзылыстармен, бас ауруымен басталады. Дене қызуы бірнеше күн ішінде 38-40°C көтеріледі, науқаста әлсіздік, айқын ентігу, тахикардия, көгеру, құрғақ жөтел дамиды.

Іш сүзектік түрі



Уланудың күшеюінен дәрменсіздік, адинамия, есінің бұзылуы, кейде сандырақтау пайда болады. ОНЖ-нің улану белгілері басым түсуіне байланысты, **іш сүзектік** түрі (тифоидты түрі) деп аталады.

Өкпелік түрі

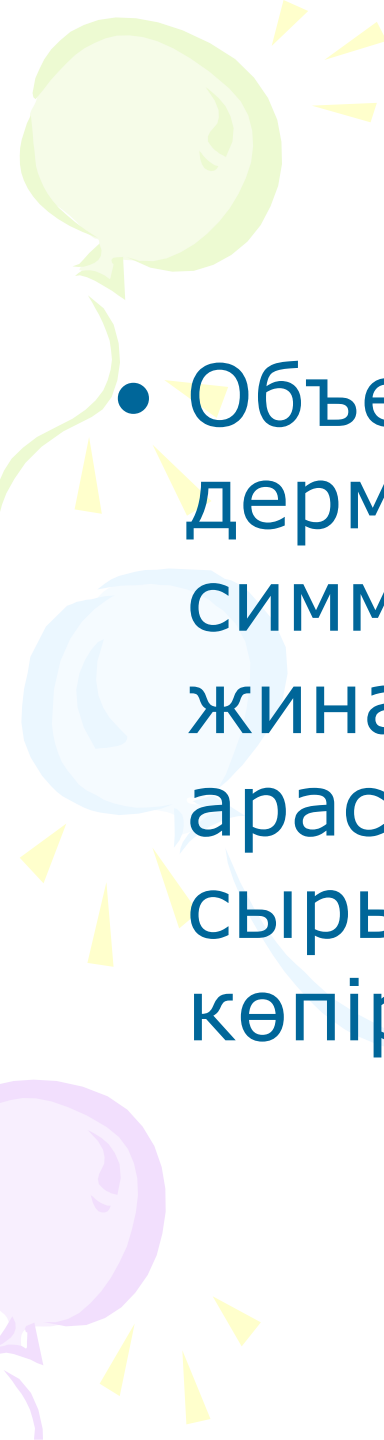


Науқаста улану белгілерімен қатар, айқын азапты ентігу, құрғақ жөтел, көгеру, іркіліп үлкейген бауыр, жүрек соғуының жиілеуі анықталады. Аурудың бұл түрі **өкпелік** түр деп аталады



# Өкпенің жеделдеу диссеминирлі туберкулезі

- Жалпы әлсіздік, шаршағыштық, жұмыс істеу қабілетінің төмендеуі, тітіркенгіштік, тәбетінің төмендеуі, арықтау, кейде дене қызуының көтерілуі, аздаған продуктивті жөтел мазалайды. Кейде науқас өкпеден қан кету байқалғанда ғана дәрігерге қаралуға барады. Бүйір тұсындағы ауруды сезінуі, ол плевраның қабыну реакциясы басталғанын білдіреді. Бұл кезде науқастың көңіл-күйі қанағаттанарлық жағдайда өтуі мүмкін.

- 
- Объективті қарағанда қызыл дермографизм, өкпе дыбысының симметриялық қысқаруы, ошақтың жиналған аймағында жауырын арасында тұрақты емес құрғақ сырыл. Кейде ылғалды майда көпіршікті сырыл естіледі.

# Созылмалы диссеминирлі өкпе туберкулезі

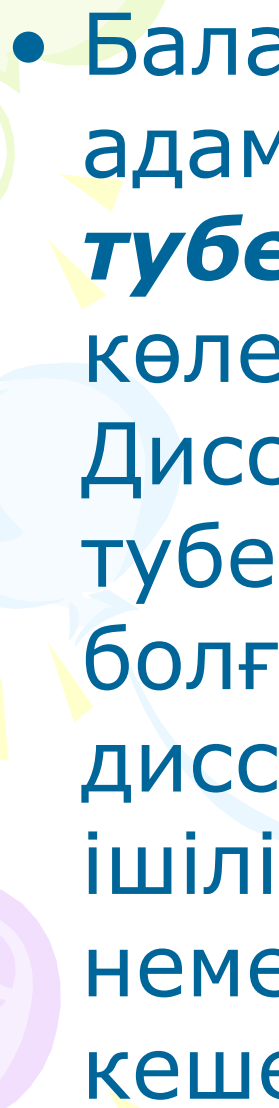
- Аурудың даму сатысына және дерттің пайда болған мерзіміне байланысты:
- *өршімеген*-клиникалық көрініссіз өтеді;
- *өршіген*-улану белгілері, жалпы әлсіздік, тұрақсыз дене қызуының көтерілуі, тәбеттің бұзылуы, арықтау. Көп уақыт бойы ауыратын адамдардың өкпесінде тіннің қатаюы(пневмосклероз), өкпенің кернеуі(эмфизема) дамығанда ентігу, ол физикалық күш түскенде үдейді, қақырықты жөтел, тахикардия мазалайды.

- **Жаңа диссеминирлі** туберкулезбен ауыратын науқасты тексеріп қарағанда және кеуде қуысына пальпация жасағанда ешқандай өзгеріс байқалмайды. Милиарлы диссеминациясы бар науқастың өкпесін тексергенде перкуторлы дыбыстың тұйықталуы, қорапты түрінде анықталынады, әлсіз тыныс алу, тұрақсыз құрғақ сырыл және аурудың кешеуілденген сатыларында аздаған ұсақ, майда көпіршікті ылғалды сырылдар естіледі, бұл гранулема айналасында перифокальды қабынудың бар екенін көрсетеді.
- **Ірі ошақты диссеминирлі** туберкулезінде ошақтардың жиналған жерінде перкуторлы дыбысы қысқарған, тұрақты түрде ылғалды, ұсақ, майда көпіршікті сырылдар, ал өкпеде ыдырау қуысы пайда болғанда орташа көпіршікті сырылдар естіледі.

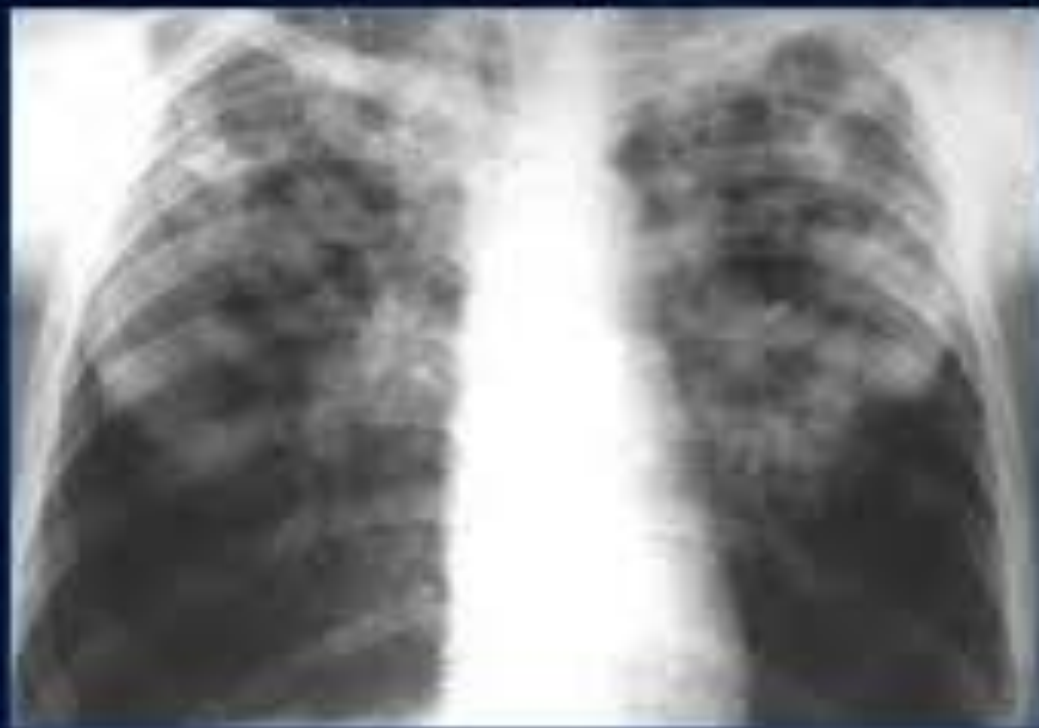- Созылмалы диссеминирлі туберкулезбен ауыратын науқаста туберкулездің осы түріне тән өкпе ұшында пневмосклероз және базальды сегменттерінде эмфизема пайда болғанда бұғана асты мен үсті бөлімдерінің ішке қарай басылуы және төменгі бөліктердің ұлғаюы байқалады, осыған сәйкес жоғарғы бөлікте өкпе дыбысының қысқаруы, ал төменгі бөлікте қорапты перкуторлы дыбыс естілуі анықталады. Науқасты тыңдағанда құрғақ сырылдар естіледі, олар бронхтардың деформациясын және бронхиттің дамығанын дәлелдейді, ал туберкулездің өршіген кезеңінде аздаған сырылдар естіледі. Созылмалы диссеминирлі туберкулезде каверналар «мылқау», яғни перкуссия және аускультация жасағанда өкпедегі қуыстың болуы анықталмайды.

# Рентгенологиялық көрінісі

- **Өкпенің миллиарлы туберкулезінде** аурудың алғашқы 7-10 күндерінде ошақты өзгерістер рентгенологиялық әдіспен анықталмайды. Тек дерттің басталуынан 10-14 күн өткеннен кейін екі өкпенің барлық аймағында көптеген ұсақ, (2 мм-ден аспайтын) біртекті ошақтар анықталады. Ошақтардың бір – біріне қосылуға ыңғайы байқалмайды. Ошақтар дөңгелек тәріздес шеттері анық, олар 4-5 ошақтан тұратын тізбекбесіп ұсақ қан тамырларының бойында орналасады. Ошақтар екі өкпеде тепе-тең орналасады, олар ортаңғы және төменгі бөліктерінде көбірек болады.

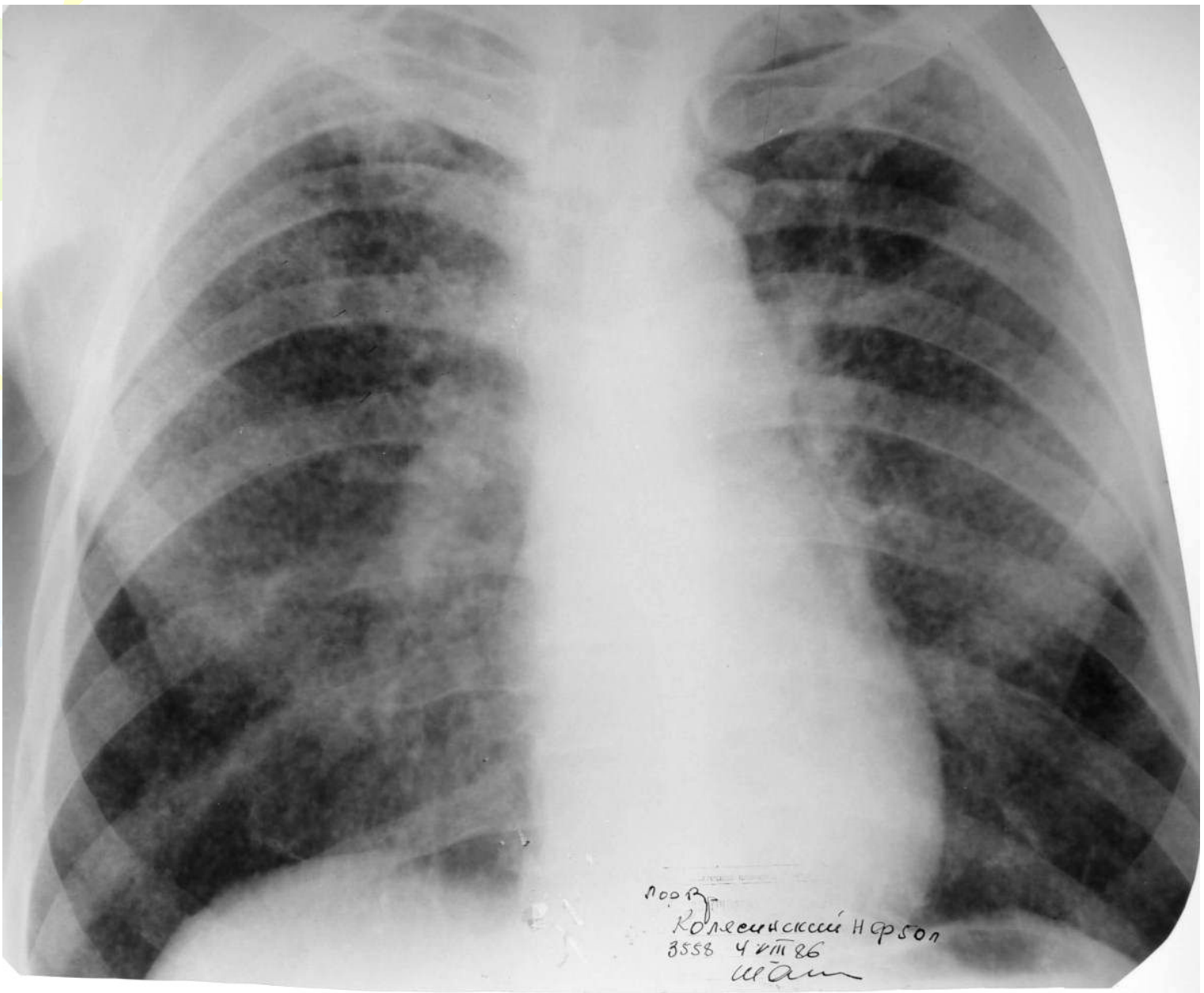
- 
- Балаларда, сәбилерде ересек адамдарға қарағанда **милиарлы туберкулезде** ошақтар ірілеу және көлемі әр түрлі болып келеді. Диссеминирлі туберкулез біріншілік туберкулездің асқынуы болғандықтан, өкпедегі диссеминациямен қатар кеуде ішілік лимфа бездерінің ұлғаюы немесе толық біріншілік туберкулез кешені анықталады.

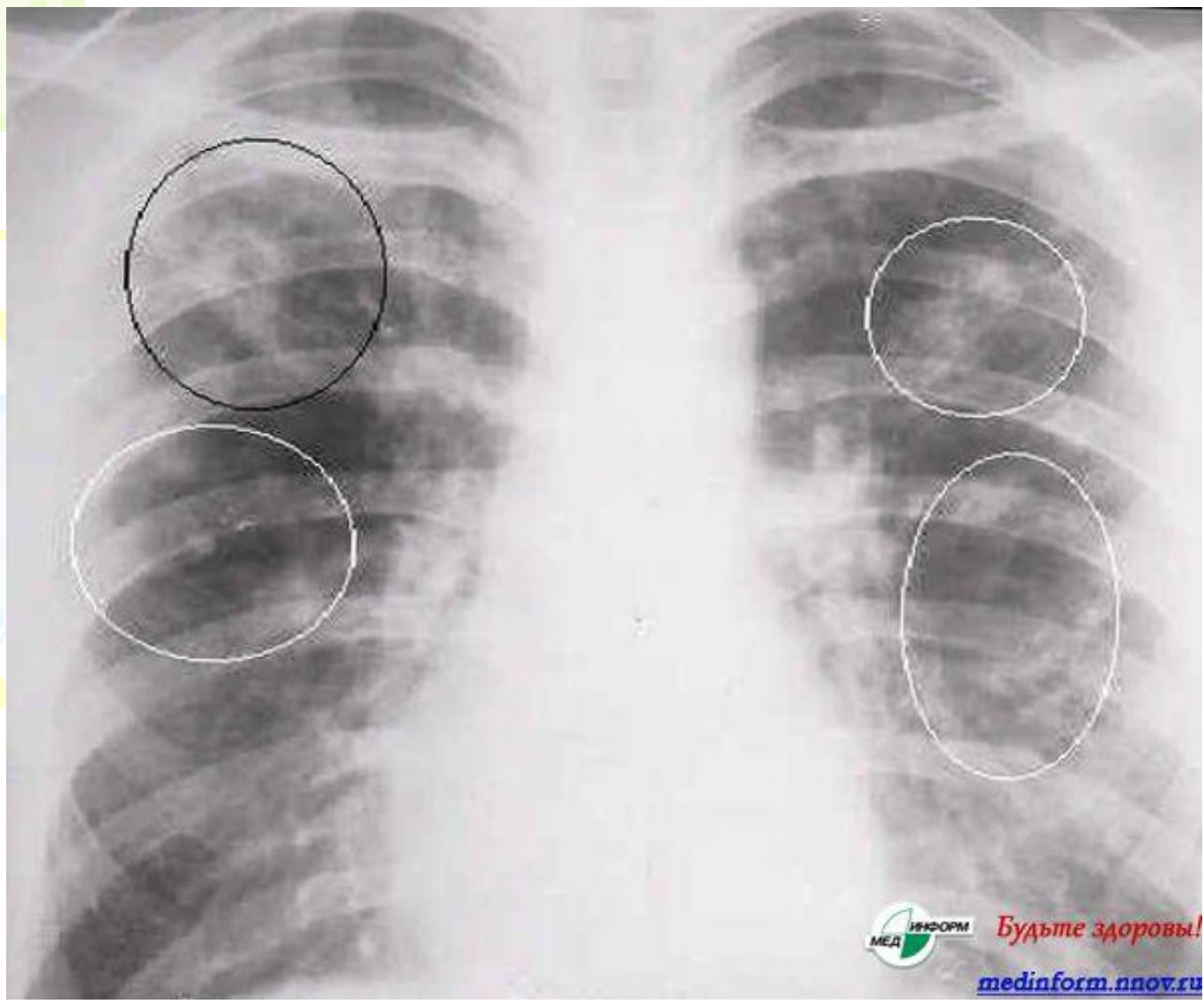
# Хронический диссеминированный туберкулез





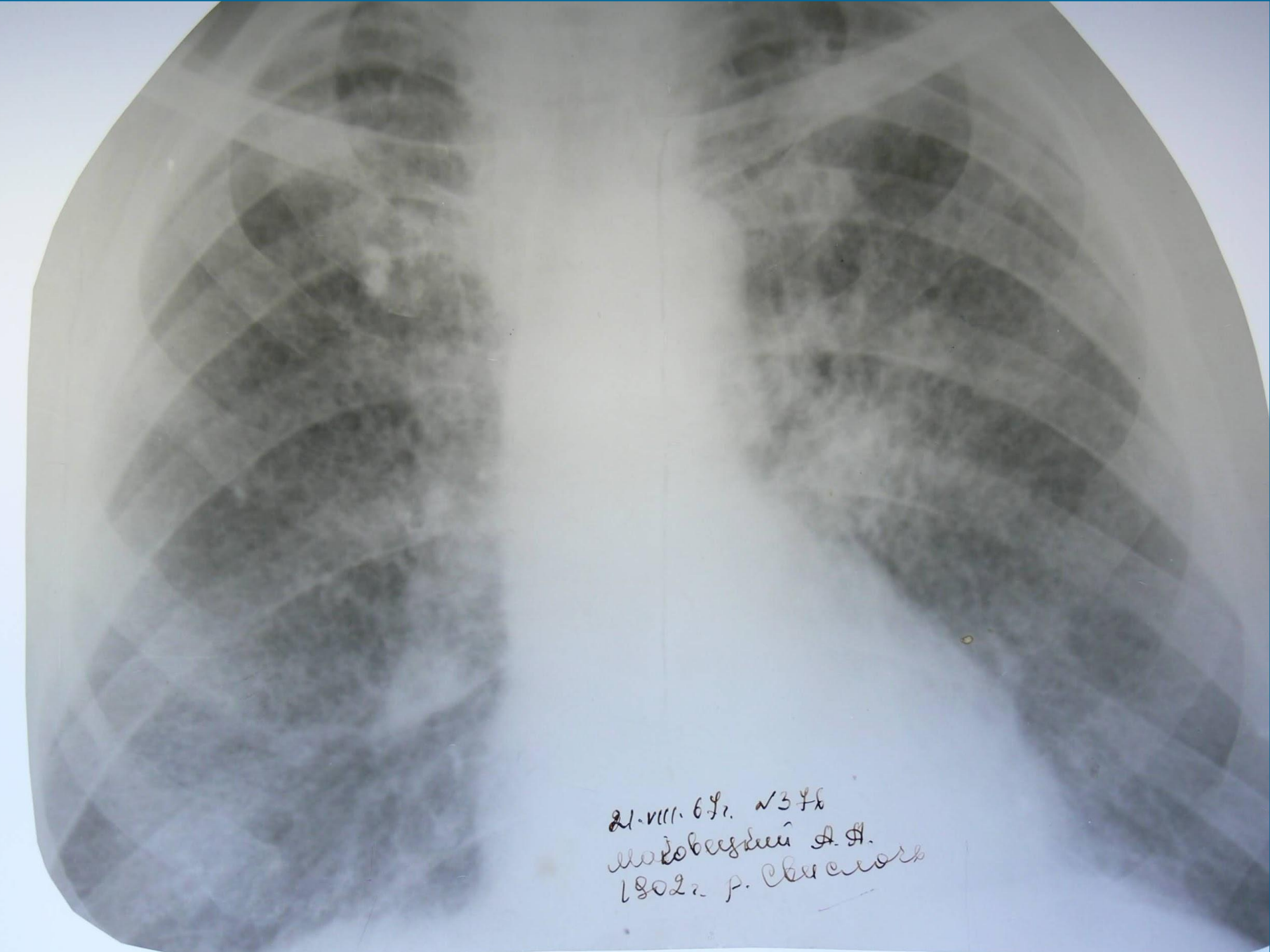
милитарный туберкулез





*Будьте здоровы!*

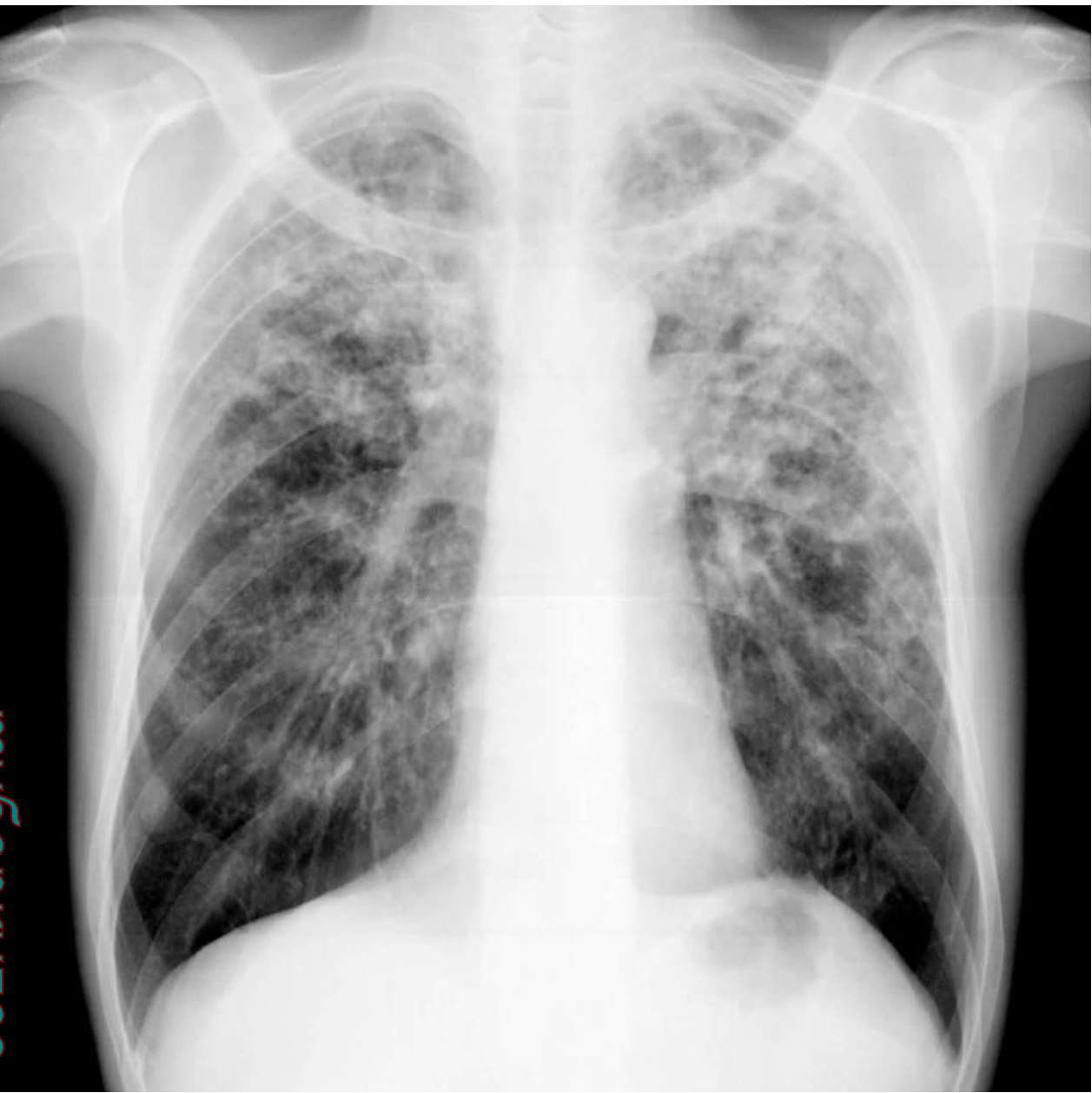[medinform.nnov.ru](http://medinform.nnov.ru)



21. VIII. 67г. №376  
Мухоморовский А. А.  
1802г. р. Черновск

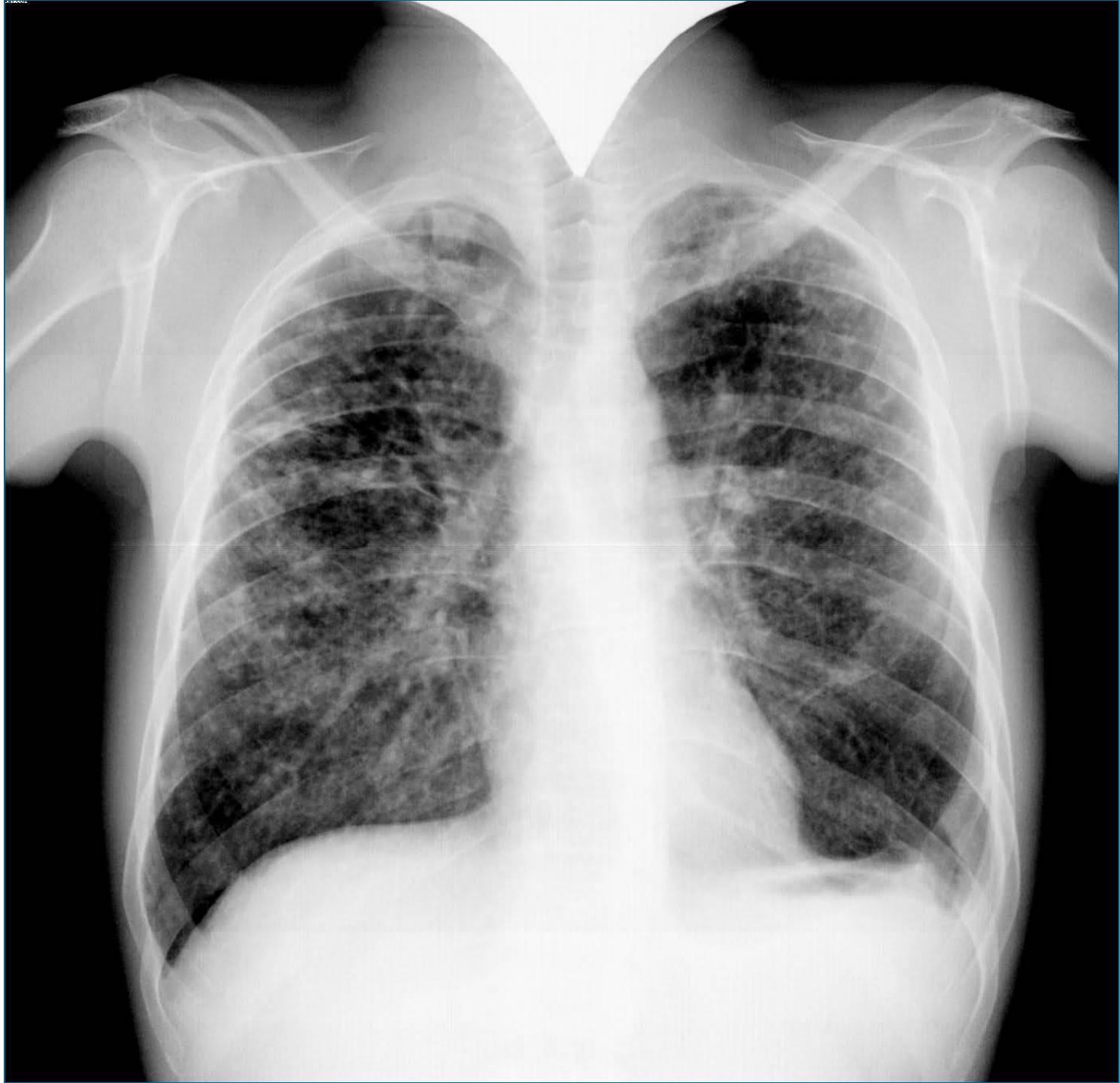# Жеделдеу диссеминация кезінде

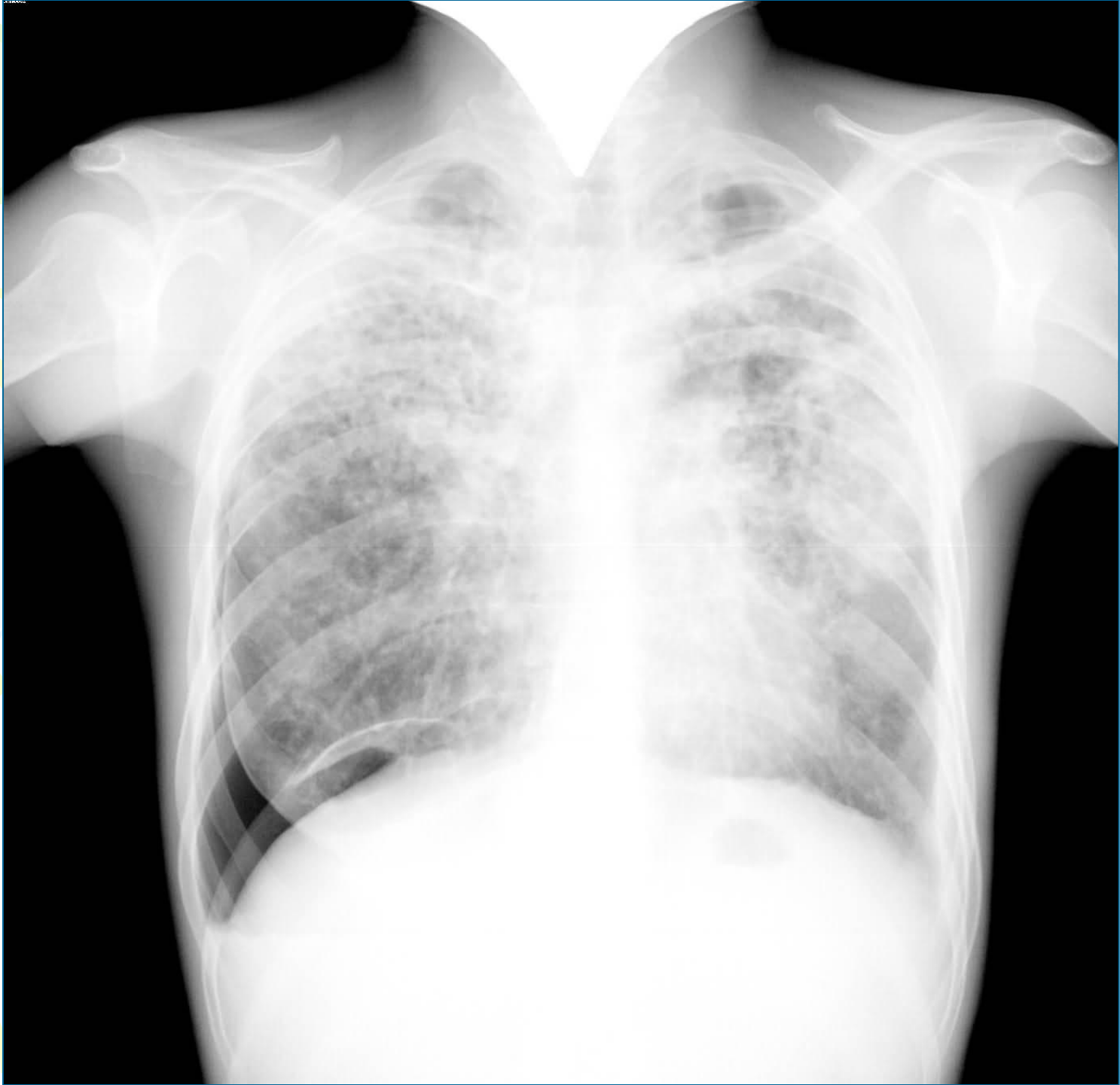- Ошақтардың көлемі 5-10 мм болып, бір-біріне қосылуға икемді, екі өкпенің барлық аймағында тепе-тең орналасады. Өкпенің жоғарғы бөлігінде ошақтар едәуір үлкендеу, ал төменгі бөліктерде олардың көлемі кішілеу және үдемелігі төмен болып келеді, ол – ошақтардың пайда болған кезеңін көрсетеді. Жедел диссеминация сияқты ошақтартізбек тәріздес қан тамырлары бойының көлеңкесінде орналасады.
- Өкпе түбірінде және кеуде аралық ағзаларында томографиялық зерттеу арқылы тығыздалған, толық әктенбеген лимфа бездерін көруге болады.

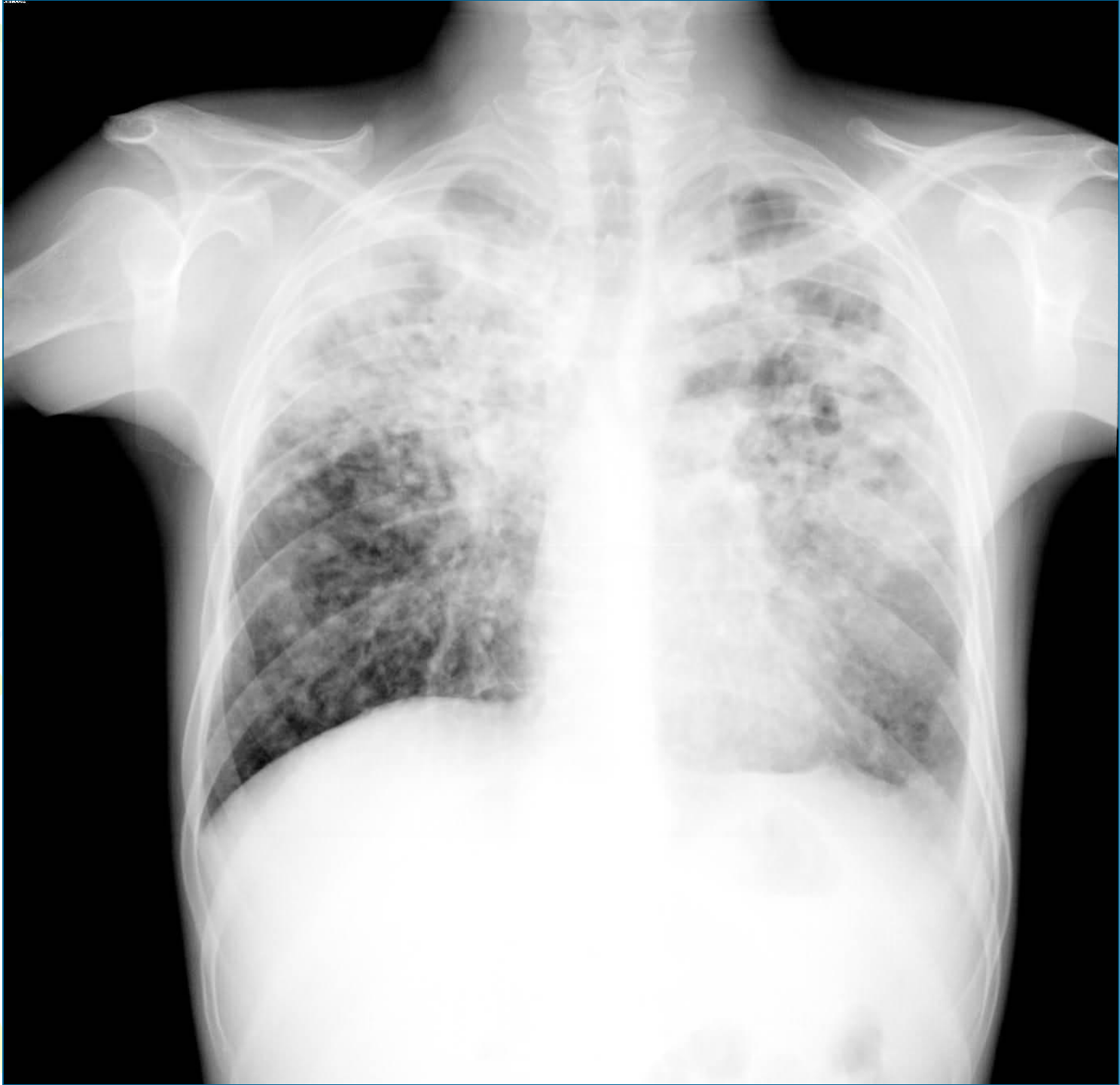


*туберкулез*

*Подострый диссеминированный*



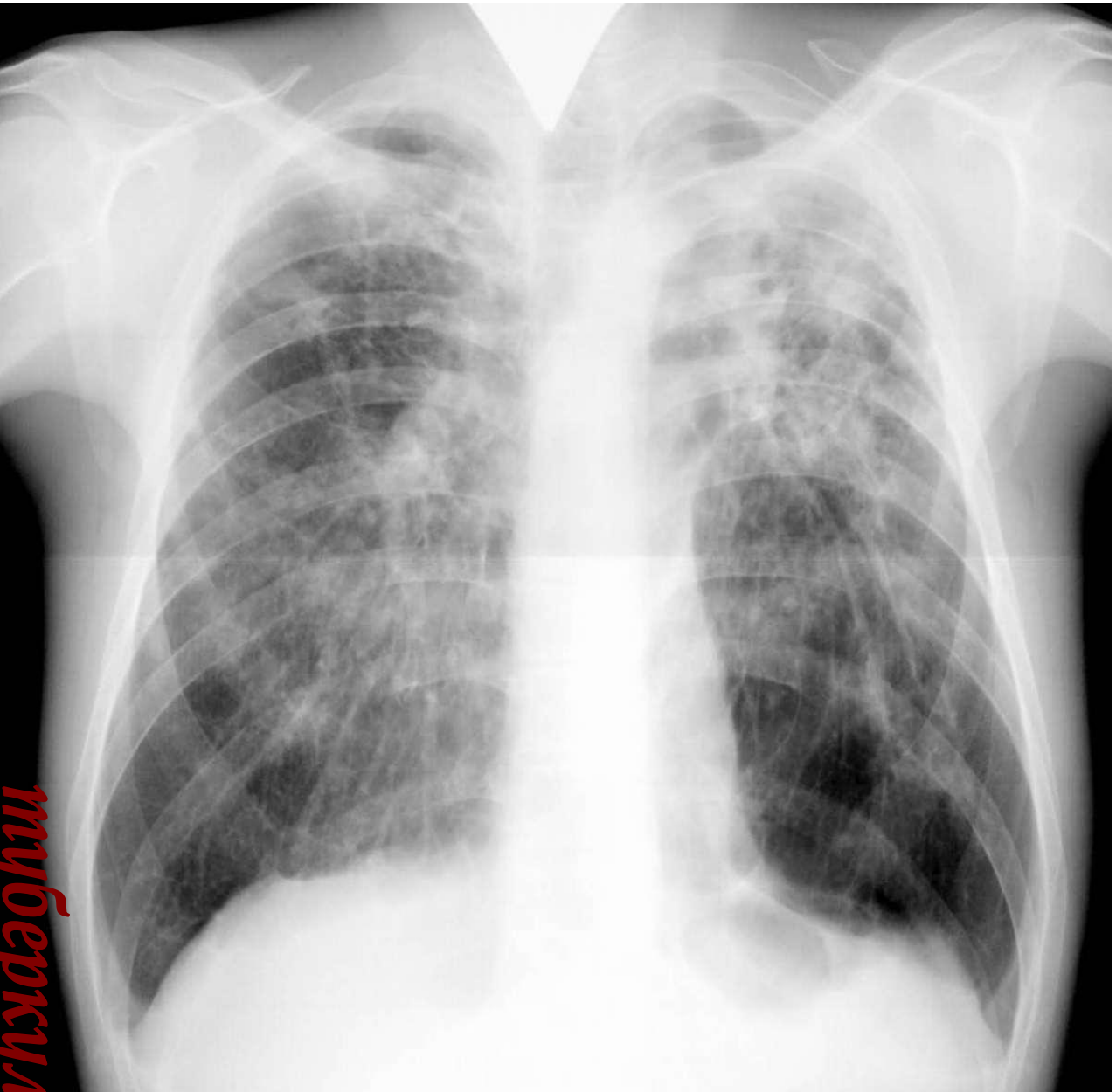





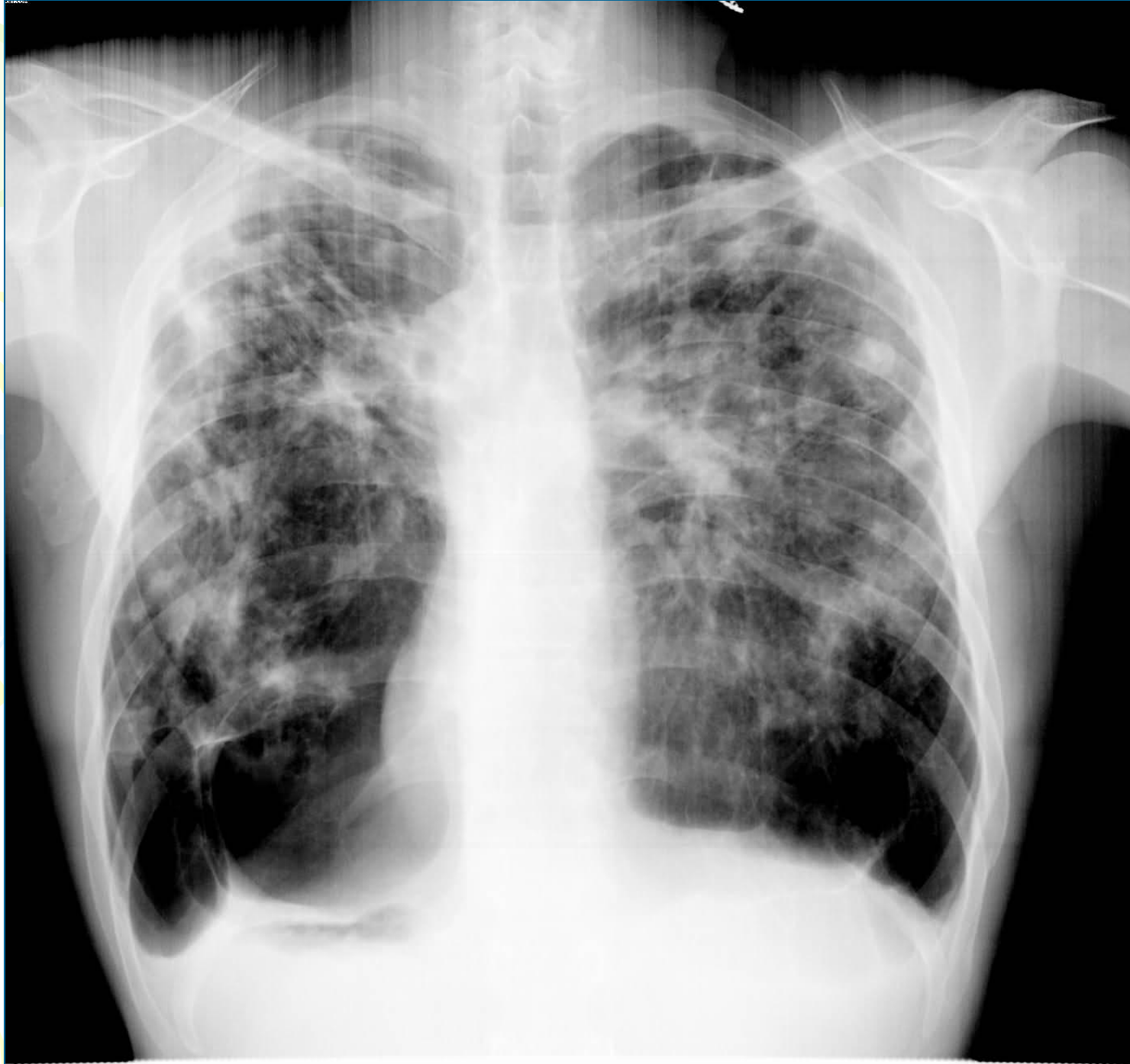# Өкпенің созылмалы гемотогенді диссеминациясы

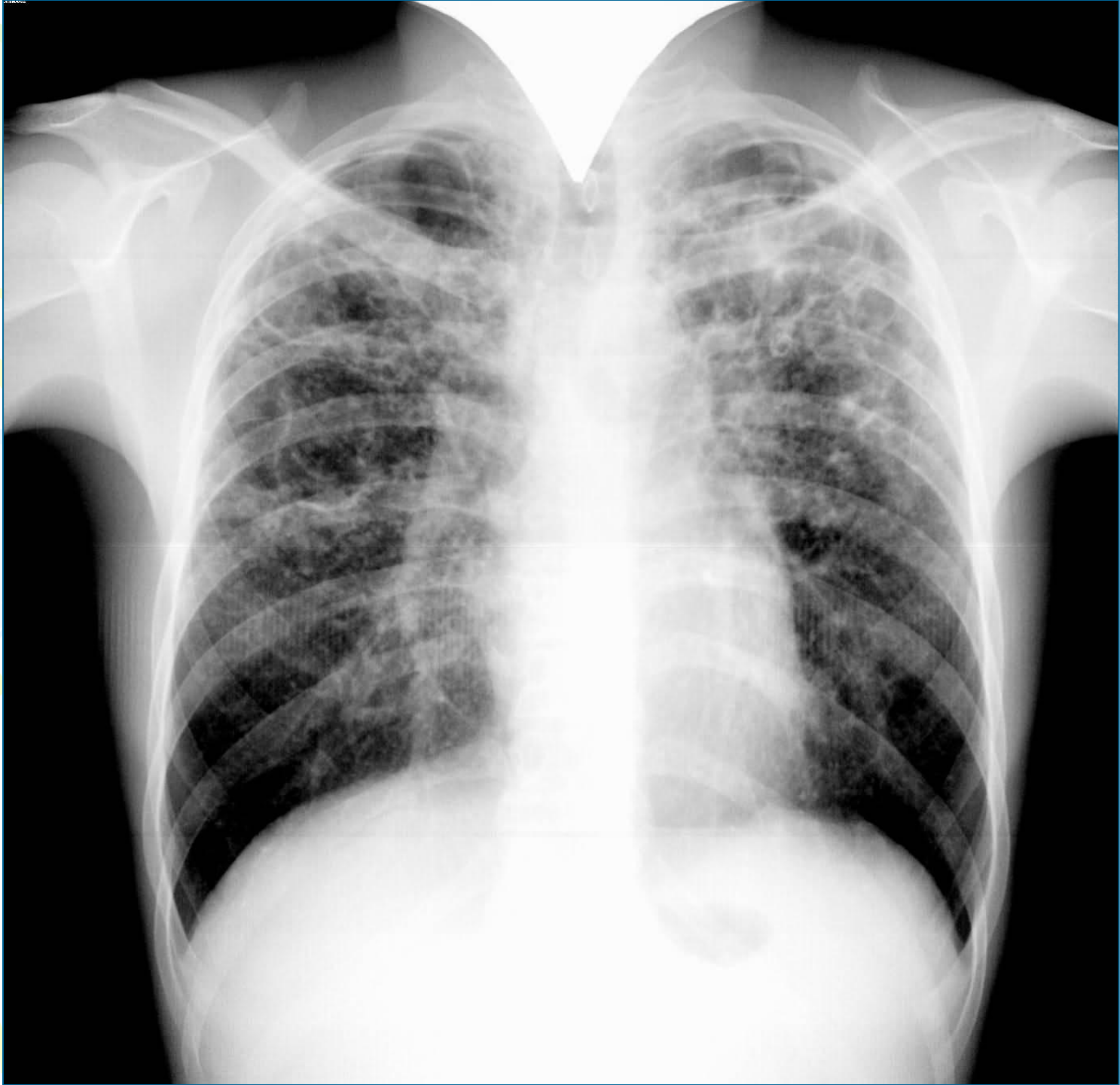- Өзгерістер рентгенологиялық көріністенде көрінеді. Дерттің көп жыл ағымында өтуіне байланысты зақымданудың симметриялдығы бұзылады. Ошақтардың жоғарғы бөлікте орналасуы сақталады, бірақ олардың саны бір өкпеде көбірек болады. Ошақтардың көлемі, пішіні, бояу қанықтылығы және кескіні әр түрлі болады. Өкпенің ұшындағы ошақты көлеңкелер ірілеу, бояу қанықтылығы жоғары және олардың саны төменгі бөліктерге қарағанда көбірек. Жоғарғы бөліктерде өкпе суреті күшейген және деформацияланған пішіні өзгерген, базальды бөлімде азайған, кедейленген.

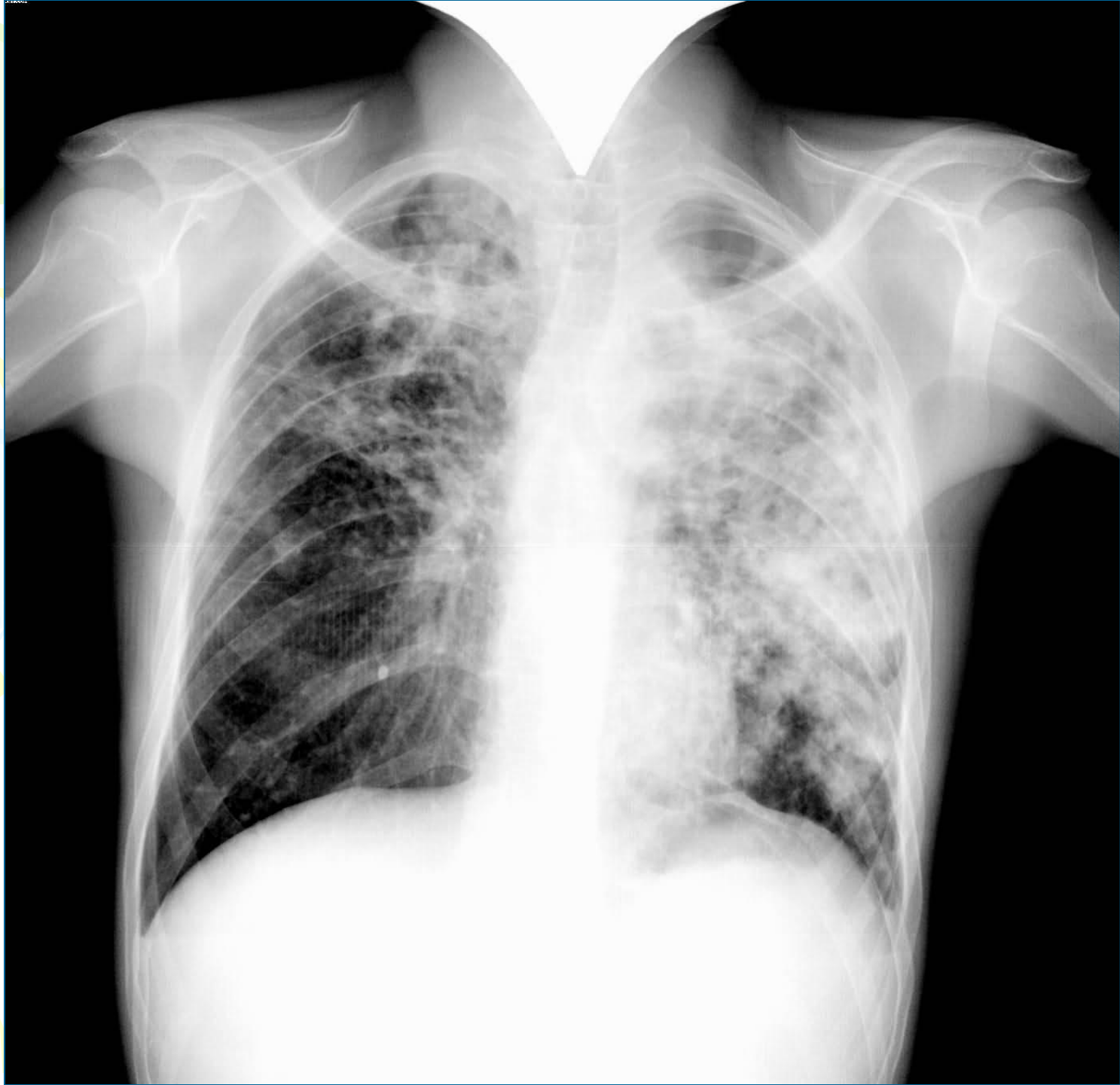

*туберкулез*

*Хронический диссеминированный*







# Өкпенің созылмалы диссеминирлі туберкулезі

- Өкпенің стромасы мен паренхимасының дәнекер тіндермен тығыздануы, рентгенологиялық көріністе тор-ұялы суретінің нәзік көлеңкелері және бронх қан тамырларының бойымен, бөлік аралық саңылауларда орналасқан тығыз тяж көлеңкесі түрінде байқалады. Өкпенің жоғары бөліктерінің дәнекер тінімен тығыздану салдарынан өкпе түбірі көлеңкелері тепе-тең жоғарға тартылады, жүрек ортаңғы жағдайда орналасады.

# Туберкулин диагностикасы

- **Жедел** түрінде дерттің ең басында туберкулин реакциясы орташа немесе айқын гиперергиялық түрде болады да, ал үрдістің әрі қарай өршуі басталғанда басылып жойылды және көп кешікпей теріс болады.
- **Жеделдеу** және **созылмалы** диссеминирлі туберкулезбен ауыратын науқастарда туберкулинге сезімталдық әлсіз оң реакциядан бастап орташа айқын реакцияға дейін болады. Туберкулездің өршуі жойылғанда туберкулинге сезімталдық төмендейді немесе норморгиялық реакцияға дейін көтеріледі.

# Лабораториялық зерттеу

- **Жедел** сатысымен ауыратын науқастардың қанында аздаған лейкоцитоз немесе лейкоциттердің саны қалыпты болады, ал эозинофилдер мен лимфоциттердің саны азаяды, таяқша ядролы нейтрофилдердің саны көбейеді, ЭТЖ жоғарлайды.



- **Жеделдеу** сатысында лейкоцитоз орташа дәрежеде болады- $(14-20) \cdot 10^9$  /л, лимфопения, моноцитоз, ЭТЖ едәуір жоғарлайды.
- **Созылмалы** сатысында лейкоциттердің саны  $-(12-14) \cdot 10^9$  /л дейін, таяқша ядролы нейтрофилдердің саны көбейеді, лимфопения, моноцитоз байқалады, ЭТЖ жоғарлайды.

A decorative graphic on the left side of the slide features a light green balloon at the top, a light blue balloon in the middle, and a light purple balloon at the bottom. Yellow triangular rays emanate from behind the balloons, suggesting a sun or light source. The background is white.

# Дифференциалды диагностика

- Саркоидоздан,
- экзогенді аллергиялық альвеолиттен,
- фиброз түзілетін альвеолиттен,
- пневмокониоздардан,
- бейспецификалық қабыну ауруларынан,
- ісіктің диссеминирлі,
- дәнекер тіннің диффузды аурулары;

| Белгілері                         | Диссеми-<br>нирленген<br>туберкулез                                   | Саркоидоз<br>II кезең   | Карцино-<br>матоз  | Екі жақты<br>ошақты<br>пневмония   |
|-----------------------------------|---|---|--|--|
| Жасы, жынысы                      | Ерлерде,<br>әйелдерде   | Жиі әйелдер   | Жиі егде<br>адамдарда  | Жиі суық-<br>таудан соң  |
| Перифирия-<br>лық лимфа<br>түйіні | ұлғаймаған  | Көптеген<br>d-1,5 см  | Метастаз<br>бергенде<br>ұлғайған   | қалыпты  |
| Арудың<br>басталуы және<br>ағымы  | Жедел,<br>жеделдеу ,<br>үдемелі,<br>интоксика-ция<br>басым            | Баяу дамиды,<br>басқа мүшелердің<br>зақымдалуымен,<br>спонтанды<br>регрессиямен | Баяу дамиды;<br>өкпеден тыс<br>локализация-<br>дағы ісіктен<br>емделен соң     | Жедел,<br>жеделдеу ,<br>үдемелі,   |
| R -белгілері                      | Симметрия-<br>лық ошақты<br>диссемина-ция<br>-тоталды<br>жедел ағымда | Екі жақты ошақты<br>диссеминация<br>орта және төменгі<br>бөлікте                | Мономорф-ты<br>ошақты<br>диссемина-ция<br>локализацияс<br>ы әртүрлі<br>бөлікте | Көптеген ошақы<br>көлеңке, өкпе<br>түбірінің<br>ұлғаюы,<br>адекватты<br>терапиядан |

|                                 | <b>Жеделдеу,<br/>созылмалы<br/>ағымда- диссем.<br/>жоғарғы және<br/>орта бөлікте</b> |  |  | <b>соң ошақтың<br/>тез сорыуы</b>                   |
|---------------------------------|--|--|--|---|
| Бронхоскопия                    | Қалыпты  | Ш.қ. қалыңдауы<br>Кейде саркоидты<br>гранулема | Қабырғаның<br>ісінуі,<br>катаральды<br>эндобронхит | Ш.қ.гиперемиясы, қуыста<br>шырышты<br>ірінді секрет |
| Қақырықты бакт. зерт            | Кейде ТМБ+   | ТМБ-   | ТМБ-   | ТМБ-  |
| Туберкулинге сезімталдық        | Жедел ағымда теріс анергия;<br>жеделдеу- N және гиперергия                           | Әлсіз оң немесе теріс                          | Әлсіз оң немесе теріс                              |   |
| Биоптатты морфологиялық зерттеу | Туберкулезды гранулема элементі  | Саркоидты гранулема элементі                   | Ісік тіні  | Нейтрофиль, плазмоцит, эозинофиль                   |



# Емі

– №11 диеталық стол

- Алғаш ем жүргізген кезде изониозид, рифампицин, пиразинамид, этамбутолмен емдейді
- Емді жалғастыру кезінде екі дәрімен емдейді. Олар:
  - изониозид пен рифампицин
  - изониозид пен этамбутол
- Аурудың созылмалы сатыға немесе дәріге төзімділік сақталған болса IV топтағы дәрілермен емдейді.

Нязар аударғандарыңызға  
рахмет!!!

