Закриті і відкриті переломи.
Сучасні методи Лікування переломів.

Перело́м кістки — повне або часткове порушення цілістності кістки при навантаженні, яке перевищує міцність травмуючої ділянки скелета.

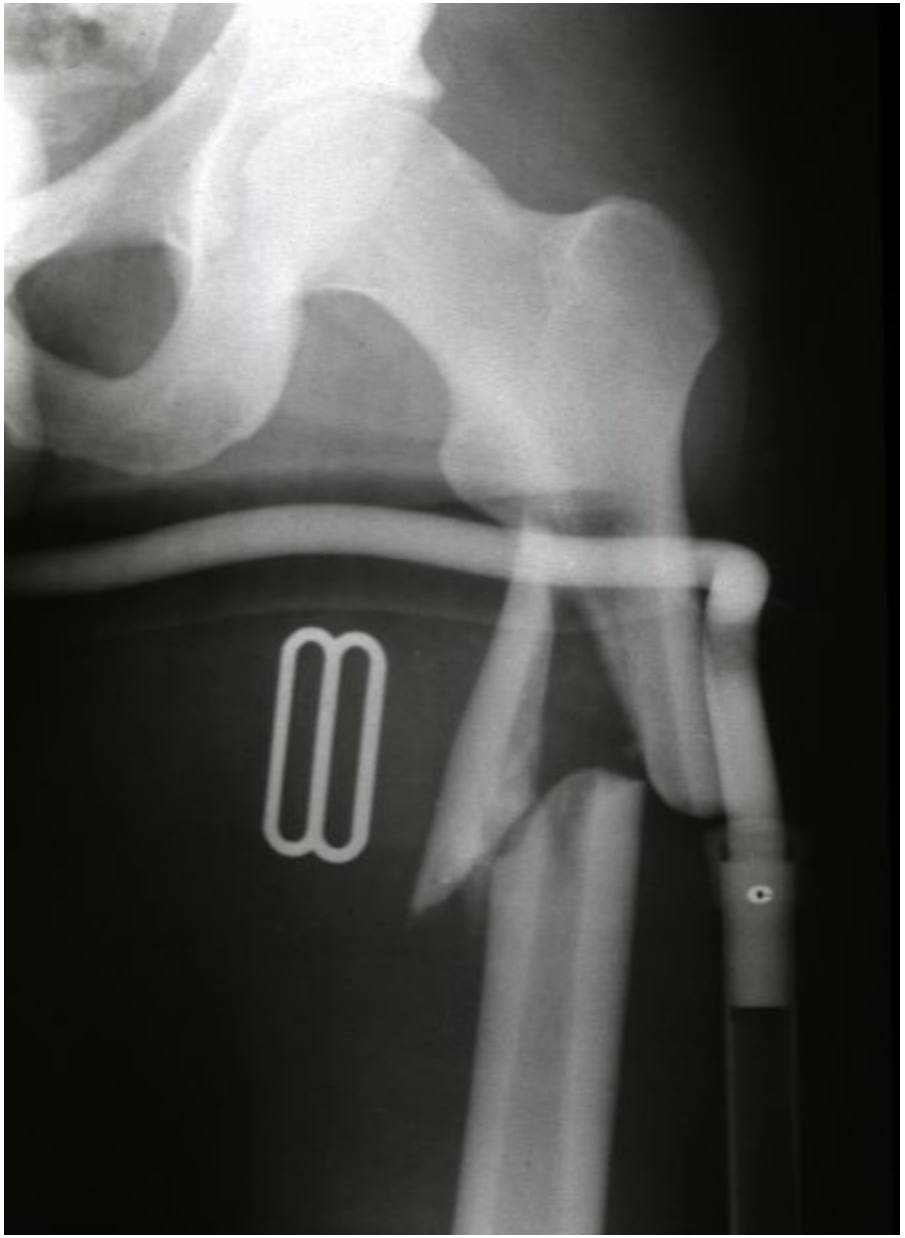

Високо-
енергетична
травма

Низькоенергетична травма

- **Класификація переломів**
- I
- Травматичні переломи
- Патологічні переломи (пухлини кісток, метастази, остеомієліт, патологічний остеопороз та ін.
-
- II. <u>По цілістності шкірних покривів</u>
- Закриті переломи (85%)
- Відкриті переломи (перелом і рана на одному сегменті кінцівки):
- непроникаючі
- проникаючі (є співвідношення рани з місцем перелома):
- первинні - один травмуючий агент пошкоджує м"які тканини і кістку
- вторинні (їх лікувати легше)

Відкритий перелом-перелом, при якому уламок кістки перфорує шкіру наскрізь

Відкритий перелом, як вагітність- він або є або його немає

Carlsberg
HSA
9
26

15

- За анатомічною локалізацією
- (ключиця, лопатка, плече, передпліччя, стегно, гомілка, ступня, кисть)
-
- За рівнем пошкодження
- Діафізарні переломи (переломи компактної речовини); на рівні діафіза прикріплюються м’язи – сінергісти і антагоністи, які викликають типові зміщення
- Виокремлюють три рівня перелома:
- а) верхній рівень діафіза
- б) середній рівень діафіза
- в) нижній рівень діафіза
- Епіметафізарні
- а) позасуглобові
- б) внутрішньосуглобові

V <u>По лінії перелома</u> (лінія перелома може бути подвійною, потрійною)

Косі

Винтоподібні

Поперечні

Багатоуламкові

Відривні переломи (надколінка, ліктьового відростка)

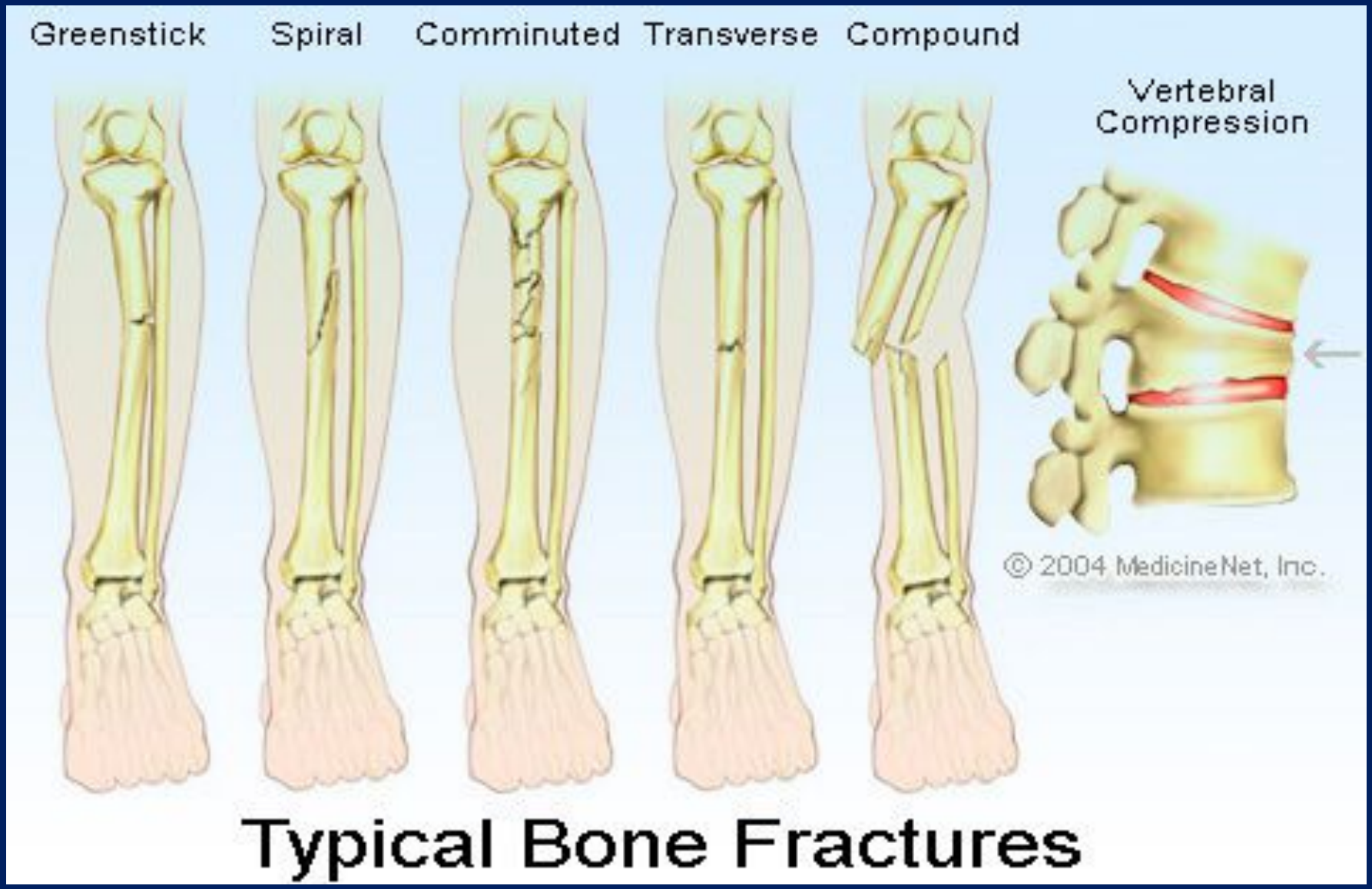
Greenstick
Spiral
Comminuted
Transverse
Compound
Vertebral Compression
© 2004 MedicineNet, Inc.
Typical Bone Fractures

- VI <u>За характером перелома</u>
- безосколкові (два відламка)
- осколкові (до 3 відламків, збережена лінія перелома - на 2/3 при співвідношенні відламків)
- багатоуламкові (болшее 3 відламків, збережена лінія перелома)
- раздроблені (не збережена лінія перелома)

- VII <u>За зміщенням уламків</u>
- Без зміщення (лінійні, продольні)
- !!! Тріщин не існує - це лінійний або поздовжній перелом
- Зі зміщенням (може бути окремо або в поєднанні один з одним)
- а) по ширині
- б) по довжині
- в) під кутом
- г) по вісі (ротаційне зміщення)

- VIII <u>За механізмом травми</u>
- Прямий (у місці безпосереднього прикладання сили)
- Непрямий (наприклад: падіння на ступні, удар передається на locus minoris resistentis - шийку стегна)

- За функціональним механізмом травми (вид зміщення перелома визначається механізмом травми, характерним для даного сегмента кінцівки, а кожен суглоб характеризується визначними рухами).
- Згинальний
- Розгинальний (обидва найбільш типові для плеча, тому що рухи в ліктьовому суглобі – згинання і розгинання)
- Абдукційний
- Аддукційний
- Вколочений
- Супінаційний
- Пронаційний

- IX За наявністю ускладнень
- Неускладнені (ізольовані пошкодження кісток, додатково може бути пошкодження окістя, мязів, фасцій)
- Ускладнені (з пошкодженням елементів судинно-нервового сплетіння)
- X <u>Поєднані з вивихом</u> (підвивихом) суглобового кінця

- **Клінічні ознаки і діагностика перелома:**
- Достовірні (абсолютні) ознаки - визначаються в 20% випадків
- Патологічна рухомість в незвичайному місці
- Крепітація кісткових фрагментів (спеціально цей симптом не викликають)
- Абсолютне вкорочення сегмента
- Недостовірні (вірогідні) ознаки - можуть бути при інших видах травм
- Біль
- Крововилив
- Набряк
- Обмеження функції
- Особливо важко діагностуються внутрішньосуглобові переломи, де не буває абсолютних ознак перелома.

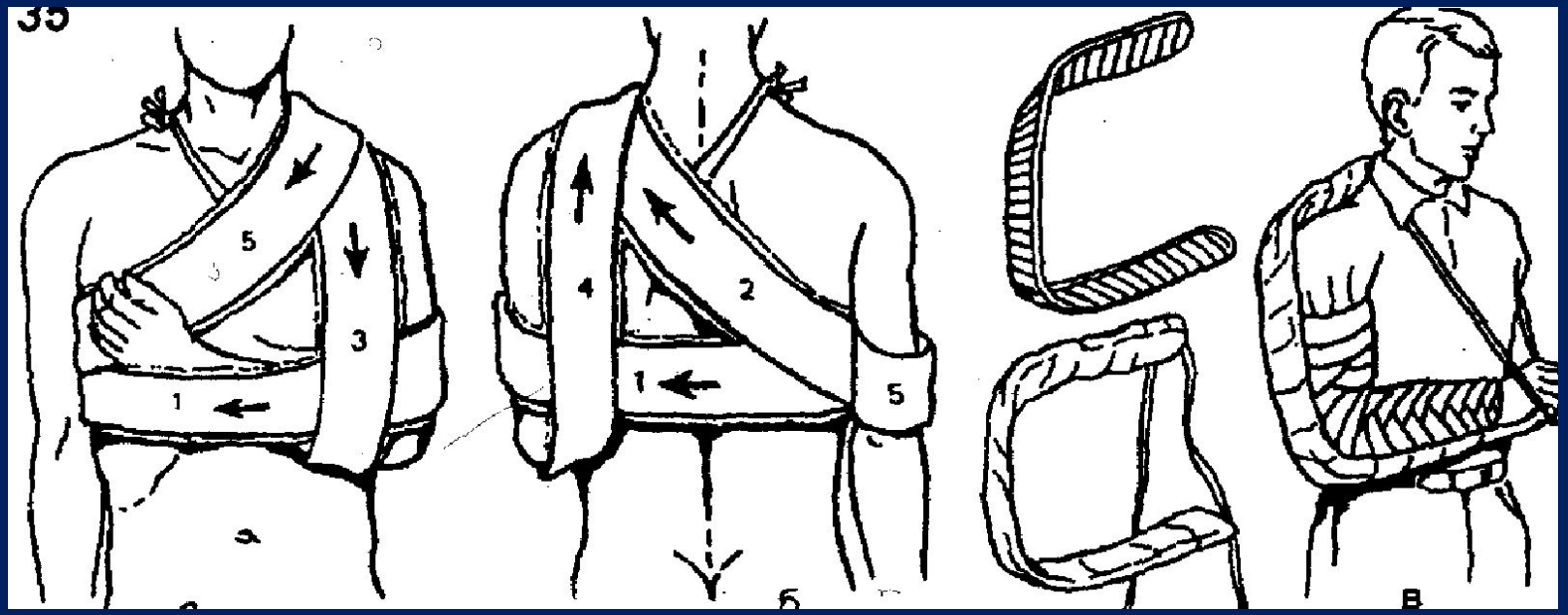

35. Транспортна іммобілізація
при переломах плеча.
а, б —пов’язкою Дезо (1—5 —ходів
бинта); в —драбинчастою шиною.

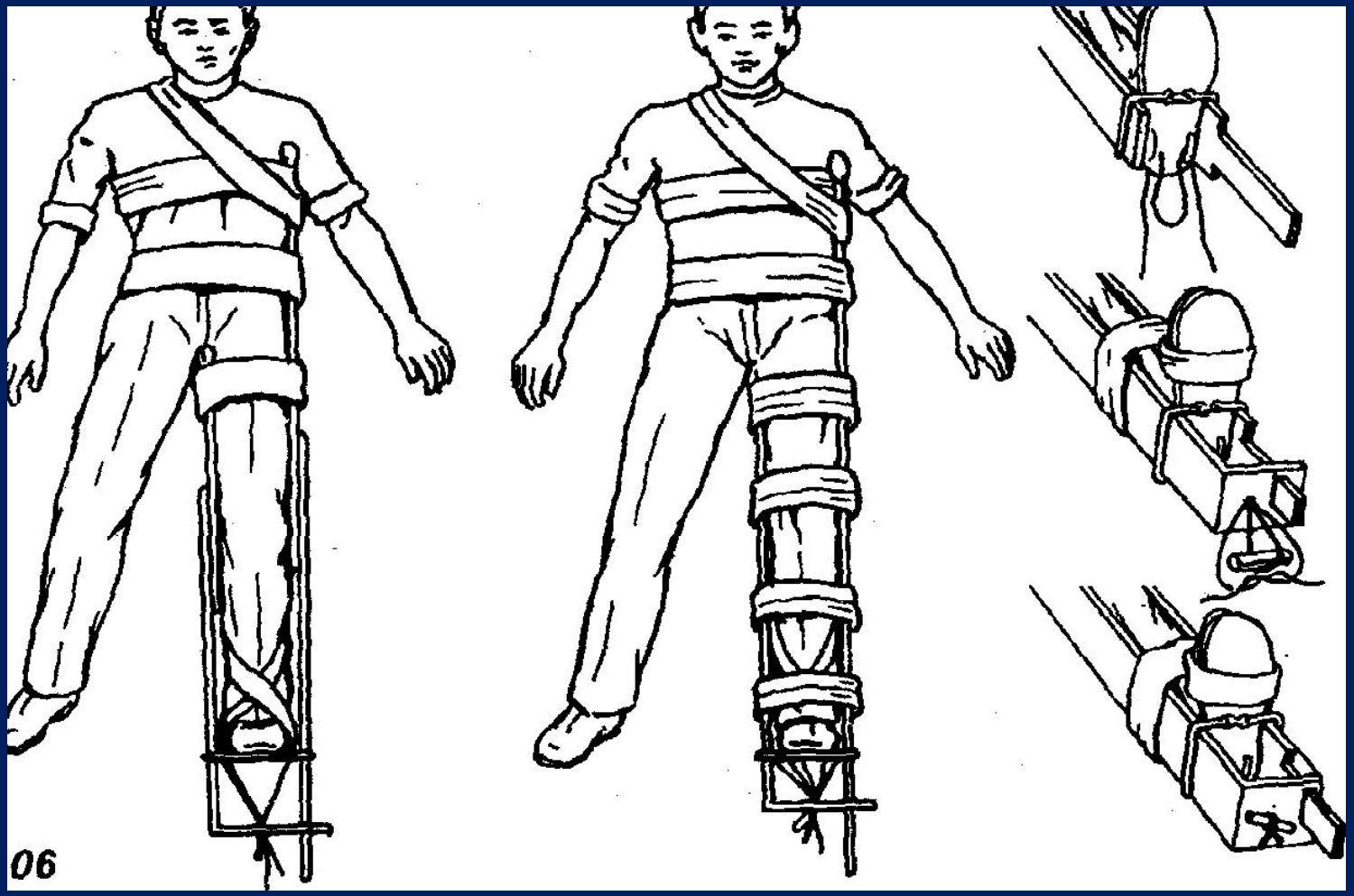

Транспортна іммобілізація шиною Дітеріхса

- **Методи лікування:**
- Консервативні методи. Позитивні якості - щадні, доступні, зручні для будь-якого віку ; негативні якості – складність виконання). Застосовуються для лікування 85% всіх переломів, лікування проходить амбулаторно в травмпунктах.
- Фіксаційний (іммобілізаційний) спосіб
- а) обов'язкове знеболення всіма доступними методами аж до наркозу
- б) репозиція - ручна або з застосуванням пристроїв (наприклад: апарат Свердлова для кісточки)
- в) фіксація сегмента: гіпсова пов'язка – найкращий засіб. Позитивні якості - гіпс гігроскопічний, виготовляється індивідуально, легко міняється. Негативні якості - тривалість фіксації і, як наслідок помірна атрофія м'язів.
- (! Всупереч загальній думці, М. І. Пірогов не винайшов гіпсові пов'язки, а вперше застосував їх у військово-польовій хірургії, винайшли гіпсову пов'язку в Давньому Єгипті.)

Перелом Коллеса

- Міграція дистального уламку дозаду
- Деформація по типу виделки.

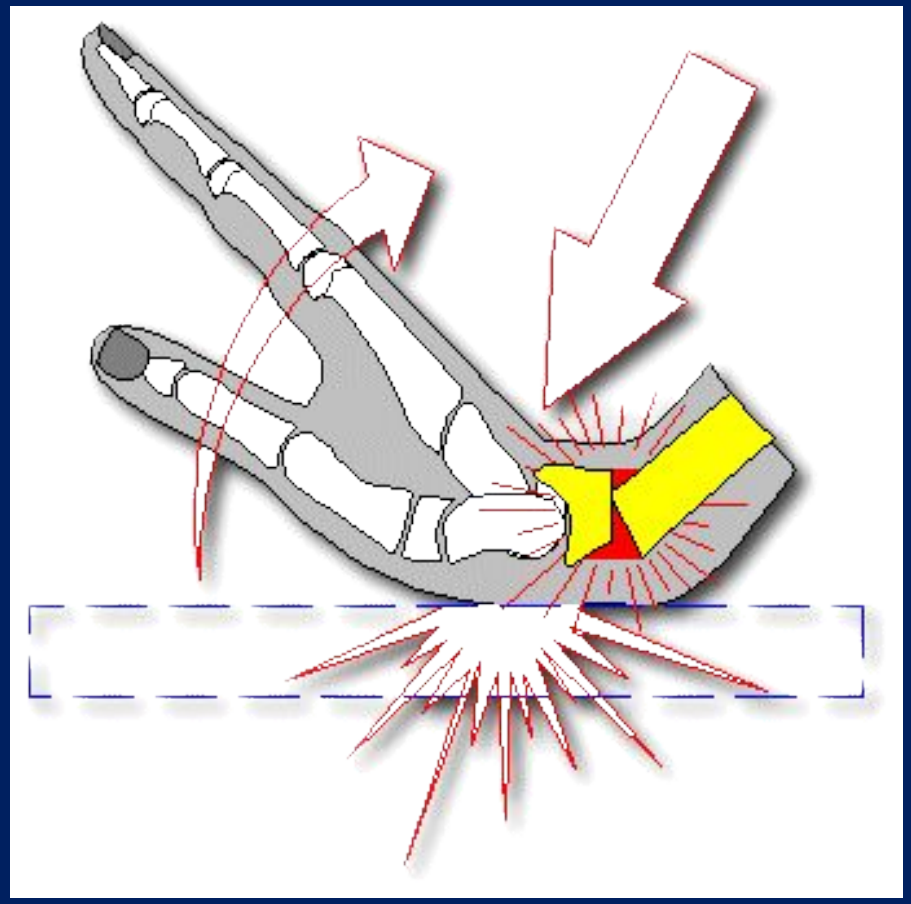

Вправлення перелому Коллеса

- потім
  1. Вправлення закінчується пронацією передпліччя та зап'ястка.
  2. В такому положенні передпліччя фіксується, а кисть далі пронується.
  3. Зап’ясток ставиться в положення ульнарної девіації для корекції радіоульнарного кута та правильного положення дистального фрагмента.

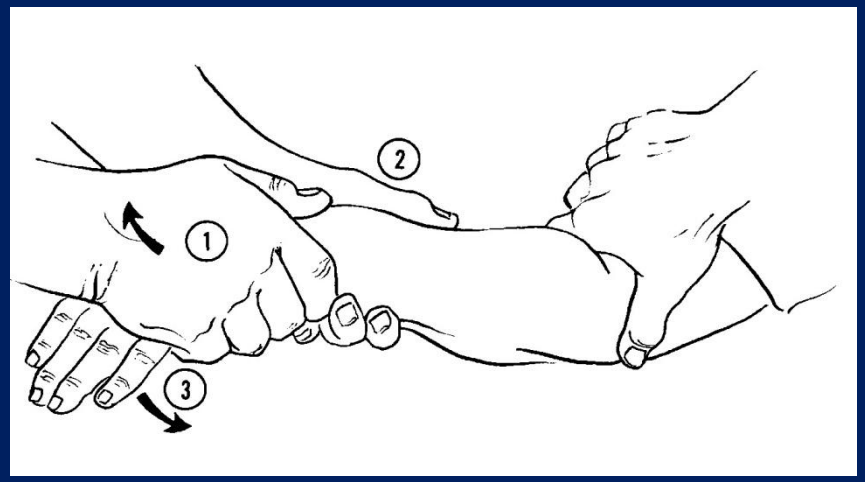

Репозиція перелому Коллеса

- Альтернативний метод
  1. Кисть в положенні супінації, тракція за пальці.
  2. Ліктьовий суглоб фіксовано під прямим кутом.
  3. Передпліччя в проміжному положенні.
  4. Витяжіння черз лямку та вагу.
  5. Витягування продовжується 5 хв. , потім кисть ставлять в ульнарне положення.

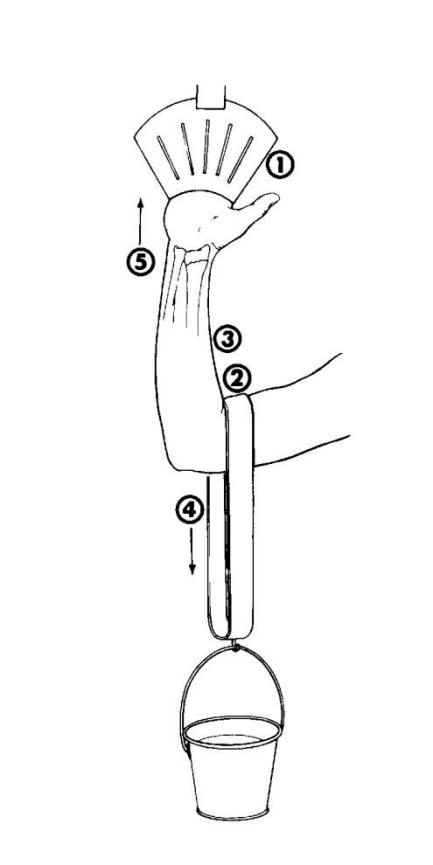

- Екстензійний (функціональний) метод
- Основна ланка метода - витяжіння, направлене на розслаблення м'язового корсета і самовправлення фрагментів. Позитивні якості - дуже щадний метод, може застосовуватися у дітей і людей похилого віку, репозиція не одномоментна, а поступова. Негативні якості- велика тривалість перебування в стаціонарі, тому в чистому вигляді в теперішній час не застостовується.
- Экстензійно-фіксаційний метод
- Репозиція поступова, як в попередньому методі. При досягненні утворення волокнистих структур (через 1,0…1,5 місяця) кінцівка фіксується гіпсовою пов'язкою.

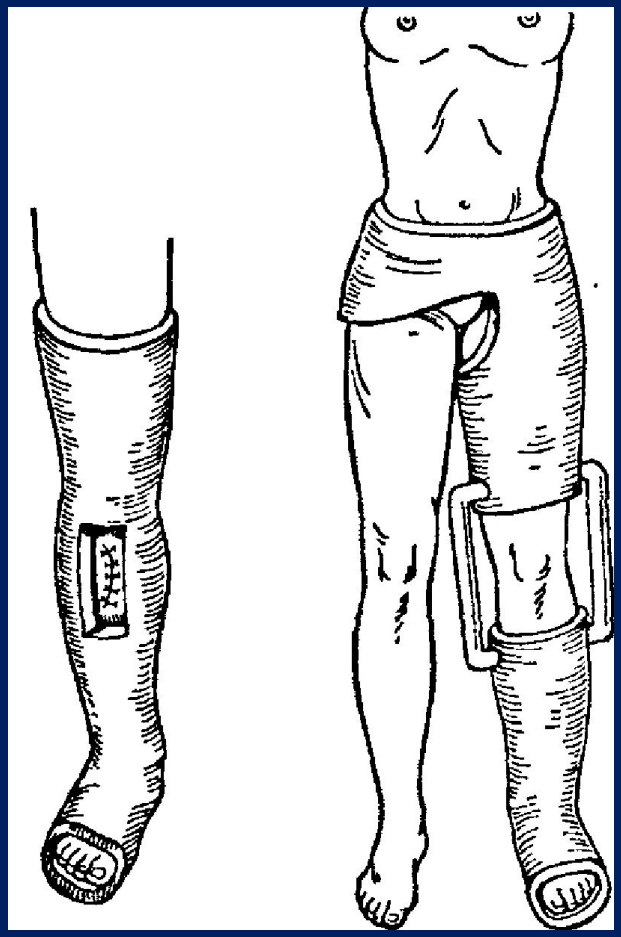

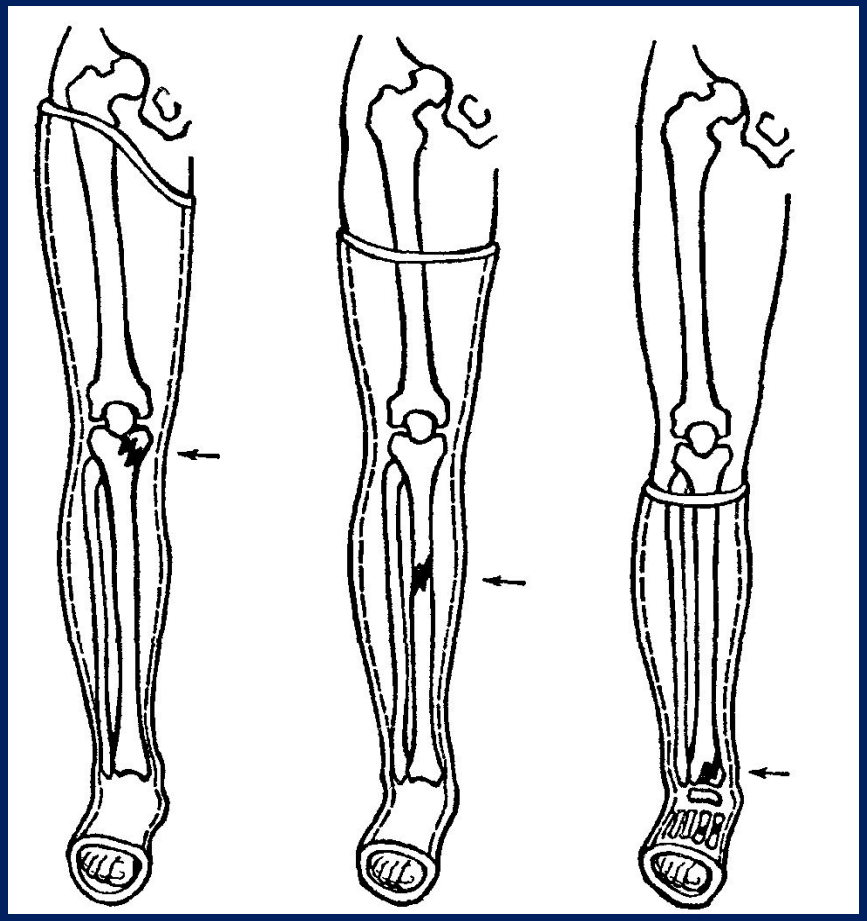

Вікончата та мостоподібна гіпсові пов’язка

Гіпсова пов’язка при переломах кісток гомілки та ступні в залежності від рівня перелому.

Тракція

Витяг за шкіру

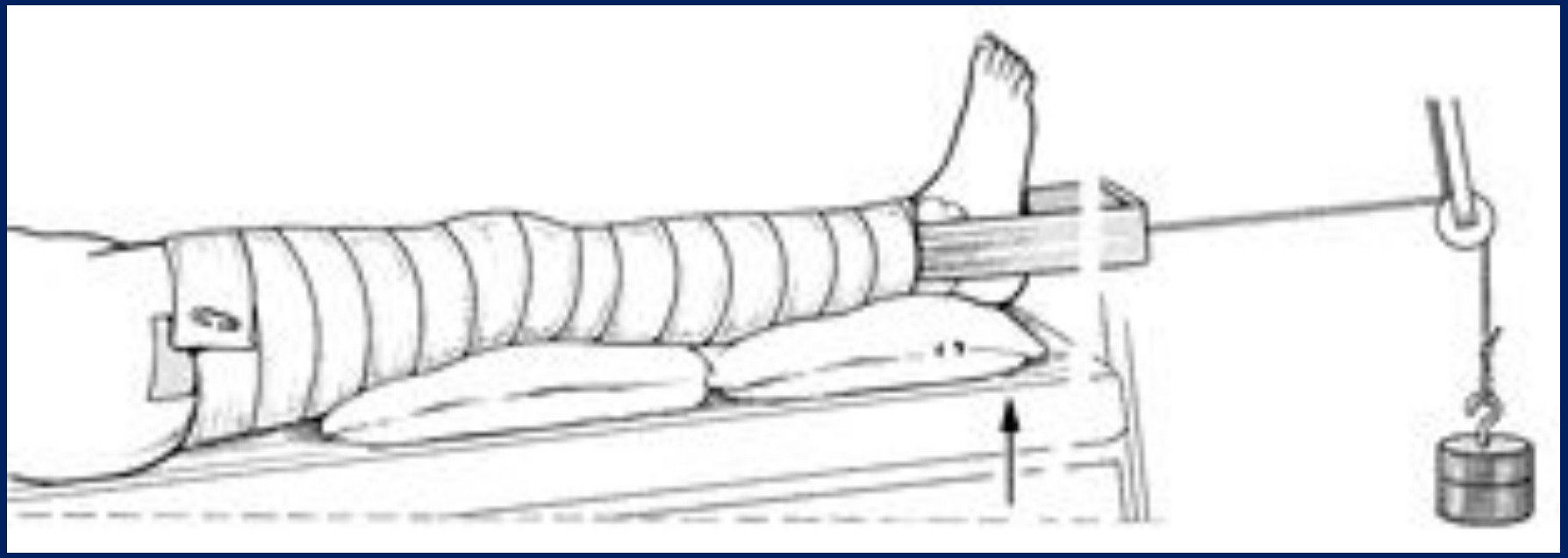

Витяг за Баком

Скелетний витяг

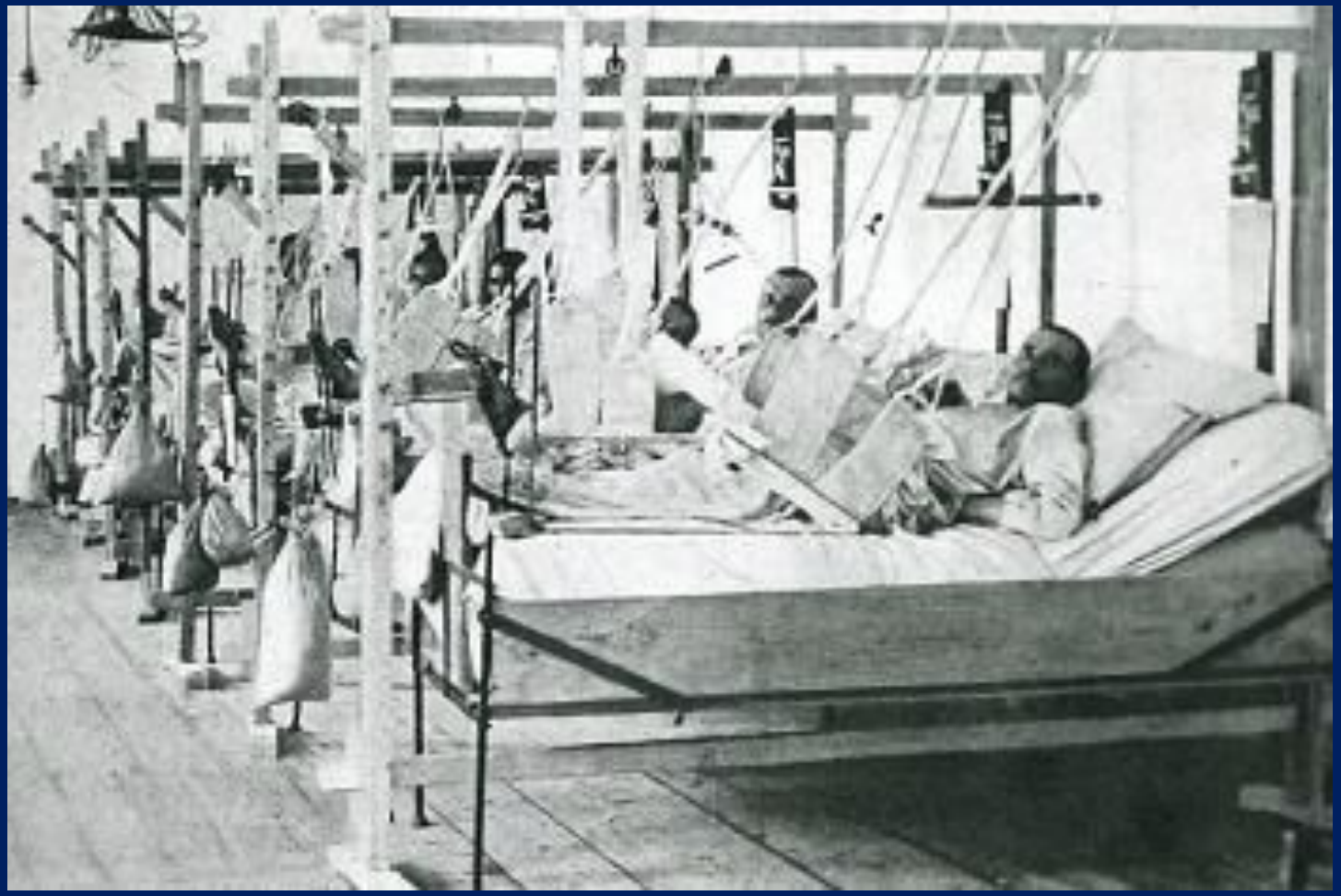



Professor
Lorenz Böhler



LORENZ BÖHLER

TECHNIQUE
DU TRAITEMENT
DES FRACTURES

MASSON ET CIE ÉDITEURS
LIBRAIRES DE L'ACADÉMIE DE MÉDECINE

Скелетний витяг

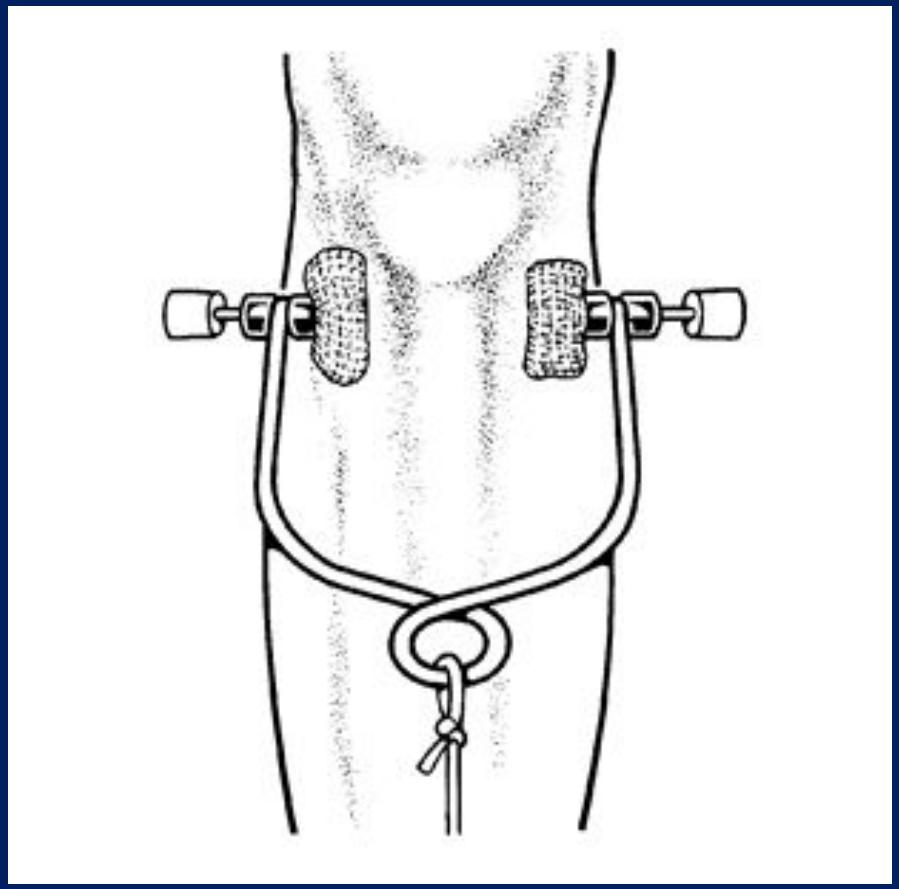

Скелетний витяг

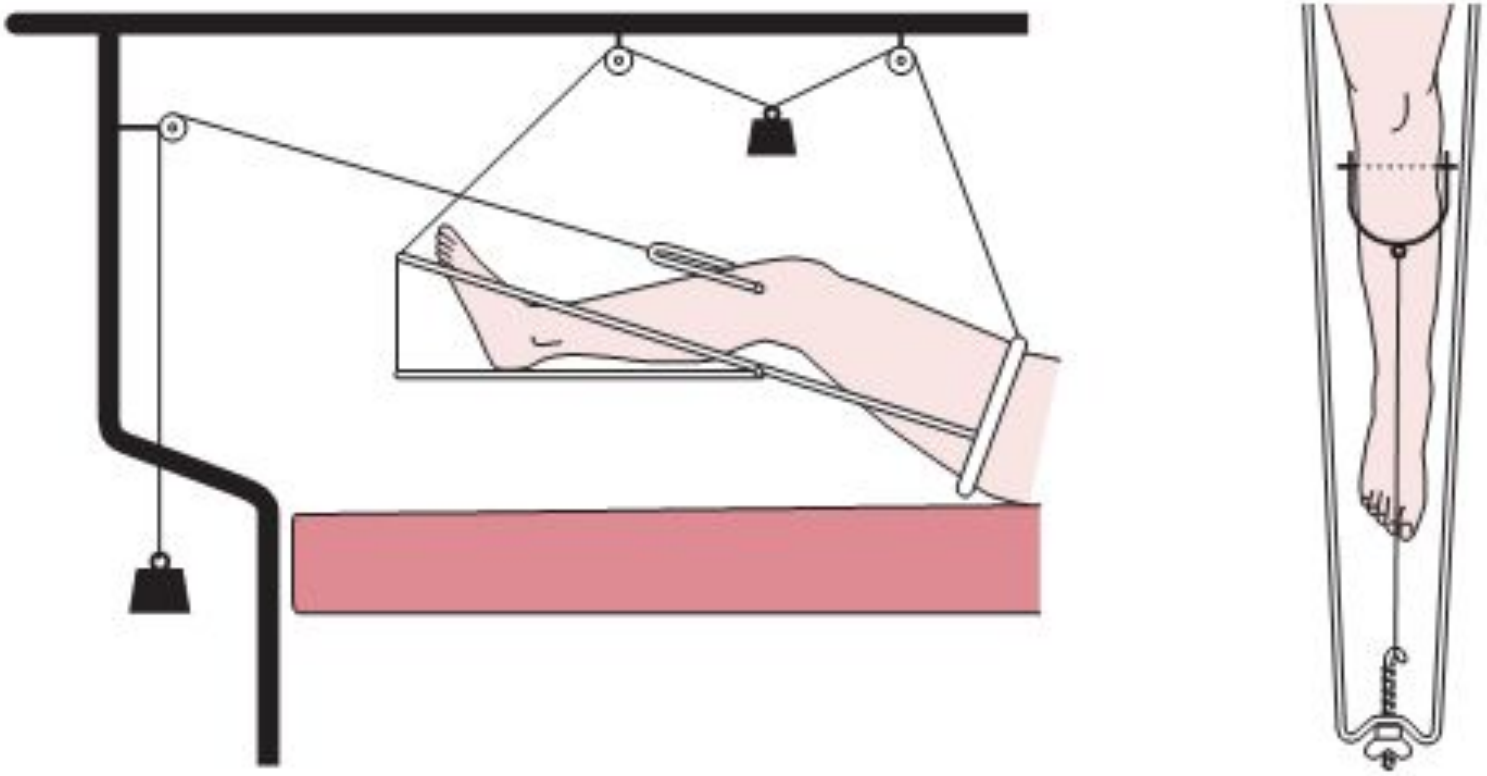

Fig. 3.11 Continuous skeletal traction through a tibial pin with balanced suspension, using a Thomas's splint and a Pearson knee flexion attachment.

Скелетний витяг системою Штеймана за дистальний відділ стегна при переломі стегна.

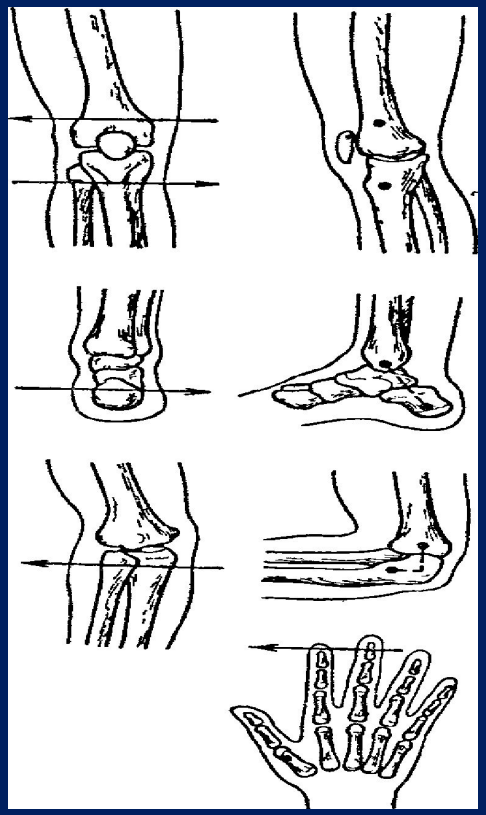

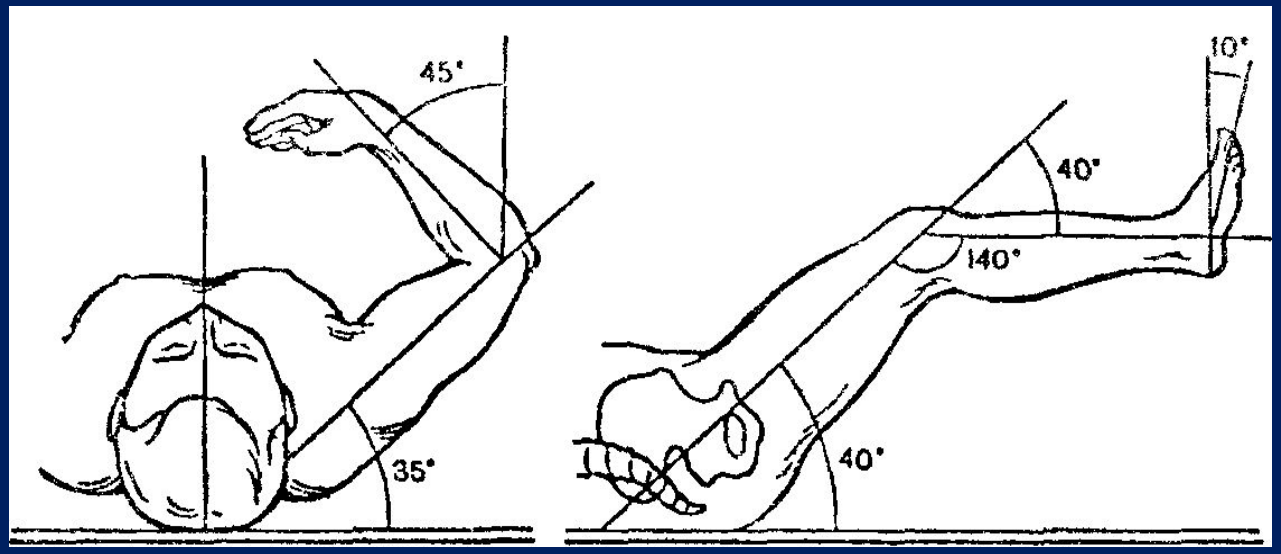

Місця і направлення введення шпиць для скелетного витягу на верхній та нижній кінцівках

Середньо-фізіологічне положення для верхньої та нижньої кінцівок.

- **Оперативні методи**
-
- Абсолютні показники:
- Ускладнені переломи з пошкодженням судинно-нервового сплетіння (відновлення цілістності судин та нервів з репозицією і фіксацією шляхом остеосинтезу)
- Переломи і вивихи, які не вправляються, а також переломо-вивихи
- Перелом з інтерпозицією тканин
- Відривні переломи

- <u>Відносні показники:</u>
- Поперечні переломи (легко співставляються, але легко зміщуються і важко фіксуются, так як площа дотику невелика, оперативний метод застосовується якщо немає протипоказів за загальним станом организма)
- Переломи шийки стегна, при консервативному лікуванні не зрощуются в 90% випадків через разрив судин, що кровопостачаються, частіш за все зустрічаються у віці після 60 років, але в похилому віці, як правило, формируються соматичні протипокази до операції, тому необхідна оцінка компенсації або декомпенсації соматичних хвороб. Метод лікування - закритий остеосинтез шийки.
- Відкриті переломи, якщо можливо - лікуються консервативно
- Незрощені переломи

додаткові

- Хибні суглоби
- Неправильно зрощені переломи
- Повільно консолідуючі переломи

- Кісткова пластика
- Мета: 1. Стимуляція кісткоутворення при сповільненій консолідації
- 2. Заміна великих ділянок кістки
- Трансплантати: аутогенні (як правило приживають), аллотрансплантати (до яких відносяться будь-які чужерідні - частина їх відторгується)
- Ендопротезування суглобів

Внутрішня фіксація

- Фіксація переломів оперативно,шляхом встановлення пластин та гвинтів

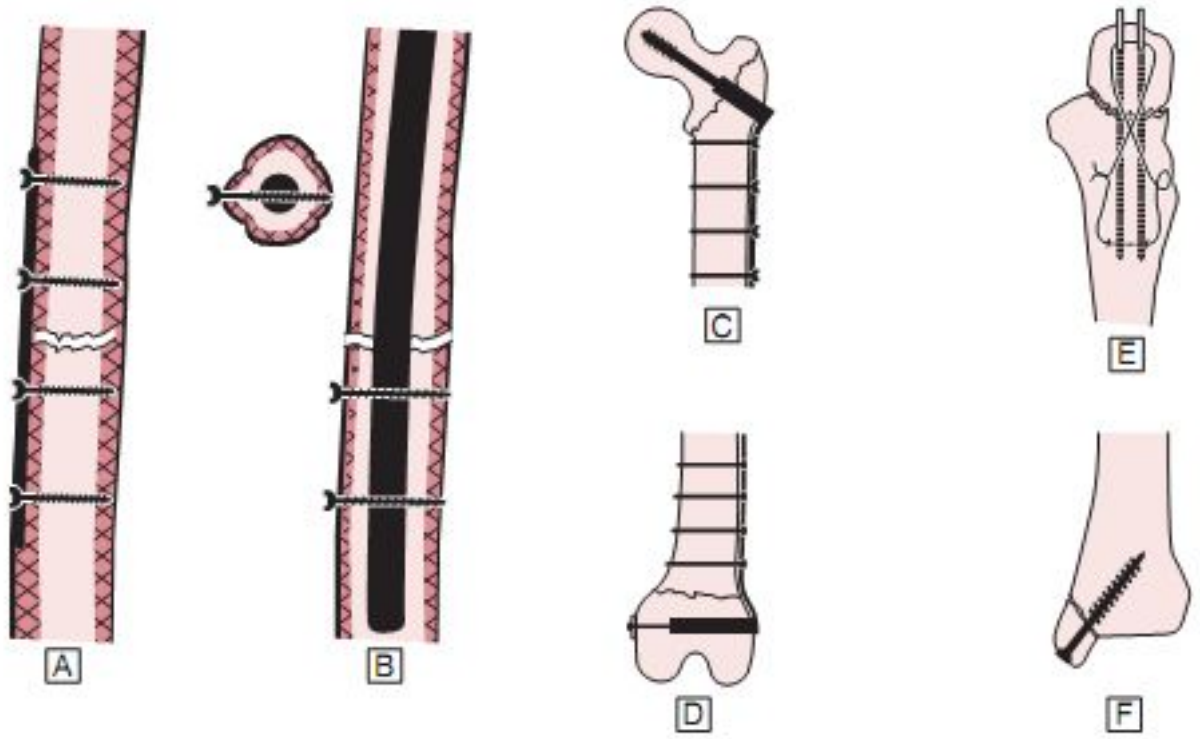

Fig. 3.16 Six methods of internal fixation for fractures. A Plate and screws. B Intramedullary nail (without and with locking screws). C Sliding screw-plate and screws. D Condylar screw-plate. E Tension band wiring. F Transfixion screws or Kirschner wires (for small fragments).

Інтрамедулярний остеосинтез

Professor Gerhard Küntscher

Внутрішня фіксація

Внутрішня фіксація

Fig. 3.2.2-12: Anatomically shaped plates (4.5 system):
a) Condylar plate 95° to stabilize fractures of the proximal and distal femur.
b) Angled blade plate 120° for valgization osteotomy of the femur.
c) Condylar buttress plate for the distal femur (left and right).
d) T-plate 4.5 for proximal humerus and proximal tibia.
e) Lateral tibial head buttress plates.
f) Tibial head buttress plate (right and left).
g) Cobra head plate for arthrodesis of the hip.
h) Angled blade plate for varization of the femur.
i) Dynamic condylar screw for proximal and distal femur (side plate and screw separate).
j) T-plate 3.5 (oblique angeled) for distal radial fractures.

Внутрішня фіксація

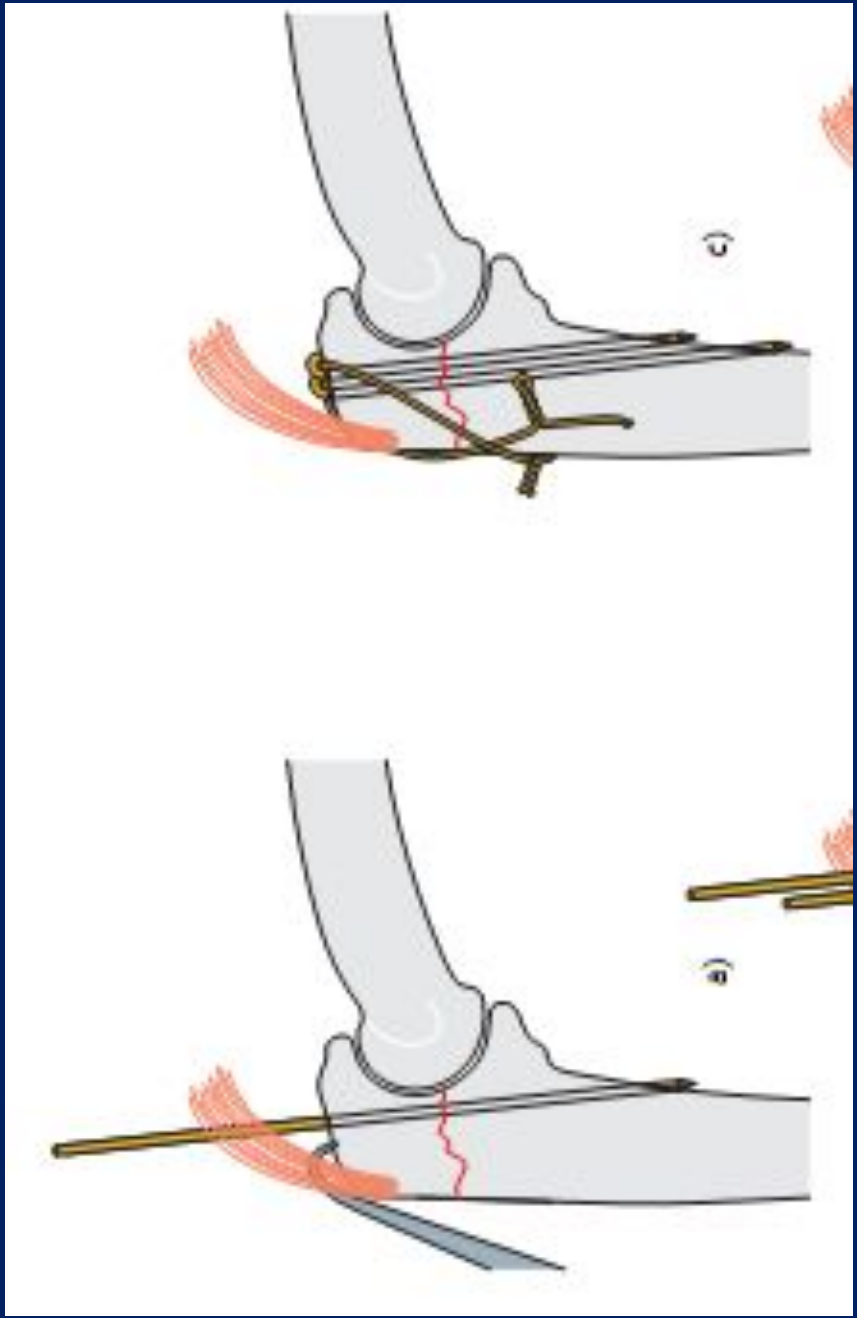

Зовнішня фіксація

- Металеві стержні вводяться в кістку
- Стержні фіксуються зовнішніми кронштейнами

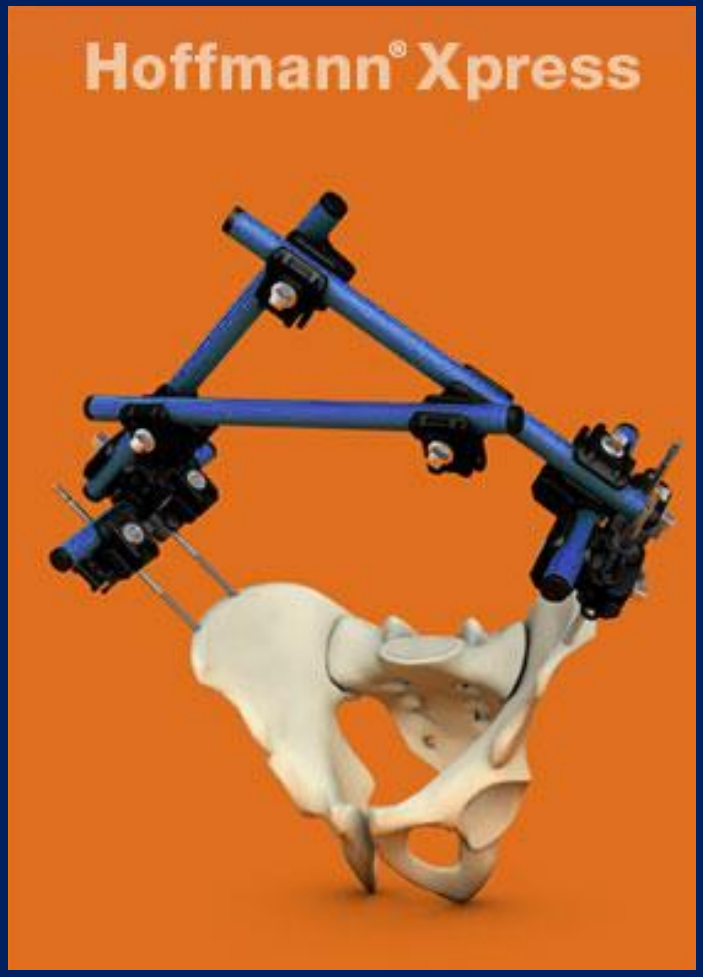

Зовнішня фіксація

Зовнішня фіксація

- **Операції:**
- Відкрита репозиція кісткових фрагментів: оголення кісткових фрагментів, усунення інтерпозиції тканин, відкрита репозиція, ушивання окістя, ушивання рани, фіксація. Частіш застосовується у дітей. Враховуючи можливість вторинного зміщення, використовуються додаткові методи фіксації
- Інтрамедуллярний остеосинтез
- Накістний (екстрамедуллярний) остеосинтез
- Інтра-екстрамедуллярней остеосинтез
- Позавогнищевий компресійно-дистракційний остеосинтез апаратами зовнішньої фіксації (Волков, Оганесян, Ілізаров). Дозволяє закрито репонувати переломи з різними видами зміщення. Застосовуються тільки в 12% випадків лікування переломів, так як потребують спеціальної підготовки лікарів

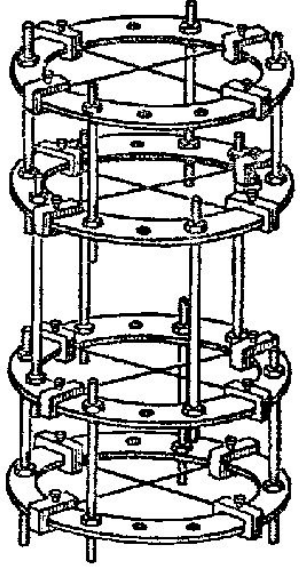

а

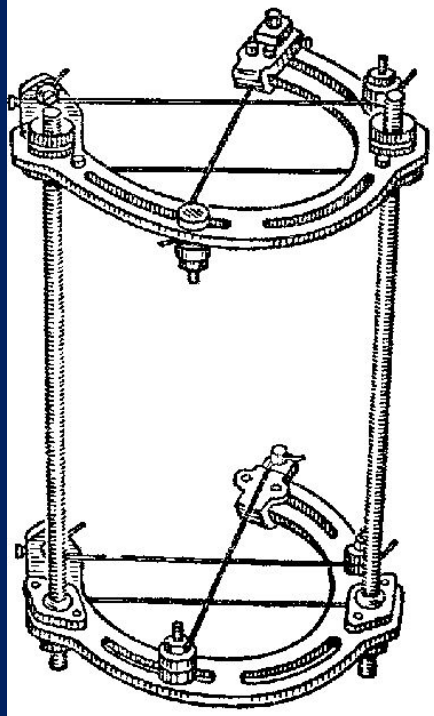

в

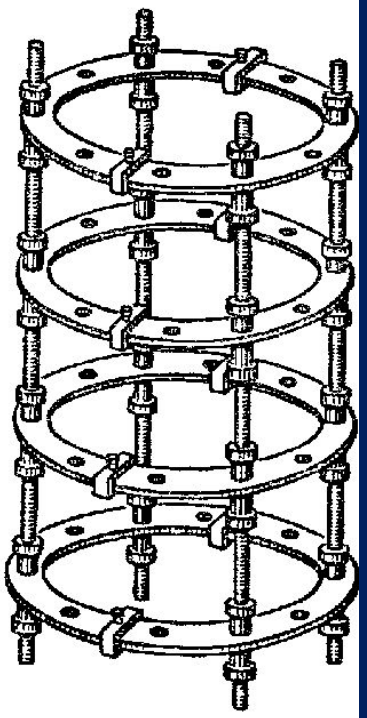

г

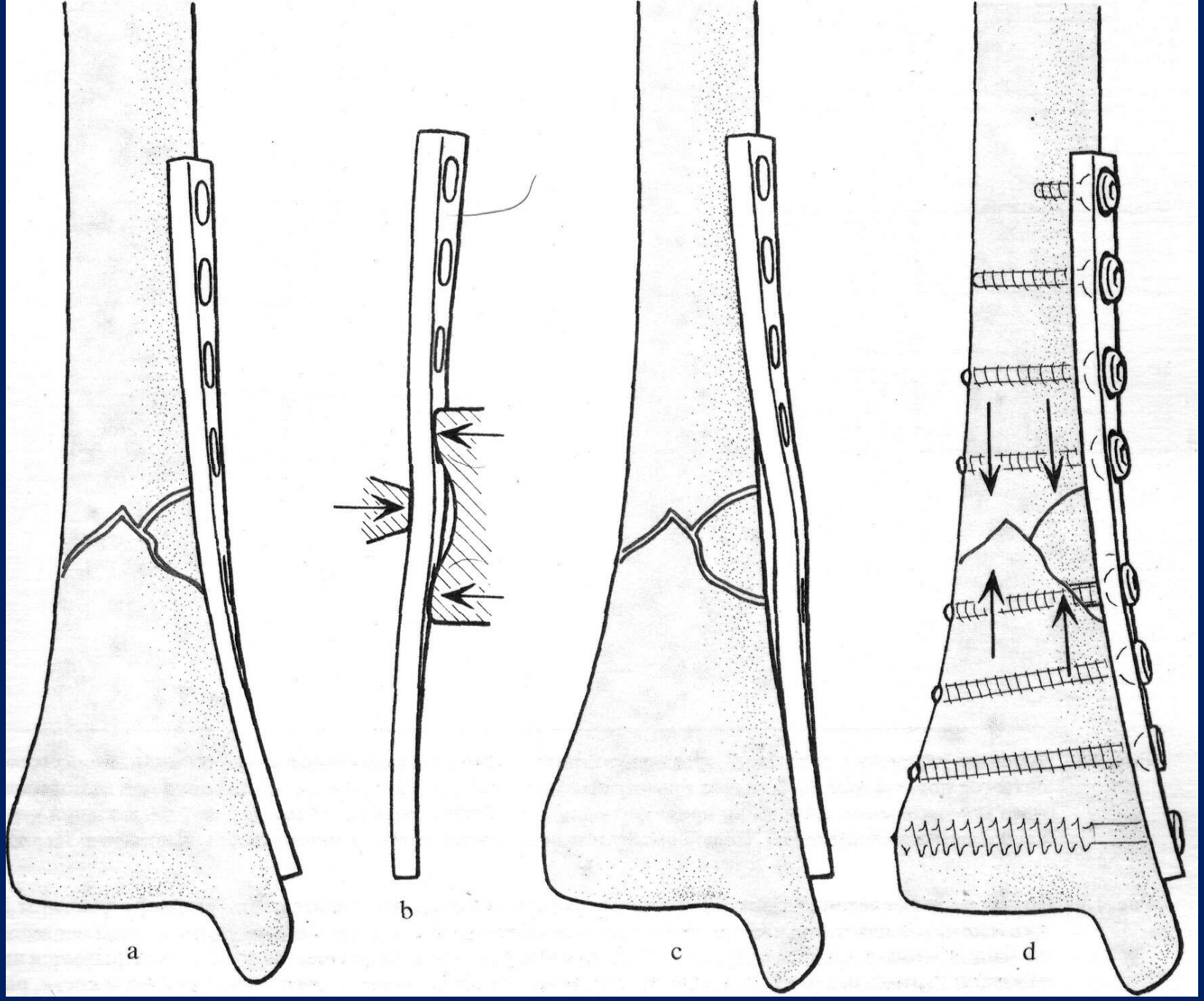
a
b
c
d

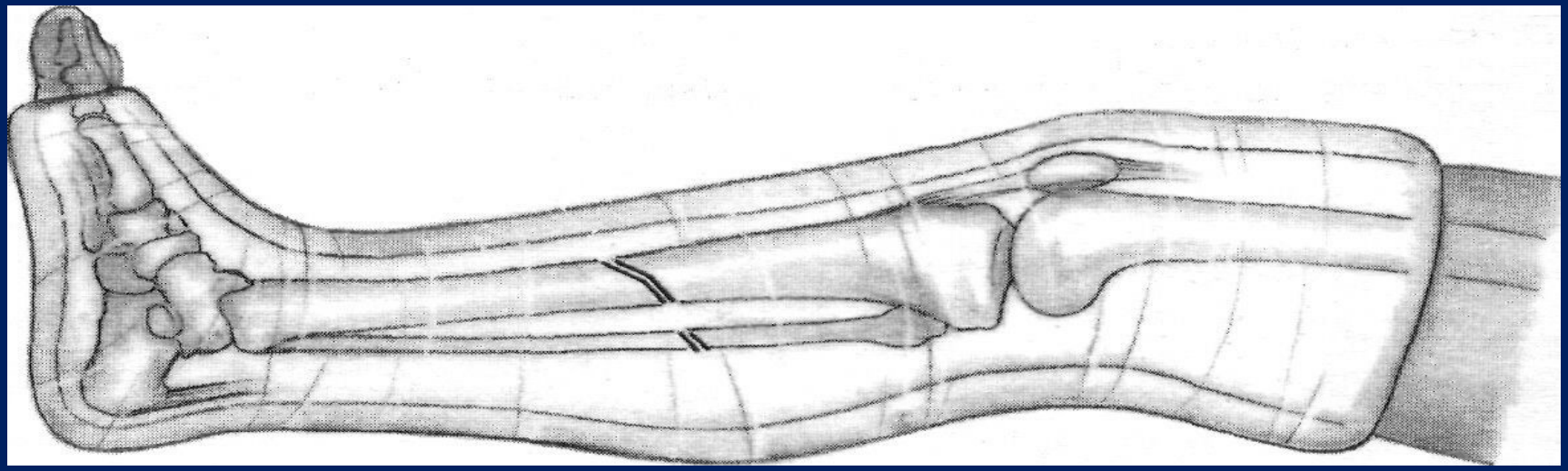

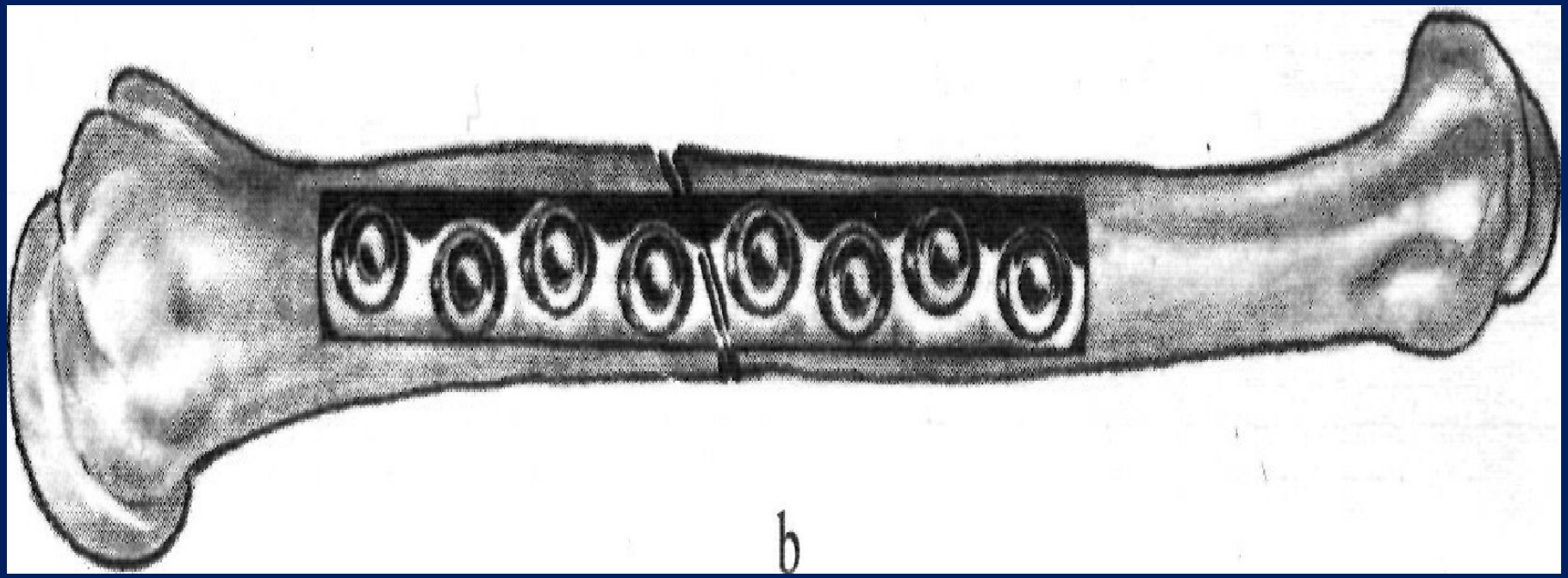
b

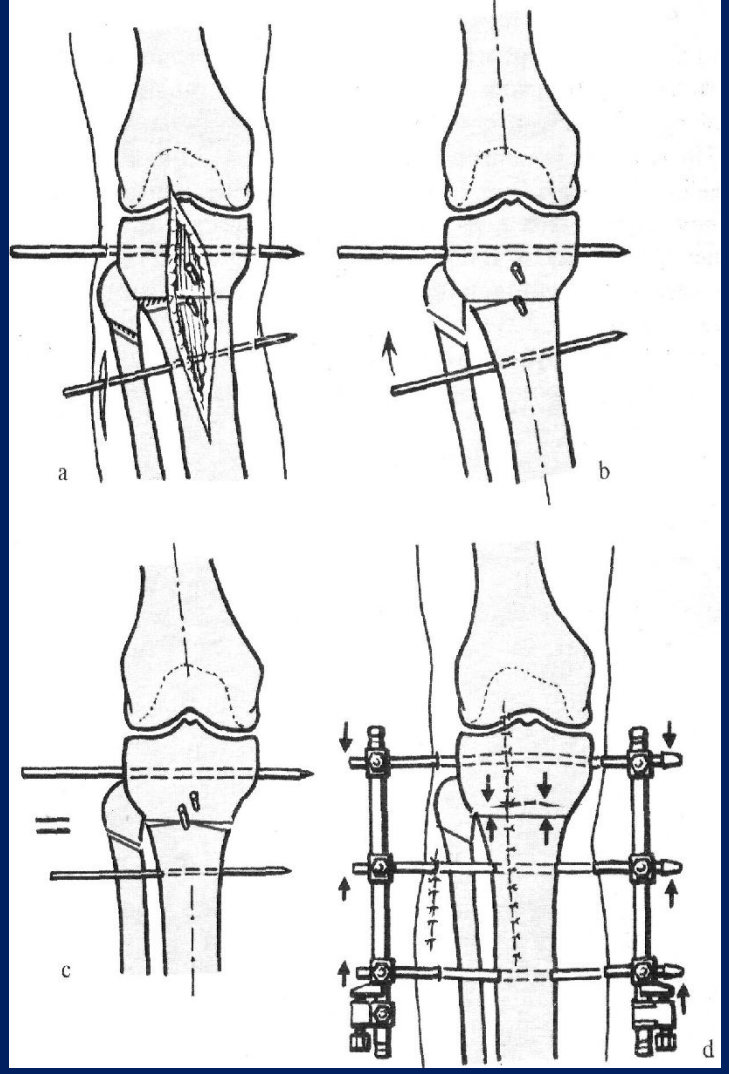
a
b
c
d

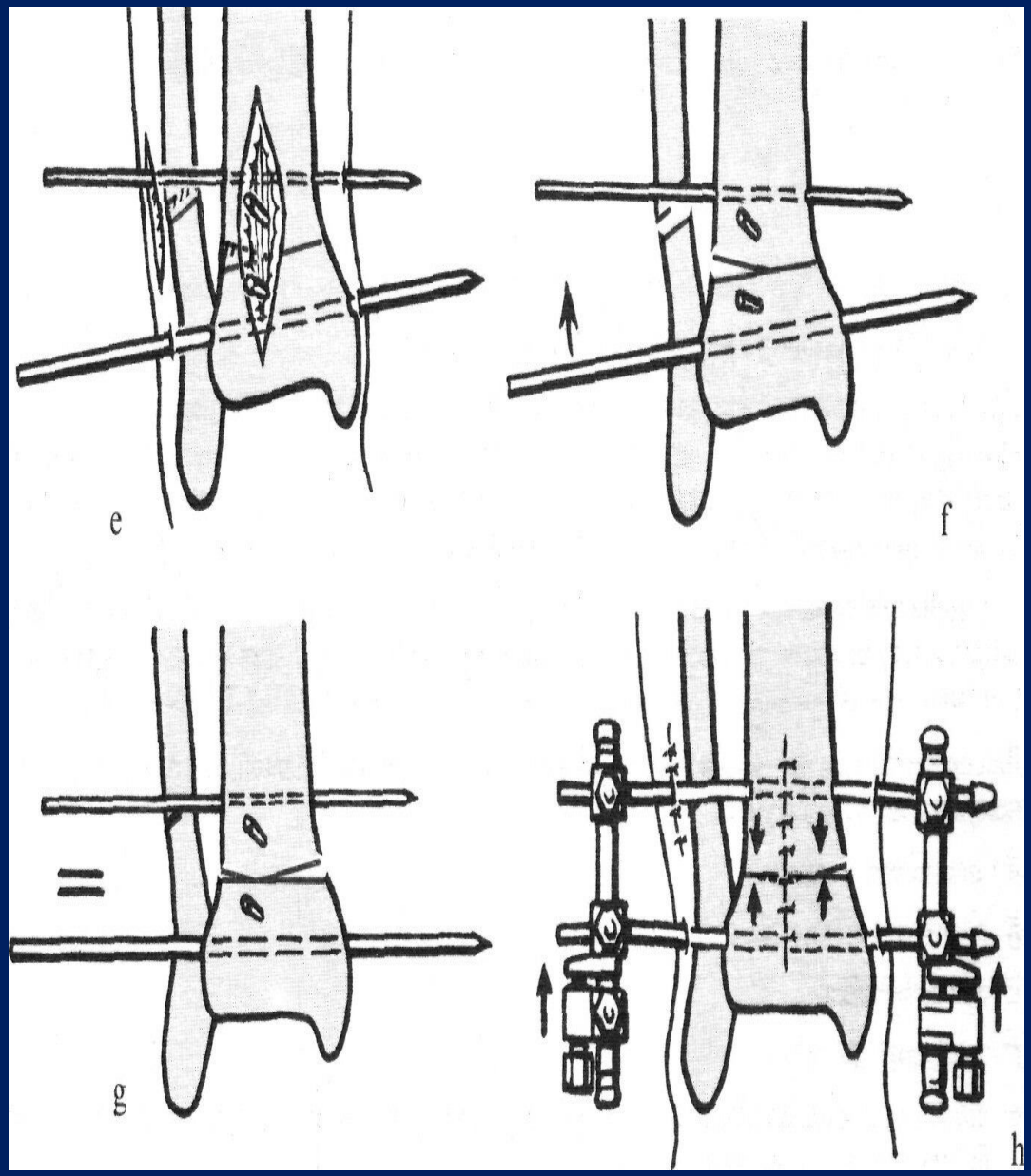
e
f
g
h

Стержневий апарат

Гвинтоподібний перелом гомілки, остеометалосинтез гвинтами

- Двобічний деформуючий коксартроз.
- Тотальне безцементне ендопротезування.

Тотальне цементне ендопротезування кульшового суглобу.

Косий перелом середньої третини великогомілкової та верхньої третини малогомілкової кістки. Остеометалосинтез великогомілкової кістки блокованим стержнем

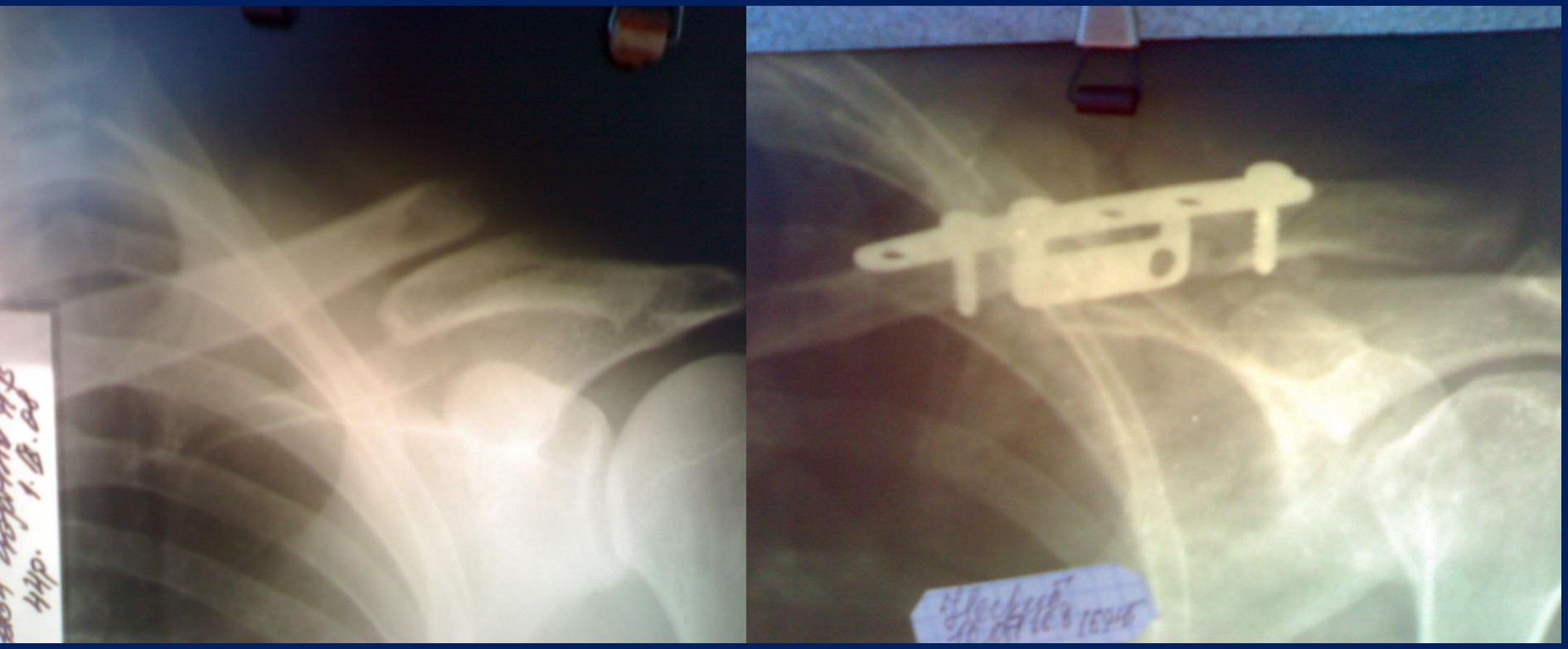

Перелом ключиці. Отеометалосинтез двохплощинною пластиною

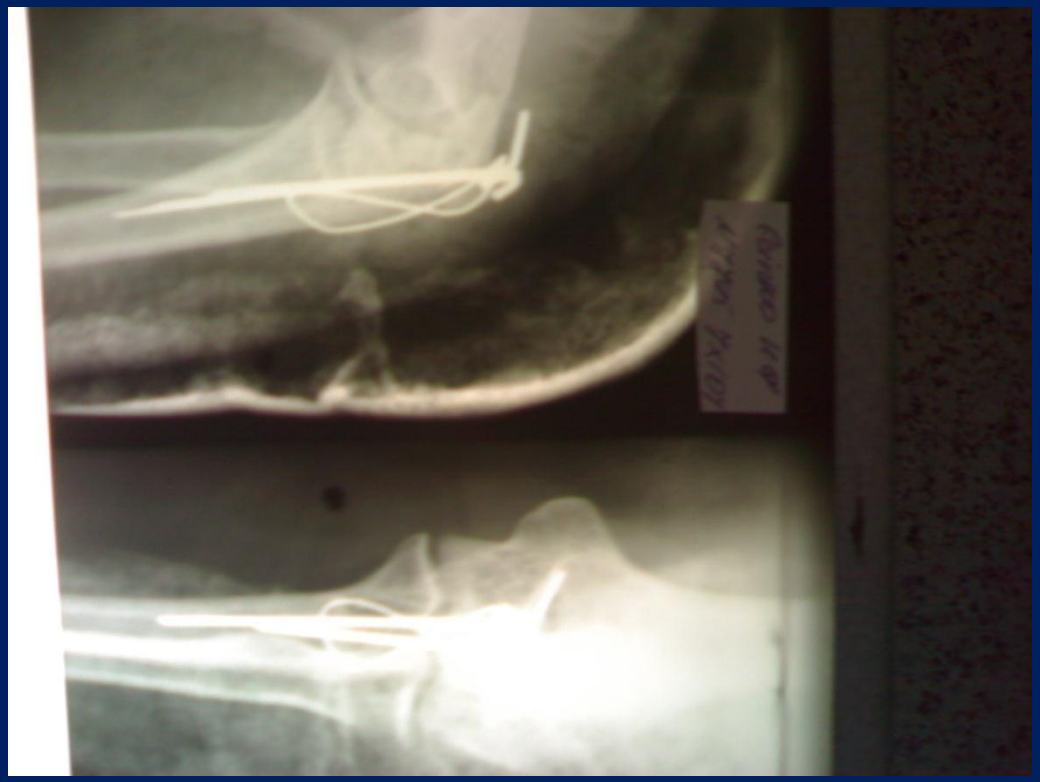

Перелом ліктьового відростку. Відкрита репозиція уламків, ОМС шпицьо-дротяним серкляжем

Усі відкриті переломи є первинно забрудненими

Загальні принципи по запобіганню виникнення остеомієліту

- Накладання пов’язки

Загальні принципи по запобіганню виникнення остеомієліту

- Накладання шини, антибіотики перорально

Загальні принципи по запобіганню виникнення остеомієліту

- *Негайне транспортування до лікарні*

Загальні принципи по запобіганню виникнення остеомієліту

Невідкладна хірургія

Техніка хірургічного дебрітменту

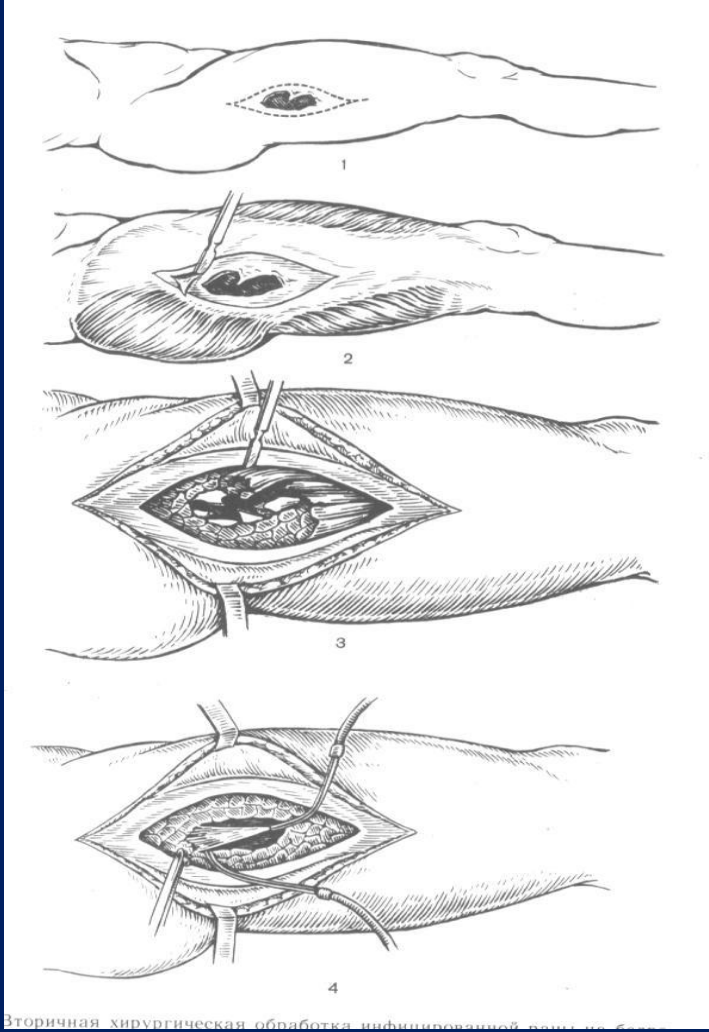

Вторичная хирургическая обработка инфицированной раны

Пасивний дренаж

Активний дренаж

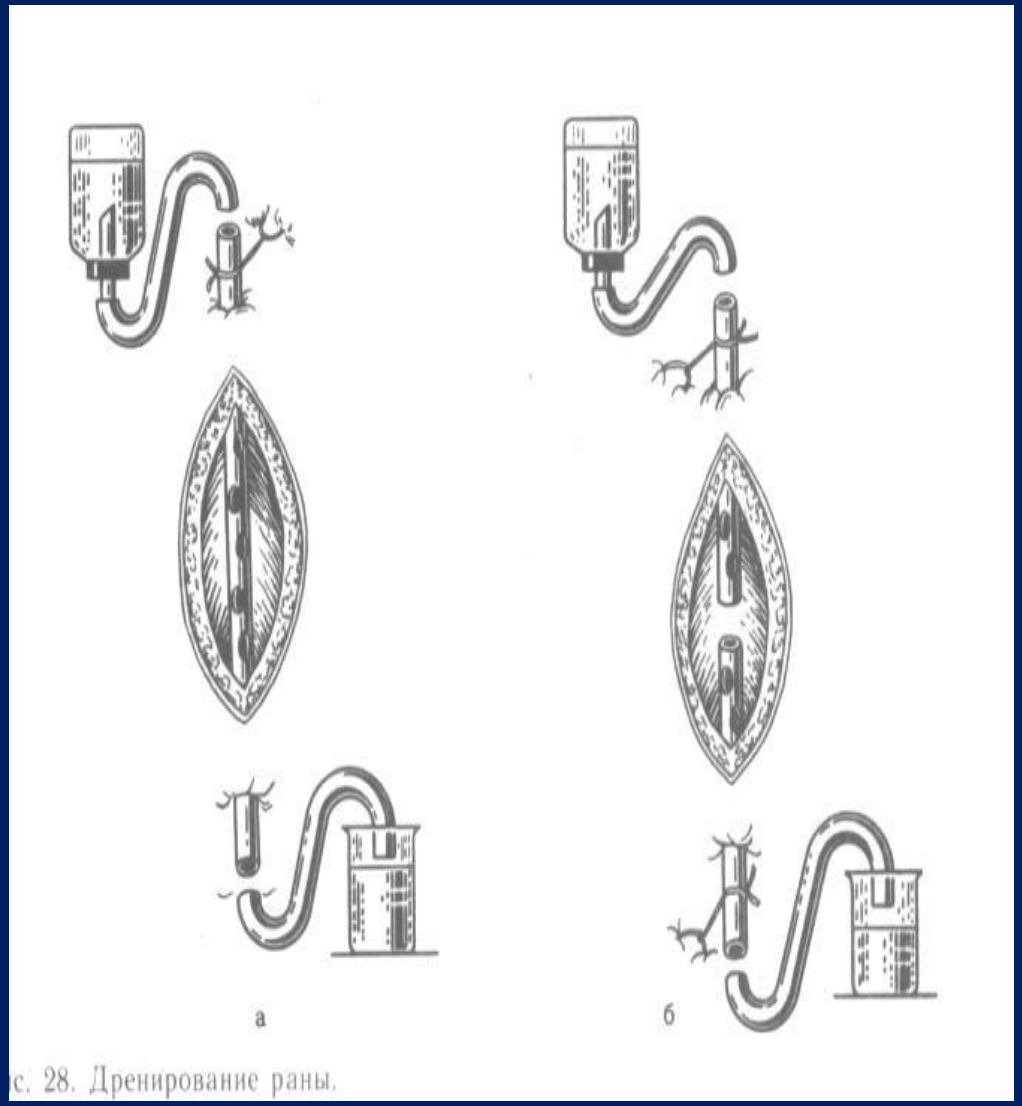

с. 28. Дренирование раны.

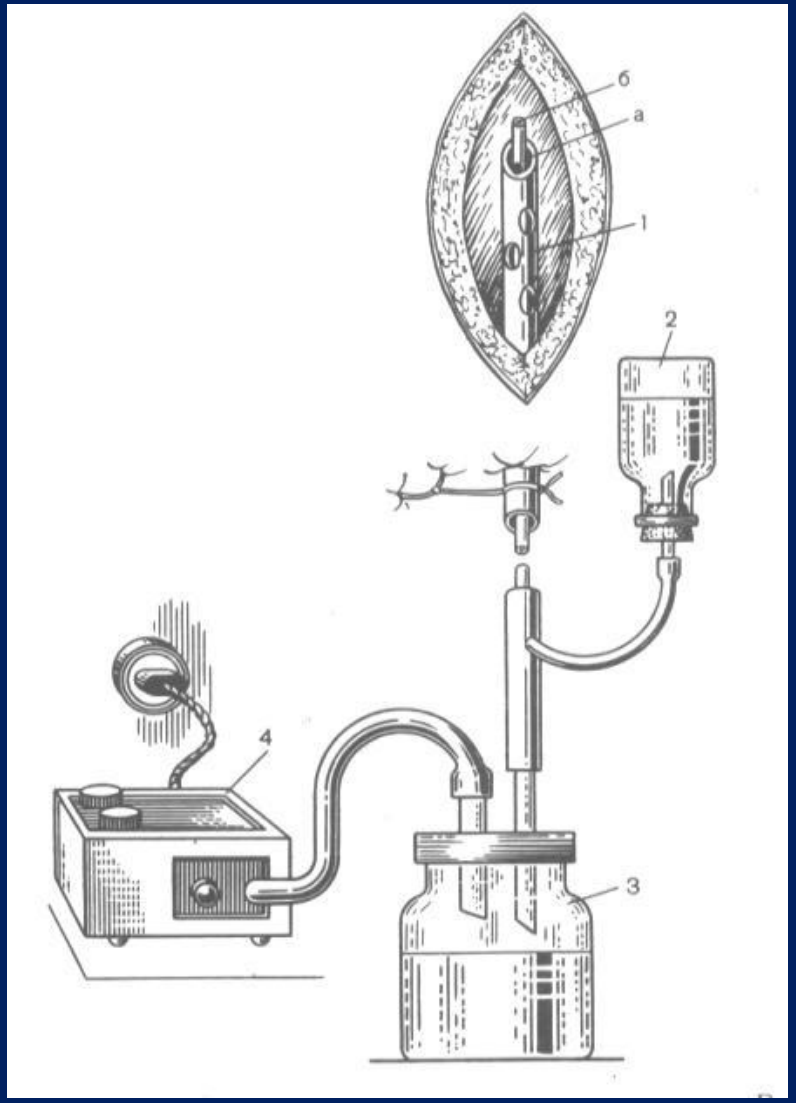

Імобілізація

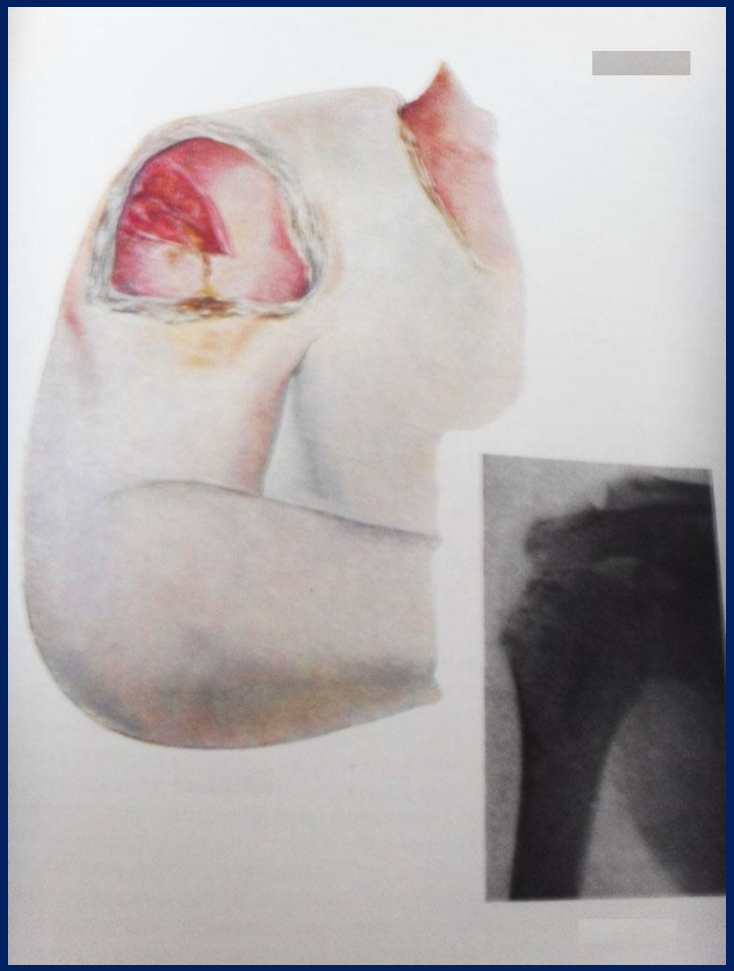

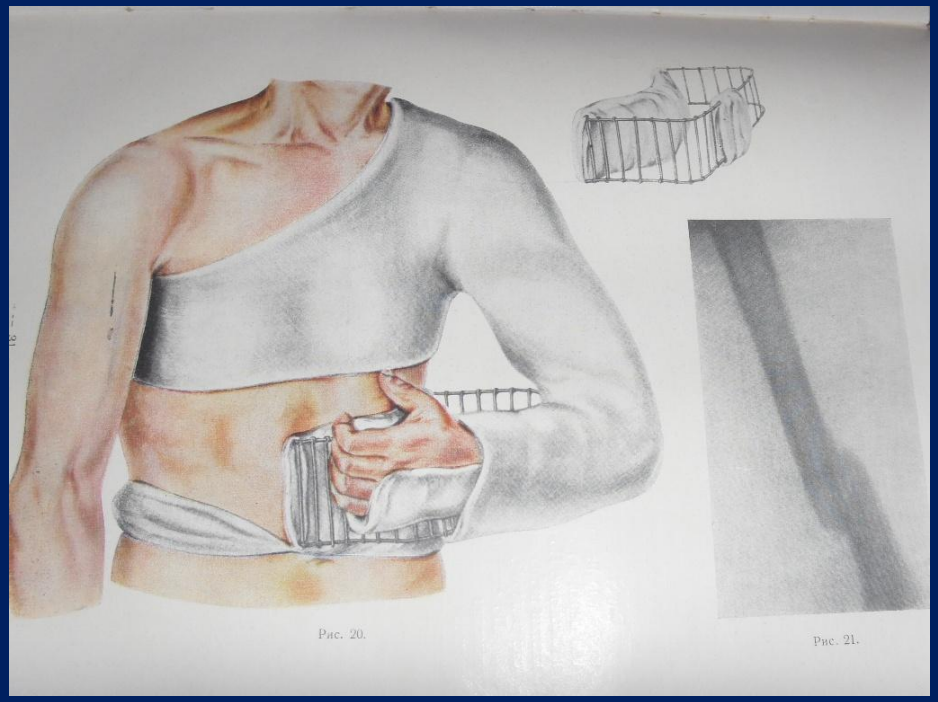

Імобілізація

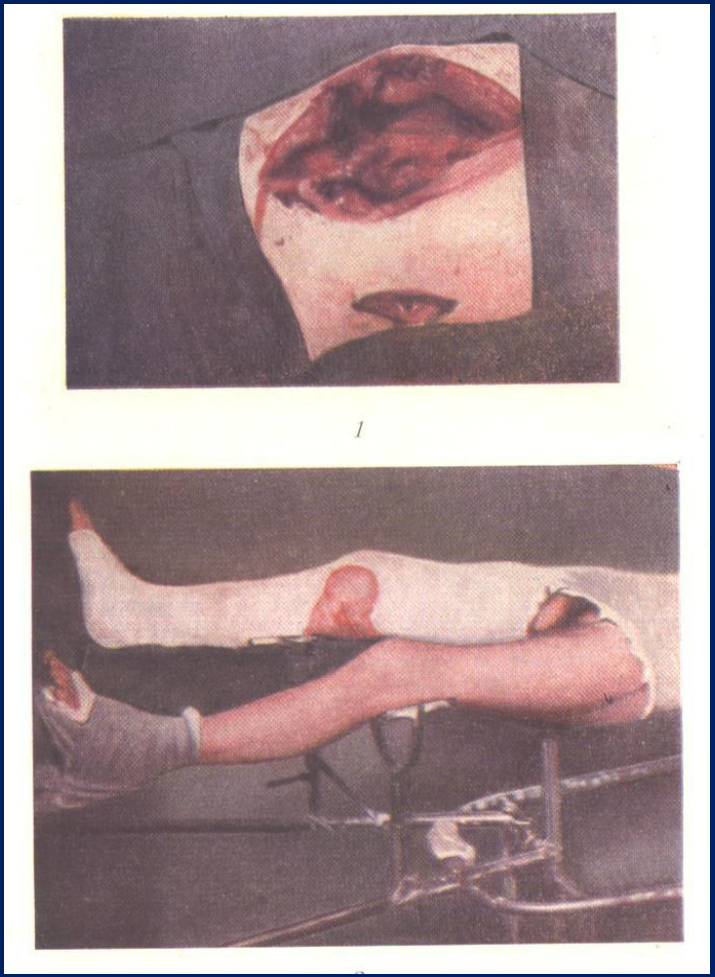

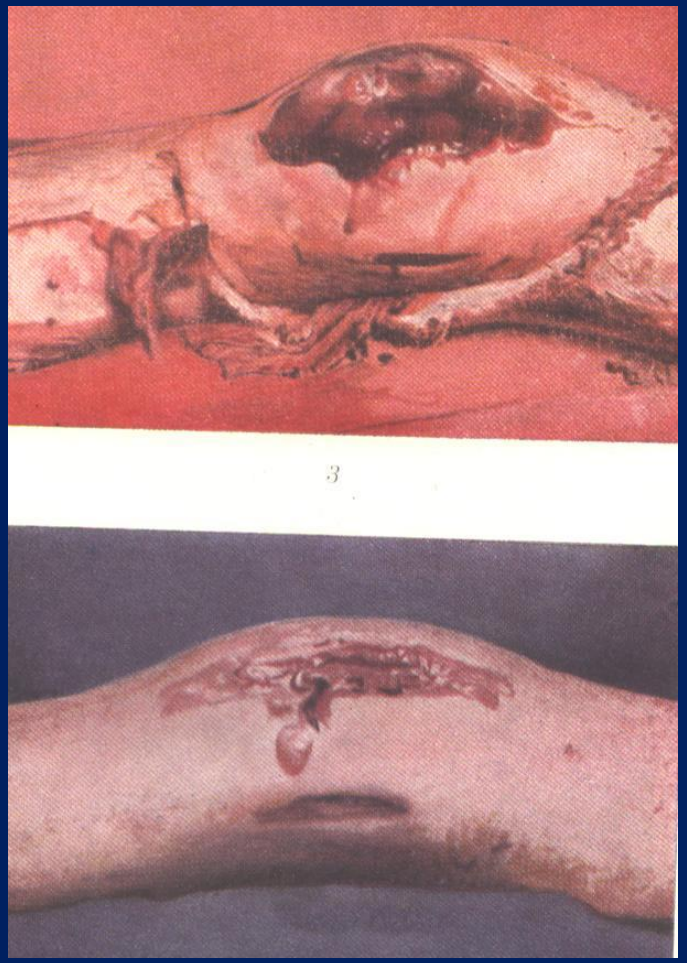

Імобілізація

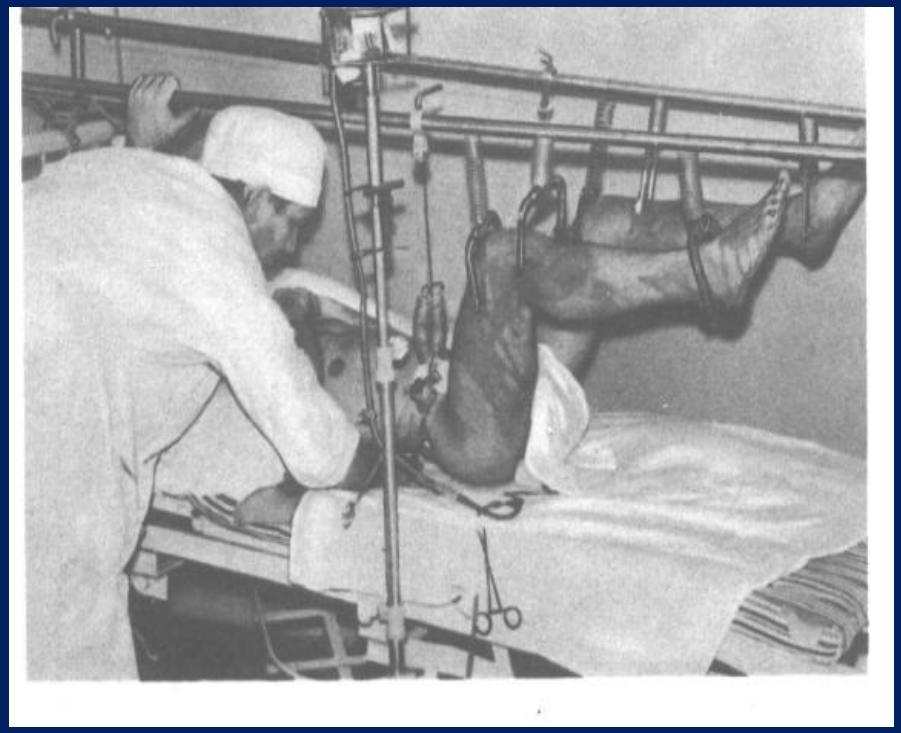

ЗАПИТАННЯ ?

ДЯКУЮ ЗА УВАГУ