

**ЗАПОРІЗЬКИЙ ДЕРЖАВНИЙ МЕДИЧНИЙ
УНІВЕРСИТЕТ**

КАФЕДРА УРОЛОГІЇ

ЛЕКЦІЯ

**СЕЧОКАМ'ЯНА
ХВОРОБА**



СКХ

**СЕЧОКАМ'ЯНА ХВОРОБА
ХАРАКТЕРИЗУЄТЬСЯ ПОЯВОЮ
КАМЕНЯ В СЕЧОВІЙ СИСТЕМІ**

МОЖЛИВІ ЕТІОЛОГІЧНІ ЧИННИКИ

- ПОРУШЕННЯ ОБМІНУ РЕЧОВИН
- МІСЦЕВІ ЗМІНИ В НИРЦІ
- ПОРУШЕННЯ КОЛОЇДНОЇ РІВНОВАГИ
- ІНФЕКЦІЯ

ДІАГНОСТИКА РІЗНИХ ПО СКЛАДУ КАМЕНІВ

- **ОКСАЛАТ КАЛЬЦІЮ (МОНОГІДРАТ, ДІГІДРАТНИЙ))**
- **ФОСФАТ КАЛЬЦІЮ (ГІДРОКСИЛ-АПАТИТ, КАРБОНАТ**
- **АПАТИТ, ТРИКАЛЬЦІЄВИЙ ФОСФАТ, КИСЛИЙ ФОСФАТ ДІГІДРАТНОГО КАЛЬЦІЯ)**
- **ФОСФАТ АМОНІЯ ТА МАГНІЯ**
- **УРАТИ**
- **ЦИСТИНОВІ**
- **КСАНТИНОВІ, СУЛЬФАНІЛАМІДНІ**

МЕТОДИ ДІАГНОСТИКИ І ДІАГНОСТИЧНІ ОЗНАКИ

АНАМНЕЗ:

- ВІДХОДЖЕННЯ АБО ВИДАЛЕННЯ КАМЕНІВ
- ХРОНІЧНА ІНФЕКЦІЯ СЕЧОВИХ ШЛЯХІВ
- ПОШКОДЖЕННЯ КІСТОК

ДІАГНОСТИКА УРОЛІТІАЗА

ВИЗНАЧИТИ:

- ◆ СТОРОНУ ПОРАЗКИ
- ◆ ЛОКАЛІЗАЦІЮ КАМЕНЯ
- ◆ КІЛЬКІСТЬ КАМЕНІВ
- ◆ ФОРМУ КАМЕНЯ
- ◆ РОЗМІРИ КАМЕНЯ
- ◆ ПОВЕРХНЯ КАМЕНЯ
- ◆ ПРИБЛИЗНИЙ СКЛАД КАМЕНЯ
- ◆ ТИП КЛІНІЧНОГО ПРОТІКАННЯ
- ◆ УСКЛАДНЕННЯ

КЛІНІКА

- **БІЛЬ (НИРКОВА КОЛЬКА)**
- **ГЕМАТУРІЯ**

МЕТОДИ ДІАГНОСТИКИ І ДІАГНОСТИЧНІ ОЗНАКИ

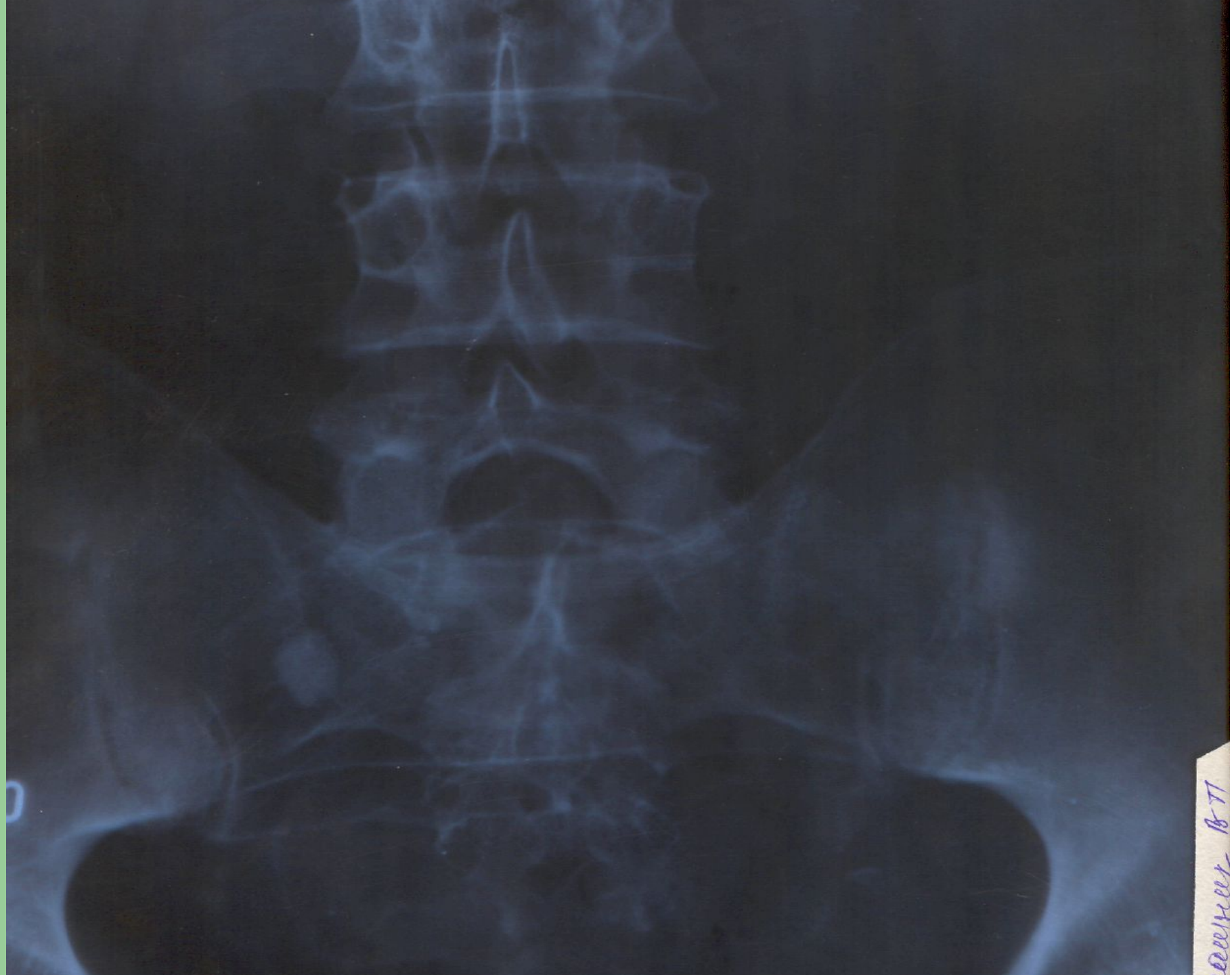ХРОМОЦИСТОСКОПІЯ:

- СТУПІНЬ ПОРУШЕННЯ ПАСАЖУ СЕЧІ
- КАМІНЬ УСТЯ СЕЧОВОДУ

МЕТОДИ ДІАГНОСТИКИ І ДІАГНОСТИЧНІ ОЗНАКИ

ОГЛЯДОВА РЕНТГЕНОГРАФІЯ

- ПІДОЗРІЛА НА КАМІНЬ ТІНЬ

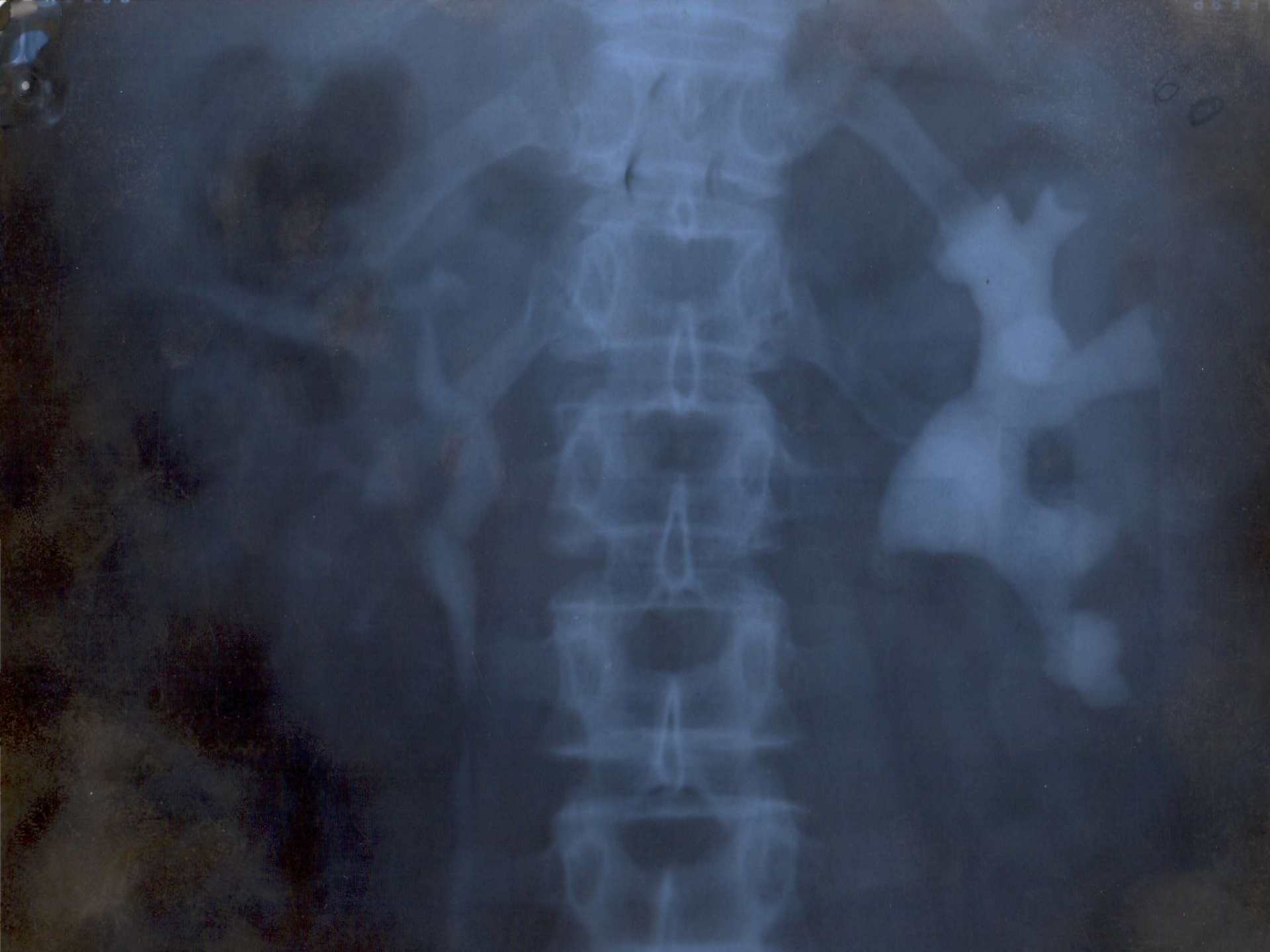

December 1877

МЕТОДИ ДІАГНОСТИКИ І ДІАГНОСТИЧНІ ОЗНАКИ

ЕКСКРЕТОРНА УРОГРАФІЯ:

- СТАЗ КОНТРАСТНОЇ РЕЧОВИНИ
- ДЕФЕКТ НАПОВНЕННЯ



60

МЕТОДИ ДІАГНОСТИКИ І ДІАГНОСТИЧНІ ОЗНАКИ

РЕТРОГРАДНА ПІЄЛОГРАФІЯ:

- ДЕФЕКТ НАПОВНЕННЯ
- ПОСИЛЕННЯ ТІНІ

ЛОКАЛІЗАЦІЯ КАМЕНЯ

- **КАМІНЬ НИРКИ**
- **КАМІНЬ СЕЧОВОДУ**
- **СИНХРОННІ КАМЕНІ НИРОК І СЕЧОВОДІВ**
- **КАМІНЬ СЕЧОВОГО МІХУРА**
- **КАМІНЬ УРЕТРИ**

СПОСОБИ ЛІКУВАННЯ

КОНСЕРВАТИВНОЕ ЛІКУВАННЯ

- ЗВЕДЕННЯ КАМЕНЯ ПЕТЛЕЮ
- СПАЗМОЛІТИКИ І СЕЧОГІННІ ЗАСОБИ
- ВОДНИЙ УДАР

ПОКАЗАННЯ ДО ОПЕРАЦІЇ

- **ЧАСТІ НИРКОВІ КОЛІКИ**
- **ГЕМАТУРІЯ**
- **РЕЦИДИВУЮЧИЙ ПІЄЛОНЕФРИТ**
- **ГІДРОНЕФРОТИЧНА ТРАНСФОРМАЦІЯ**
- **ПРОГРЕСУЮЧА НЕДОСТАТНІСТЬ**

ДІАГНОСТИКА І ЛІКУВАННЯ КАМЕНІВ НИРОК

НЕКОРАЛОВИДНИЙ

МЕНЬШЕ 2,5 СМ	УСКЛАДНЕННЯ	БІЛЬШЕ 2,5 СМ
ДУХЛ	ГІДРОНЕФРОЗ	ПЛТ / ВІДКРИТА ОПЕРАЦІЯ
ВІДКРИТА ОПЕРАЦІЯ: РЕЗЕКЦІЯ ЛМС+ ЛІТОТОМІЯ	СТРИКТУРА ЛМС	ІДКРИТА ОПЕРАЦІЯ: РЕЗЕКЦІЯ ЛМС+ ЛІТОТОМІЯ
ЛЕЧЕНИЕ ПЕЛОНЕФРИТАЗ НАСТУПНИМ ДУХЛ	ГОСТРИЙ ПЕЛОНЕФРИТ	ТЕРМІНОВА ВІДКРИТА ОПЕРАЦІЯ
НЕФРЕКТОМІЯ	ПОНЕФРОЗ	НЕФРЕКТОМІЯ

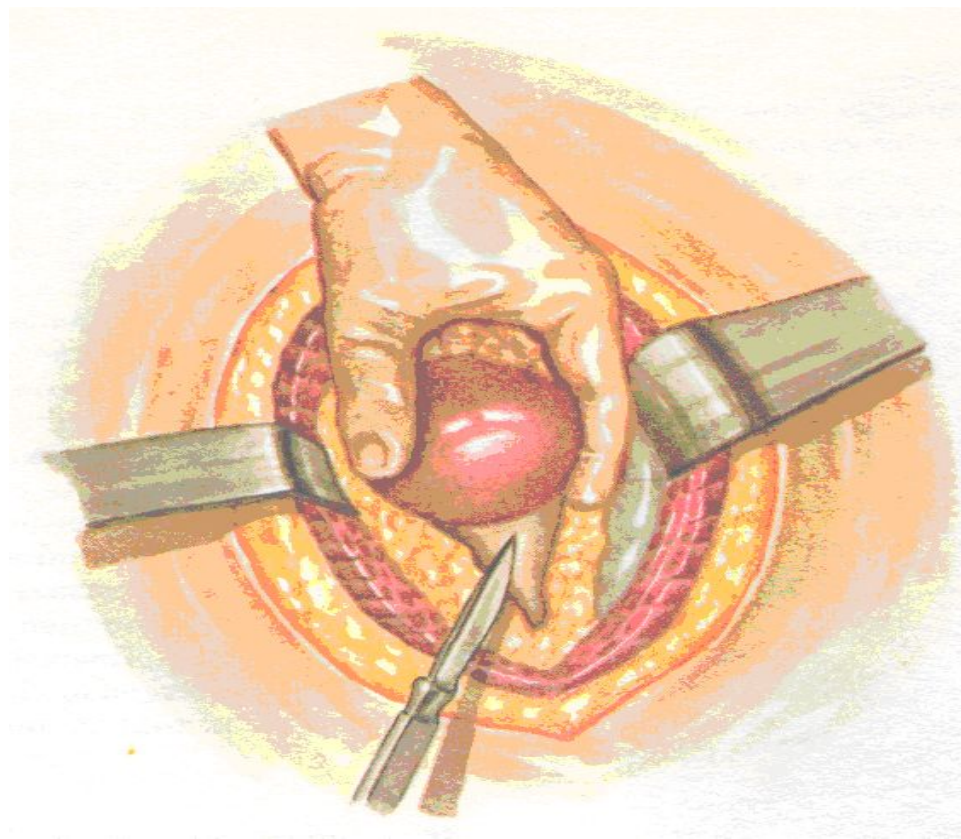
ЛЕЧЕНИЕ И СПОСОБЫ ЛЕЧЕНИЯ

ОПЕРАТИВНОЕ ЛЕЧЕНИЕ

- УДАЛЕНИЕ КАМНЯ ИЗ РАЗРЕЗА МОЧЕТОЧНИКА И ЛОХАНКИ
- НЕФРОСТОМИЯ
- НЕФРЭКТОМИЯ

ПІЄЛОТОМІЯ in situ

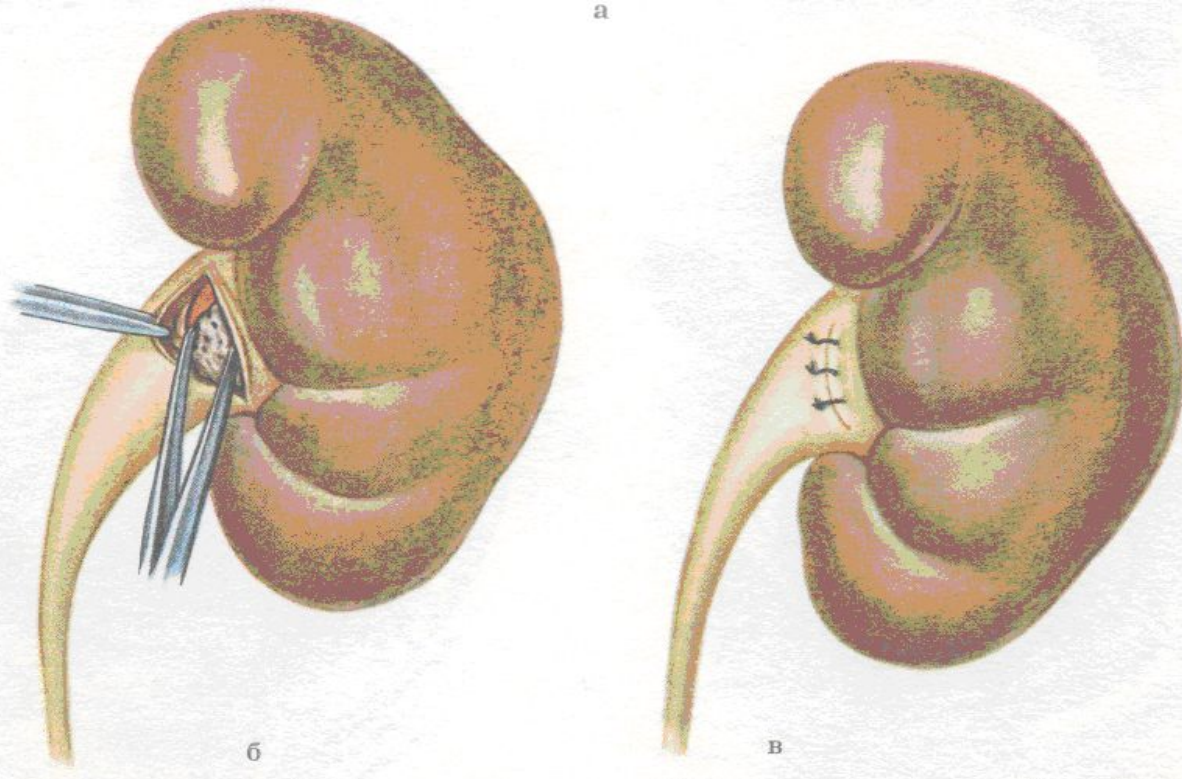
А – розтин задньої стінки балії



ПІЕЛОТОМІЯ in situ

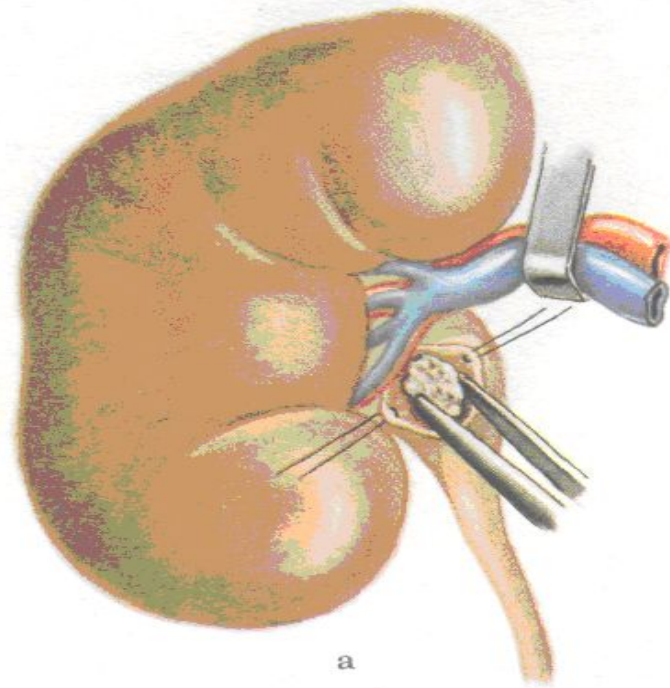
Б – оперечна піелотомія по Міхаловському, миска поперечно розітнута, камінь захоплений затиском;

В – лоханка ушита вузловими швами.



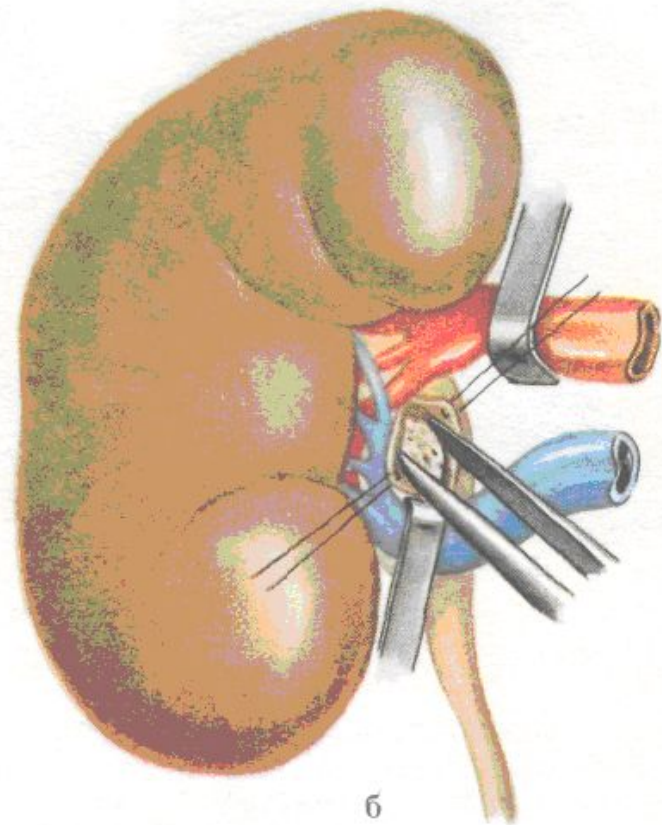
ПЕРЕДНЯ ПІЄЛОТОМІЯ

*А – судини
відведені
догори,
проведений
розріз миски,
витягання
каменя;*



ПЕРЕДНЯ ПІЄЛОТОМИЯ

*Б – розріз миски
проведений між
розведеними
судинами (по А.П.
Цулукидзе)*



ДІАГНОСТИКА І ЛІКУВАННЯ КАМЕНІВ НИРОК

КОРАЛОВИДНИЙ

<p>I СТАДІЯ (КАМІНЬ В МІСЦІ З НЕВЕЛИКИМИ ВІДРОСТКАМИ У БІК ЧАШОК)</p>	<p>II СТАДІЯ (КАМІНЬ ЗАПОВНЮЄ МИСКУ І ЧАШКИ, ФУНКЦІЯ НИРКИ ЗБЕРЕЖЕНА)</p>	<p>III СТАДІЯ (КАМІНЬ ЗАПОВНЮЄ МИСКУ І ЧАШКИ, ПАРЕНХІМА АФУНКЦІОНАЛЬНА)</p>
<p>ПЕРКУТАННА ЛІТОТРИПСІЯ (ПЛТ) АБО ВІДКРИТА ОПЕРАЦІЯ, ПРИ НЕОБХІДНОСТІ ІЗ ПОСІДНАННЯМ З ДУХЛ</p>		<p>НЕФРЕКТОМІЯ</p>

ДІАГНОСТИКА І ЛІКУВАННЯ КАМЕНІВ СЕЧОВОДУ

ДО 4 ММ		4-6 ММ		БОЛЬШЕ 6 ММ
НЕМАЄ УСКЛАДНЕНЬ	ГОСТРИЙ ГНІЙНИЙ ПІСЛОНЕФРИТ	НЕМАЄ УСКЛАДНЕНЬ	ГОСТРИЙ ГНІЙНИЙ ПІСЛОНЕФРИТ	ГОСТРИЙ ГНІЙНИЙ ПІСЛОНЕФРИТ
	КОНСЕРВАТИВНЕ ЛІКУВАННЯ, ДУХЛ, ЛІТОЕКСТРАКЦІЯ КОШИКОМ ДОРМІА	ДУХЛ, ЛІТОЕКСТРАКЦІЯ КОШИКОМ ДОРМІА При необхідності поєднанні з розтином устя сечоводу		
		УРЕТЕРОСКОПІЧНА ЛІТОЕКСТРАКЦІЯ		
		ВІДКРИТА ОПЕРАЦІЯ		

ДІАГНОСТИКА І ЛІКУВАННЯ КАМЕНІВ СЕЧОВОГО МІХУРА

НЕМАЄ ІНФРАЗІКАЛЬНОЇ ОБСТРУКЦІЇ	Є ІНФРАЗІКАЛЬНА ОБСТРУКЦІЯ				
МЕХАНІЧНА ЛІТОТРИПСІЯ	ДГЗ		РАК ПРОСТАТИ		СТЕНОЗ УРЕТРИ
КОНТАКТНА ЛІТОТРИПСІЯ	Об'єм простати		T ₁₋₂	T ₃₋₄	уретротомія літоотрипсія
	До 60 см ³ ТУРП Літоотрипсія	Більше 60 см ³ Аденомектомія	Радикальна простатектомія з видаленням каменя	Цистолітомія на фоні спец. терапії	Пластика уретри та цистолітомія



ДЯКУЮ ЗА УВАГУ