Пищеварительная система

Часть 2

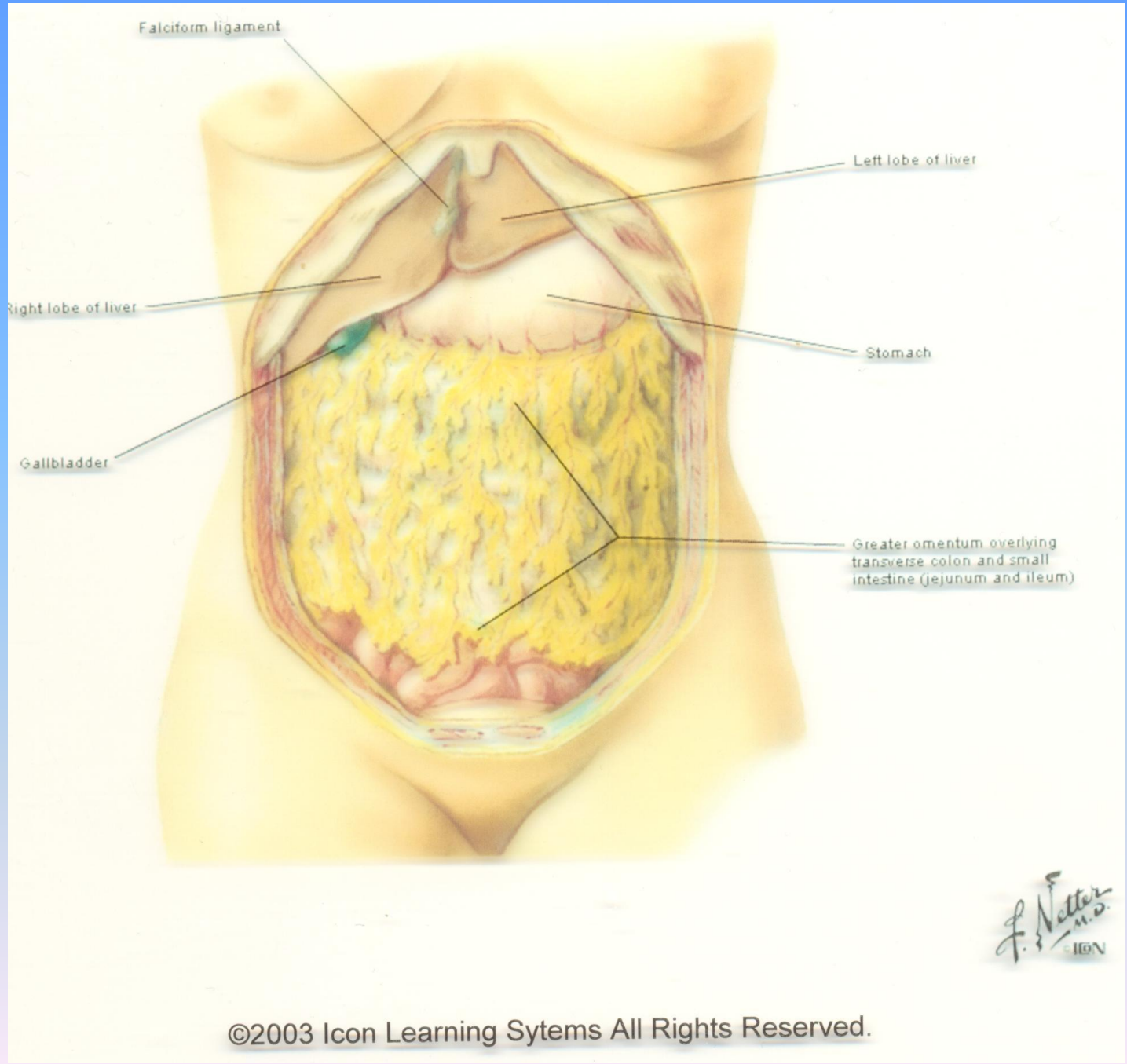

Тонкая кишка

- Intestinum tenue, греч. enteron.
- Начинается от привратника (pylorus), заканчивается у баугиниевой заслонки (valvula ileocecalis).
- Длина – 7 метров у мужчин, 6,5 метров у женщин (превышает длину тела в 4,3 раза).

Тонкая кишка

- Функции:

  1) механическая и химическая обработка пищи

  2) всасывание питательных веществ

Тонкая кишка

- Отделы:

  - duodenum (12-перстная кишка, длина – 25–30 см)

  - jejunum (тощая кишка, 2/5 длины)

  - ileum (подвздошная кишка, 3/5 длины, граница условна)

Duodenum

- Огибает головку поджелудочной железы.
- Отделы:

  1) pars superior (I поясничный позвонок) – вправо, назад, изгиб вниз. Flexura duodeni superior

  2) pars descendens – спускается вправо от позвоночного столба до III поясничного позвонка

  3) pars horizontalis (inferior) – поперечно, впереди v. cava inferior и аорты

  4) pars ascendens – поднимается до I–II п.п., влево и вперед. Flexura duodenojejunalis, II п.п.

Duodenum

- Рентгенологически начальный отдел – луковица (bulbus duodeni), продольные складки, далее поперечные.
- На медиальной стенке:

  - plica longitudinalis duodeni

  - papilla duodeni major

  - papilla duodeni minor (добавочный проток поджелудочной железы)

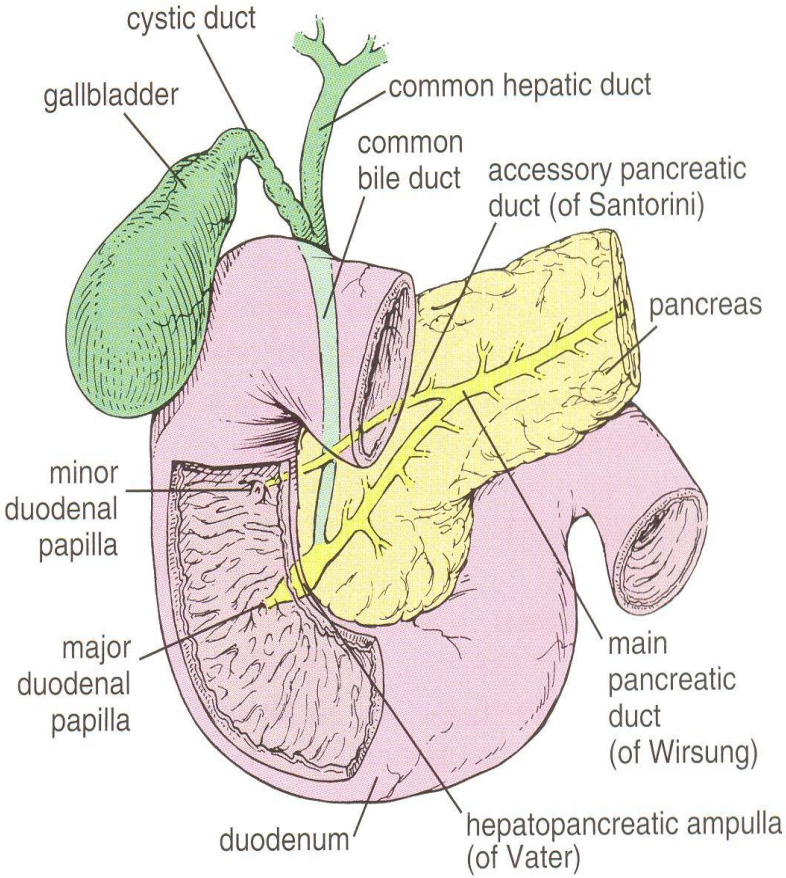

FIGURE 17.19

Diagram of pancreas, duodenum, and associated excretory ducts. The main pancreatic duct (of Wirsung) traverses the length of the pancreas and enters the duodenum after joining with the common bile duct. An accessory pancreatic duct (of Santorini) is commonly present, as shown, and empties into the duodenum at a separate minor duodenal papilla. The site of entry of the common bile duct and main pancreatic duct into the duodenum is typically marked by a major duodenal papilla visible on the inner surface of the duodenum.

Duodenum In Situ

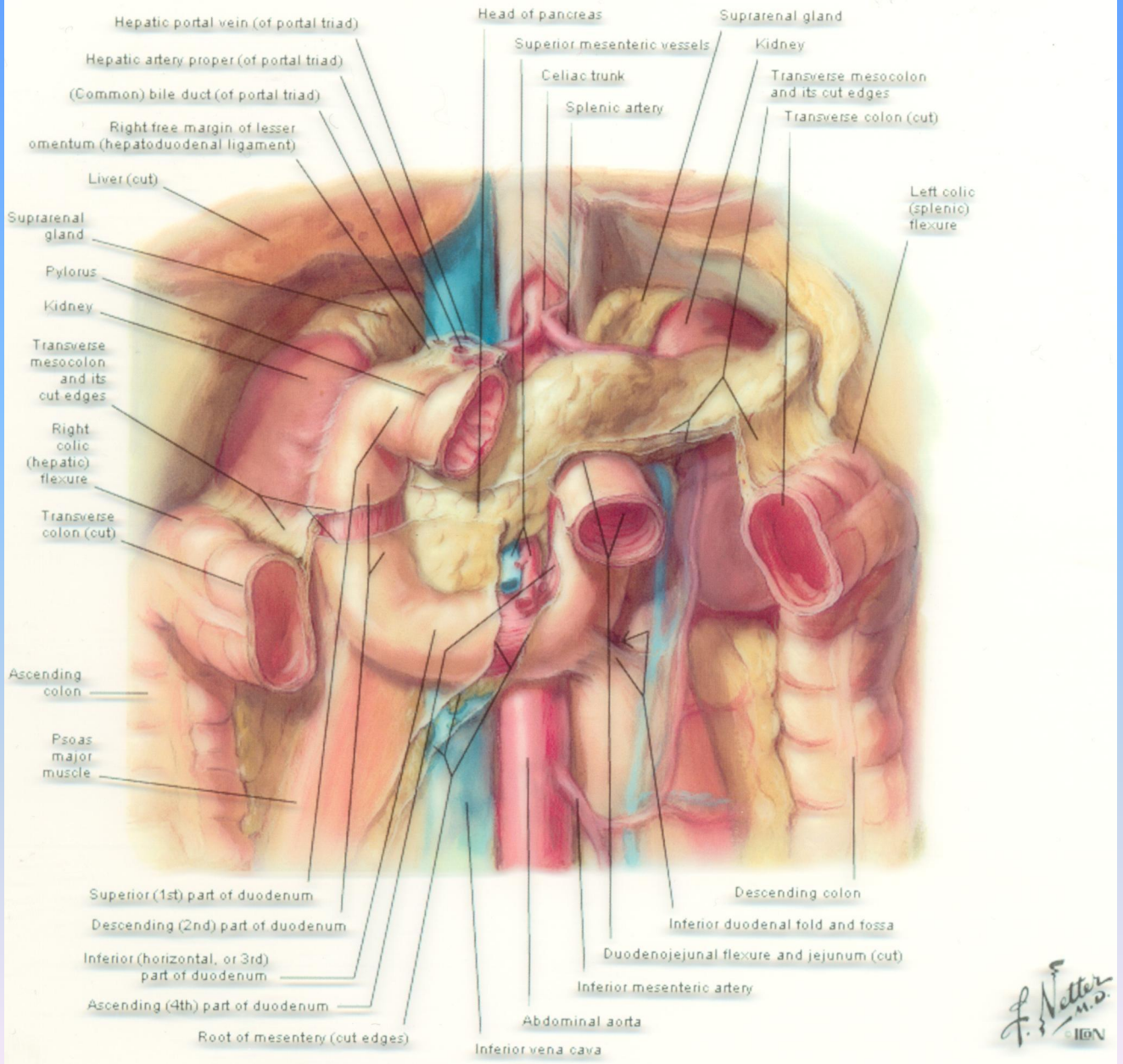

FIGURE 16.27

Photomicrograph of Brunner's glands in the duodenum. This photomicrograph shows part of the duodenal wall in a H&E preparation. A distinctive feature of the duodenum is the presence of Brunner's glands. The *dashed line* marks the boundary between the villi and the typical intestinal glands (crypts of Lieberkühn). The latter extend to the muscularis mucosae. Under the mucosa is the submucosa, which contains Brunner's glands. These are branched tubular glands whose secretory component consists of columnar cells. The duct of the Brunner's gland opens into the lumen of the intestinal gland (*arrow*). ×120

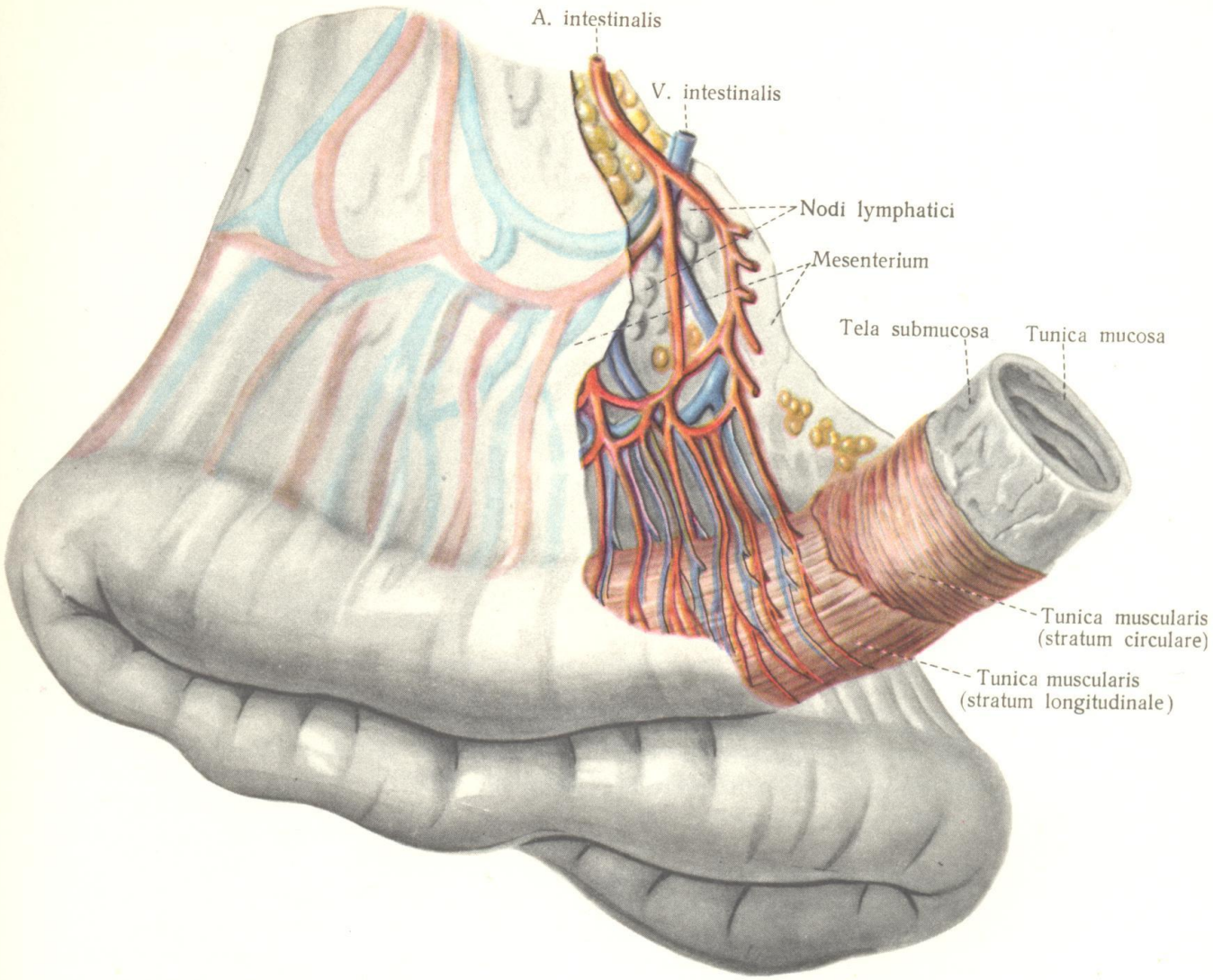

445. *Тонкая кишка, intestinum tenue* (1/2).
(Петля брыжеечной части тонкой кишки.)

Брыжейка

- Mesenterium.
- Слева от I–II п.п., косо, справа – подвздошная область.
- Дупликатура брюшины.
- Корень брыжейки – 15–20 см.

Тощая и подвздошная кишка

- Intestinum tenue mesenteriale.
- Тощая кишка:

  - пустая
  - больший диаметр
  - стенка толще
  - больше складок
  - лежит главным образом слева

Тощая и подвздошная кишка

- Folliculi lymphatici solitarii – возвышения размером с просяное зерно, по всей intestinum tenue mesenteriale.
- Folliculi lymphatici aggregati – по intestinum ileum.
- Мышечная оболочка (tunica muscularis) – наружный продольный и внутренний циркулярный слои.
- Серозная оболочка – tunica serosa.

Тощая и подвздошная кишка

- В 2% на расстоянии 1 метра от конца – diverticulum Meckeli, длина – 5–7 см, диаметр как в кишке (эмбриональный желточный проток).
- Слизистая оболочка (tunica mucosa) – бархатистая, имеет ворсинки (villi intestinales, длина – 1 мм). В тощей кишке – тонкие, длинные, много; в подвздошной кишке – короче, меньше.
- Складки – plicae circulares (круговые).

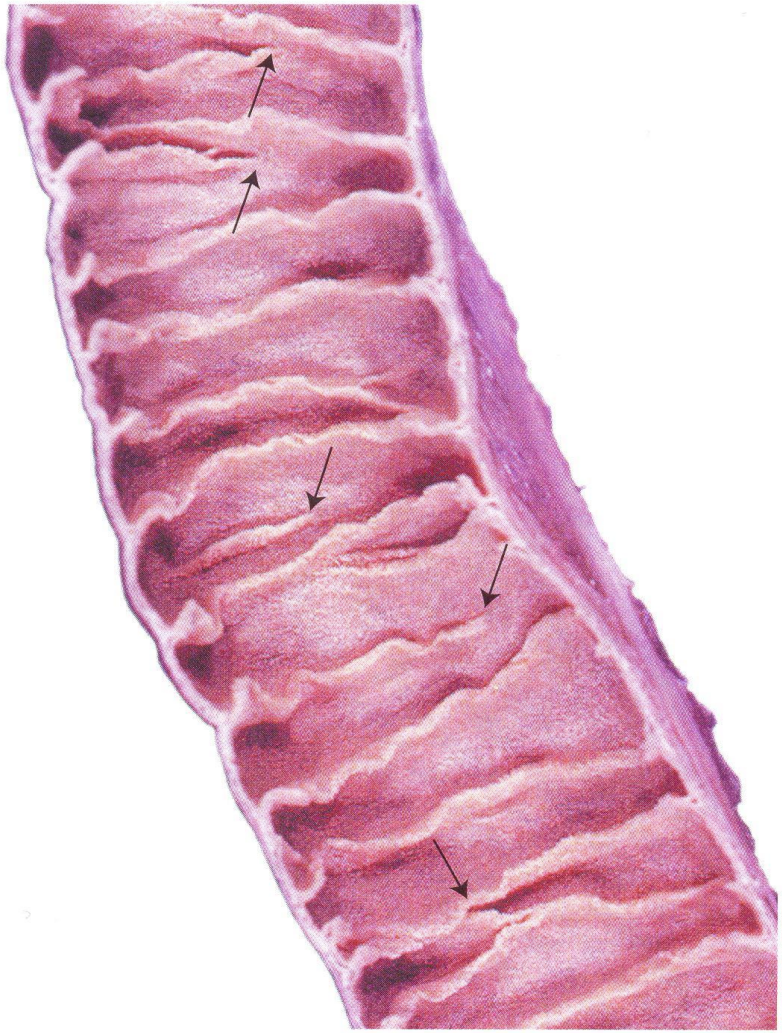

FIGURE 16.17
Photograph of the mucosal surface of the small intestine. This photograph of a segment of a human jejunum shows the mucosal surface. The circular folds (plica circulares) appear as a series of transversely oriented ridges that extend partially around the lumen. Consequently, some of the circular folds appear to end (or begin) at various sites along the luminal surface *(arrows)*. The entire mucosa has a velvety appearance because of the presence of villi.

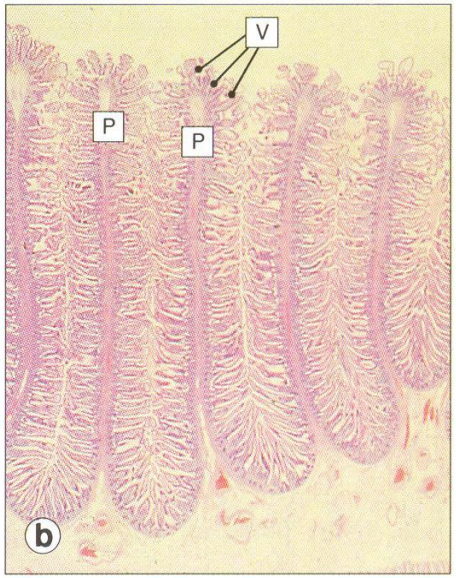

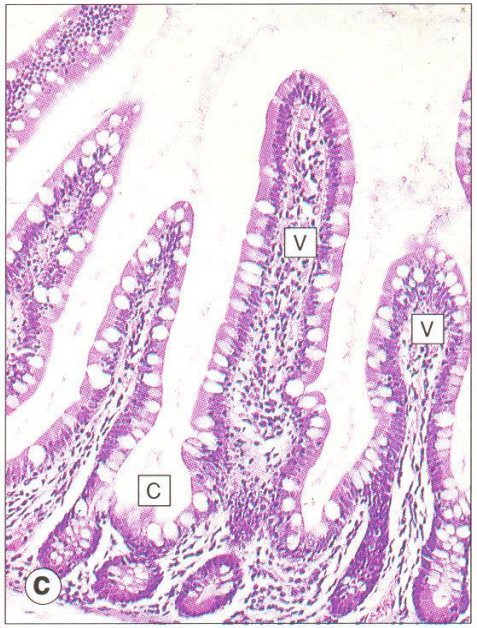

Fig. 10.35 Small intestine – general architecture.
a Macroscopic view of small intestinal mucosal surface showing tightly packed circumferential mucosal folds or plicae.
b Low power micrograph of the plicae (P) showing their complex mucosal surface, which is composed of large numbers of villi (V).
c Micrograph showing the villi (V) protruding into the small intestinal lumen; note the crypts (C) between their bases.

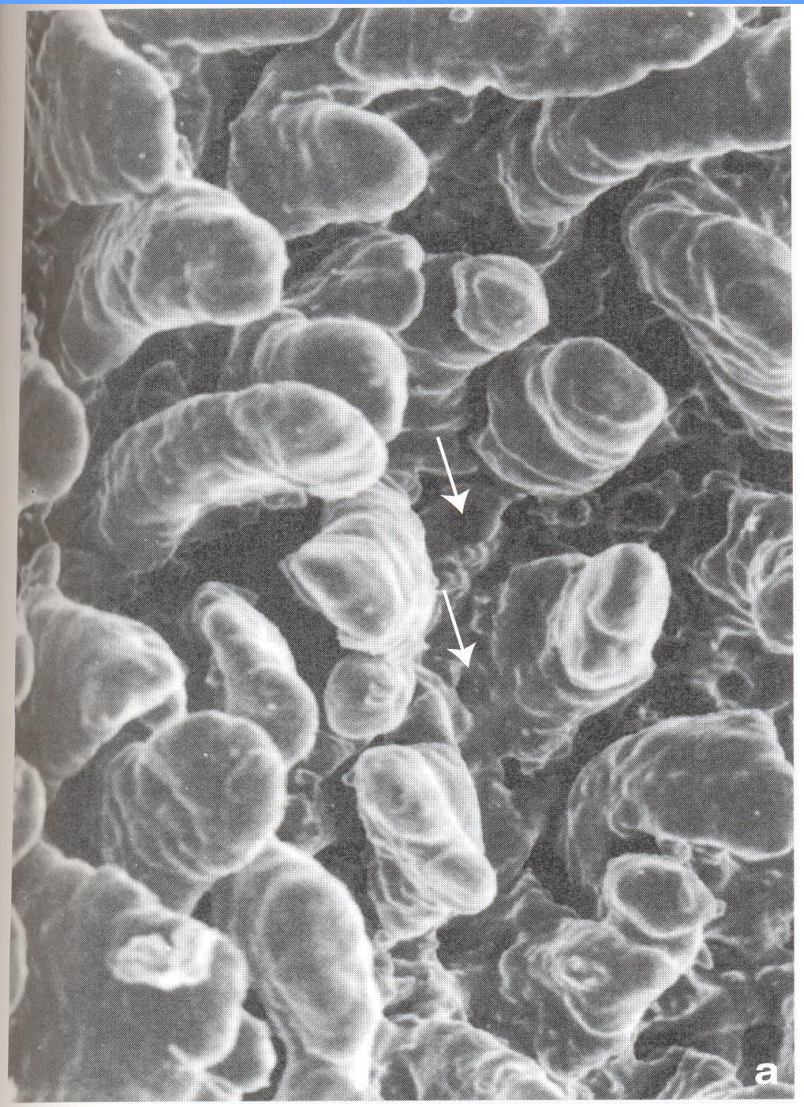

FIGURE 16.18

Intestinal villi in the small intestine. a. Scanning electron micrograph of the intestinal mucosa showing its villi. Note the openings *(arrows)* located between the bases of the villi that lead into the intestinal glands (crypts of Lieberkühn). ×800. **b.** This three-dimensional diagram of the intestinal villi shows the continuity of the epithelium covering the villi

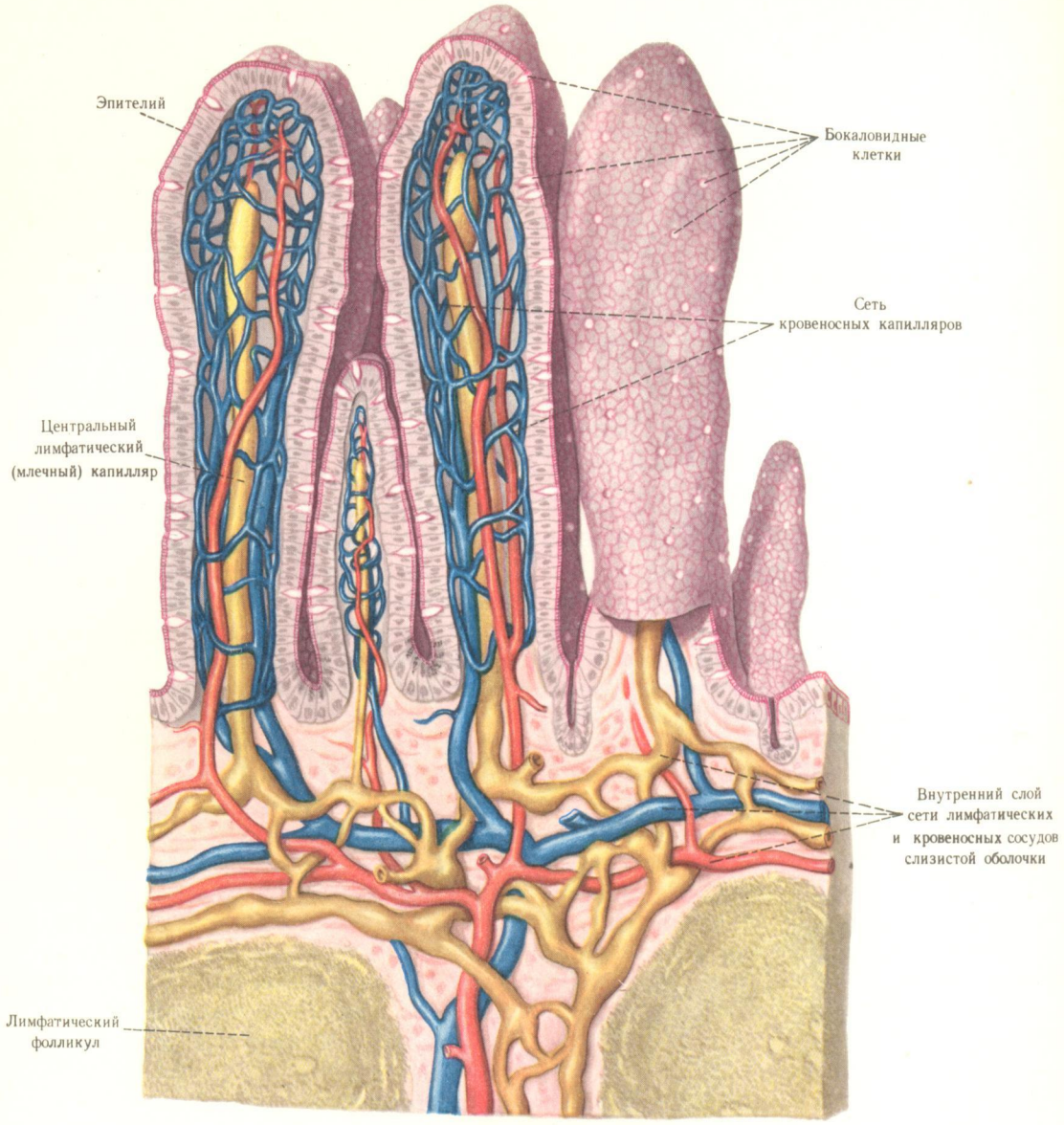

449. *Ворсинки подвздошной кишки* (схематично).
(Артериальные сосуды красного цвета, венозные — синего, лимфатические — желтого.)

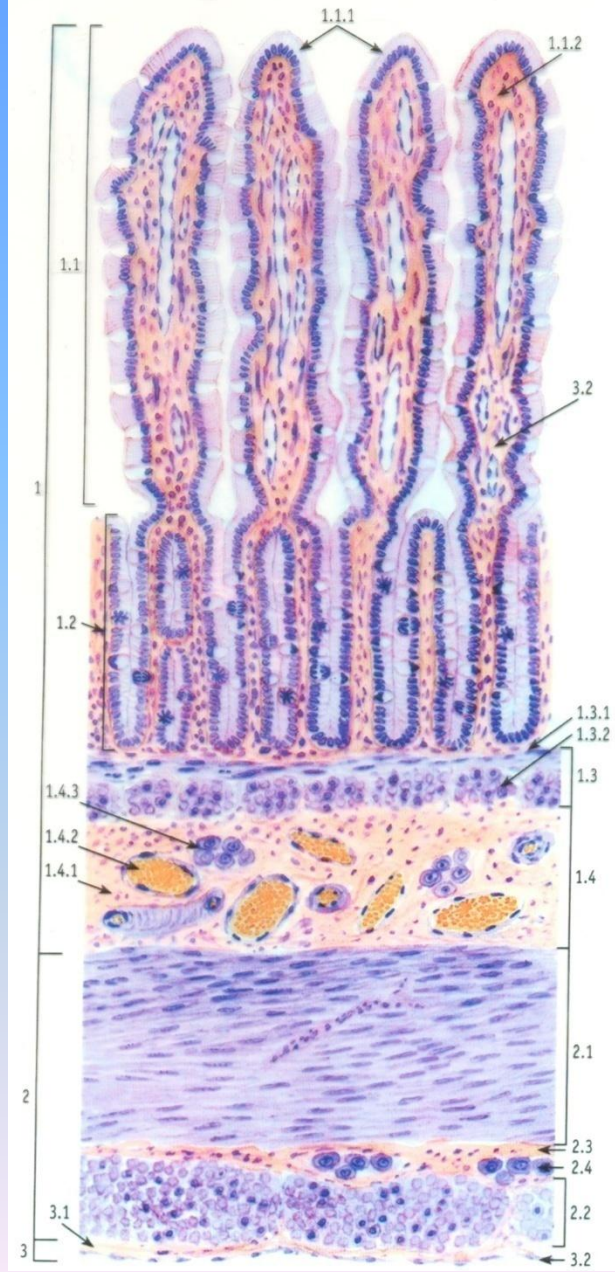

Рис. 183. Тонкая кишка (общий вид)

Окраска: гематоксилин – эозин

1 – слизистая оболочка: 1.1 – ворсинка, 1.1.1 – однослойный призматический каемчатый эпителий, 1.1.2 – собственная пластинка, 1.2 – крипта (кишечная железа), 1.3 – мышечная пластинка, 1.3.1 – внутренний циркулярный слой, 1.3.2 – наружный продольный слой, 1.4 – подслизистая основа, 1.4.1 – рыхлая волокнистая соединительная ткань, 1.4.2 – сосуды, 1.4.3 – элементы подслизистого нервного сплетения; 2 – мышечная оболочка: 2.1 – циркулярный слой, 2.2 – продольный слой, 2.3 – прослойка рыхлой волокнистой соединительной ткани, 2.4 – элементы межмышечного нервного сплетения; 3 – серозная оболочка: 3.1 – волокнистая соединительная ткань, 3.2 – мезотелий

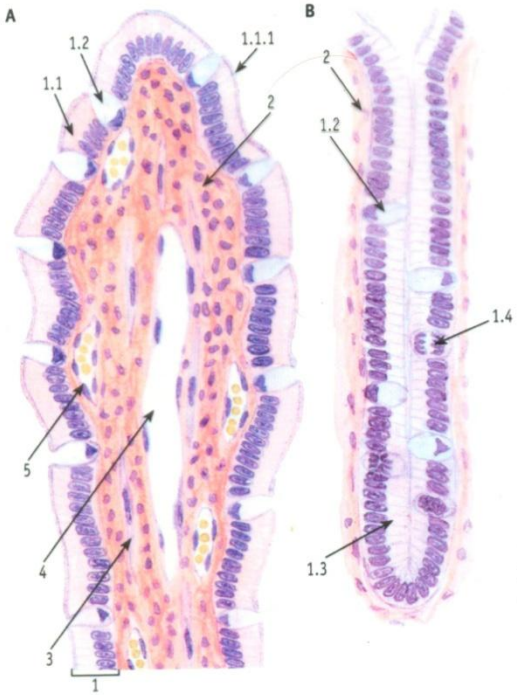

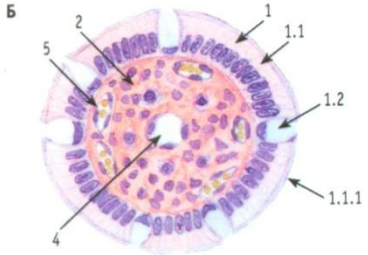

↑ Рис. 184. Тонкая кишка.
Участок слизистой оболочки – ворсинка и крипта
Окраска: гематоксилин – эозин

А: продольный срез ворсинки; Б: поперечный срез ворсинки; В: продольный срез крипты

1 – однослойный призматический каемчатый (микроворсинчатый) эпителий: 1.1 – каемчатый эпителиоцит, 1.1.1 – щёточная каемка, 1.2 – бокаловидный экзокриноцит, 1.3 – недифференцированный (бескаемчатый) эпителиоцит, 1.4 – митоз эпителиальной клетки; 2 – рыхлая волокнистая соединительная ткань собственной пластинки; 3 – гладкие миоциты; 4 – лимфатический сосуд; 5 – кровеносный сосуд

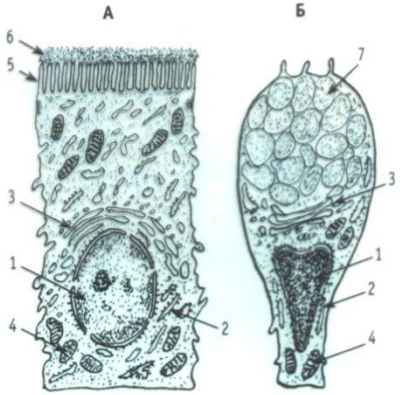

↑ Рис. 185. Эпителиоциты ворсинки тонкой кишки
Рисунки с ЭМФ

А: каемчатый эпителиоцит; Б: бокаловидный эпителиоцит (экзокриноцит)

1 – ядро; 2 – гранулярная эндоплазматическая сеть; 3 – комплекс Гольджи; 4 – митохондрии; 5 – щеточная каемка (микроворсинки); 6 – гликокаликс; 7 – гранулы муцина

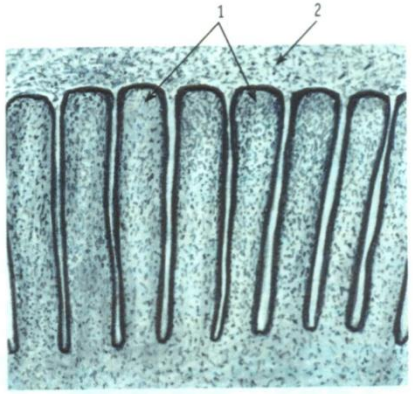

↑ Рис. 186. Апикальная поверхность призматического каемчатого эпителиоцита тонкой кишки
Рисунок с ЭМФ

1 – микроворсинки; 2 – гликокаликс

Fig. 15-34. LM illustrating individual folds (plica circulares) in cross section. Submucosa (*) extends up into fold, and extensive amounts of lymphoid tissue can be seen within both submucosa and lamina propria. (H&E; ×50.)

Fig. 15-35. LM of rat ileum illustrating presence of Peyer's patches *(P)*. Because of accumulation of lymphoid tissue beneath epithelium, intestinal villi are absent in region of Peyer's patches. Lacteals can be seen within villi. (H&E; ×50.)

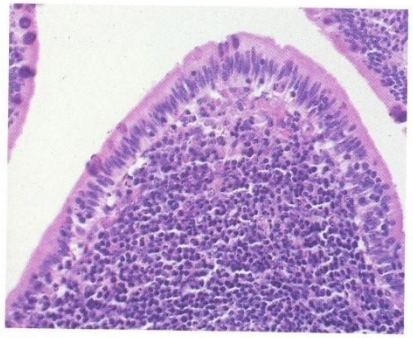

Fig. 15-36. High-magnification LM of intestinal epithelium overlying Peyer's patch. Specialized cells called M cells are present within epithelium but are not easily distinguished by light microscopy. (H&E; ×350.)

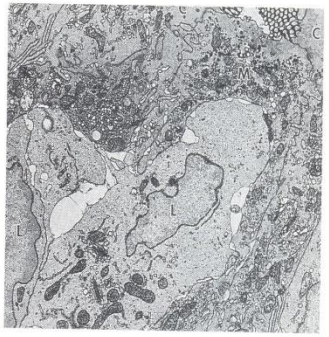

Fig. 15-37. High-magnification TEM of intestinal epithelium overlying Peyer's patch 30 minutes after introduction of horseradish perioxidase (HPO) into intestinal lumen. Reaction product for HPO can be seen *(upper right)* surrounding microvilli and filling vesicles and tubules within an M cell, suggesting that it may play a role in transporting antigenic material from intestinal lumen to underlying lymphocytes. *M*, M cell; *C*, columnar cells; *L*, lymphocytes; *G*, Golgi. (×4,500.)

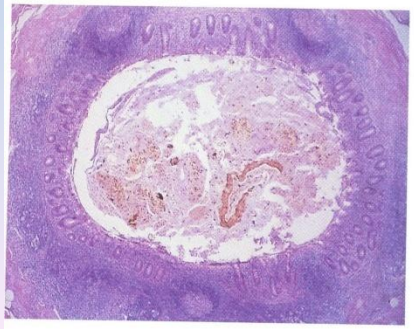

Fig. 15-38. LM of appendix in cross section. Observe detritus within lumen and presence of lymphoid follicles within lamina propria and submucosa. (H&E; ×20.)

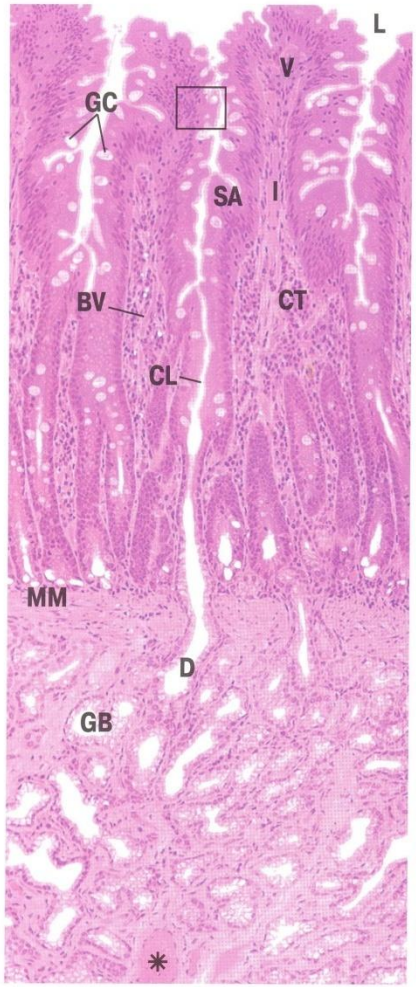

ФОТО 1А

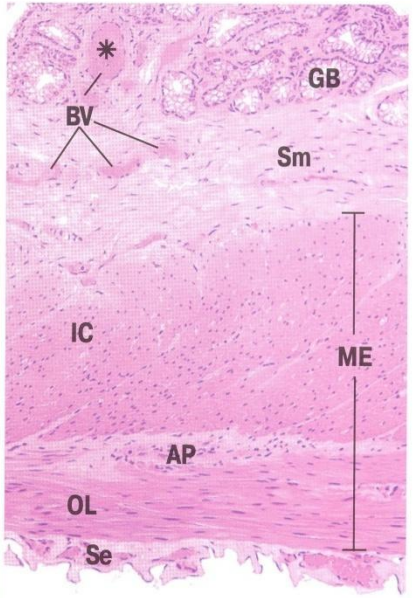

ФОТО 2

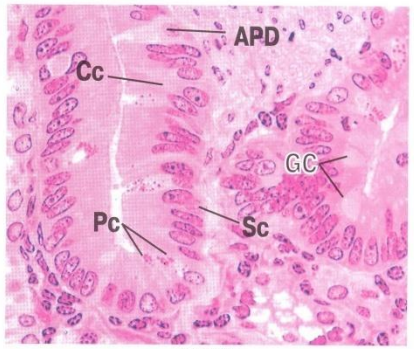

ФОТО 3А

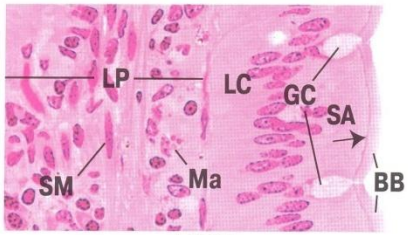

ФОТО 1Б

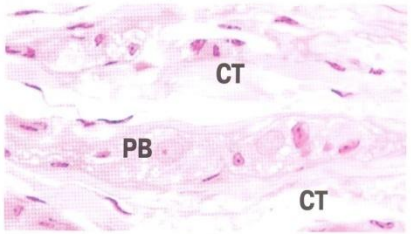

ФОТО 3Б

Fig. 15-28. High-magnification LM of bases of intestinal crypts (*) revealing presence of numerous Paneth cells. Acidophilic secretion granules lie in cell apices that abut crypt lumen into which their enzymatic secretion product, lysozyme, is released. (H&E; ×900.)

Fig. 15-29. TEM of base of an intestinal crypt (rat ileum) that contains many Paneth cells *(P)*. These serous cells secrete lysozyme, a bactericidal enzyme. Paneth cells also contain an extensive lysosomal apparatus and are capable of endocytosis of microorganisms found within crypt lumen. Two examples of enteroendocrine cells (*) are also visible. (×1,900.)

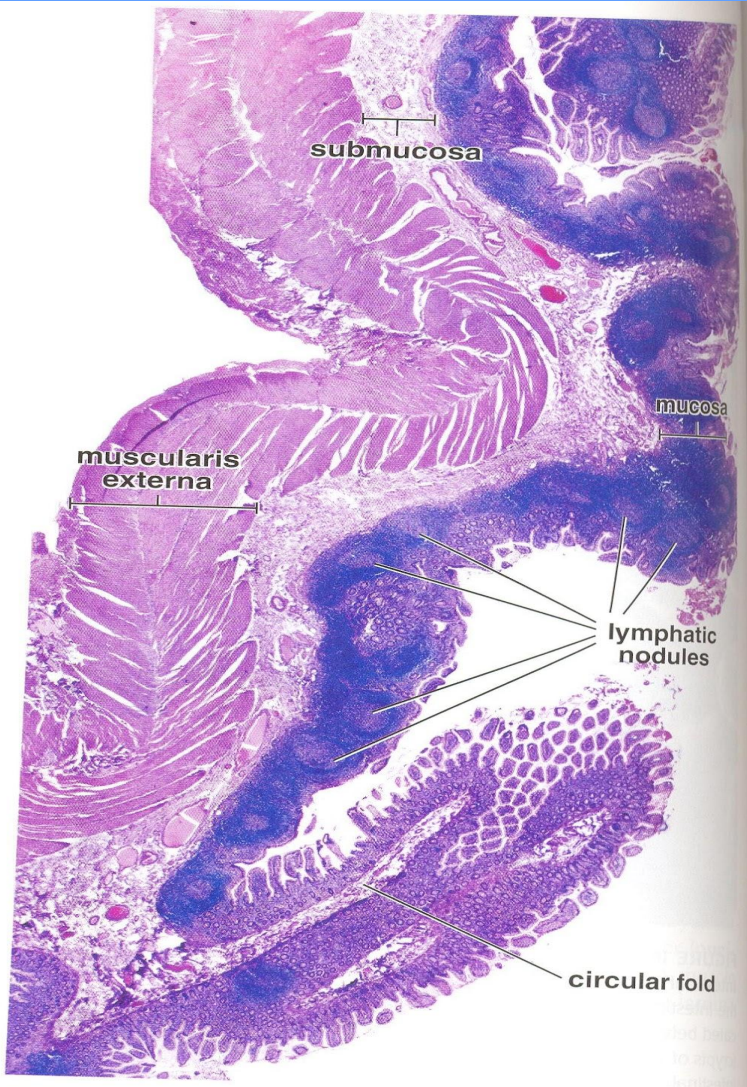

FIGURE 16.20

Photomicrograph of Peyer's patches. This photomicrograph shows a longitudinal section through the wall of a human ileum. Note the extensive lymphatic nodules located in the mucosa and the section of a circular fold projecting into the lumen of the ileum. Lymphatic nodules within the Peyer's patch are primarily located within the lamina propria, although many extend into the submucosa. They are covered by the intestinal epithelium, which contains enterocytes, occasional goblet cells, and specialized antigen-presenting M cells. ×40.

Fig. 15-26. LM of ileal mucosa. Observe large number of goblet cells within epithelium and presence of acidophilic Paneth cells *(arrowheads)* at base of intestinal crypts. Muscularis mucosa lies immediately beneath intestinal crypts. (H&E; ×200.)

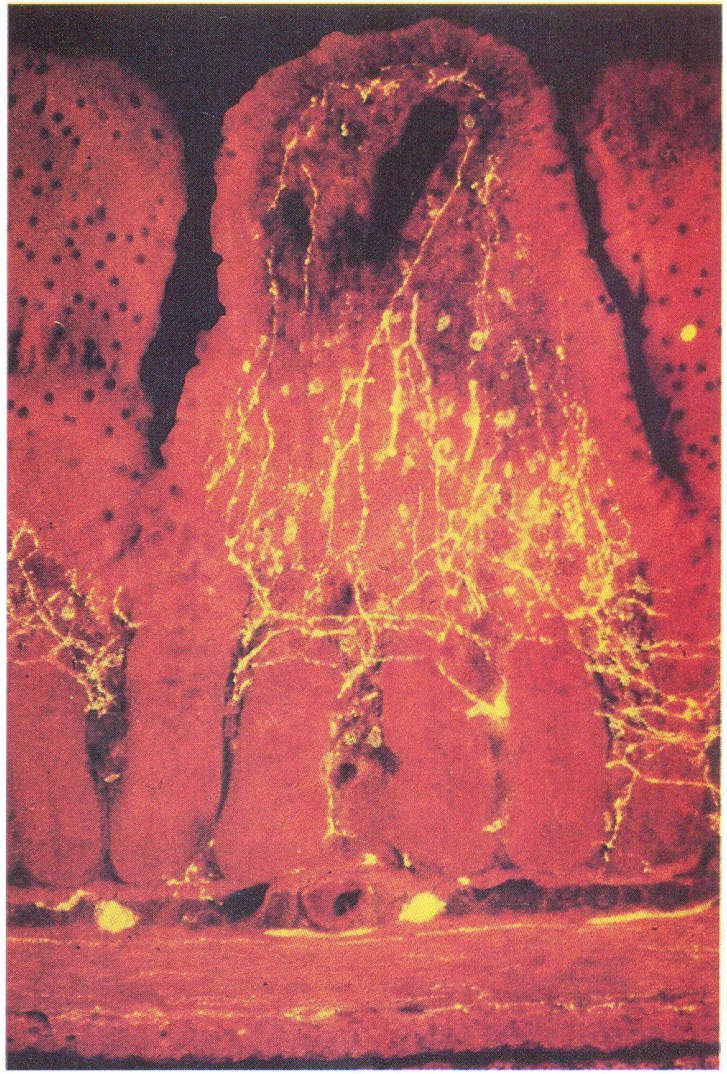

Fig. 15-27. LM of frozen section of ileum immunocytochemically stained for neurotransmitter VIP. Plexus of nerve fibers *(yellow)* surrounds apical portion of crypts and extends up into villus just beneath epithelium, while two autonomic ganglion cells containing VIP are seen in submucosa. (×200.)

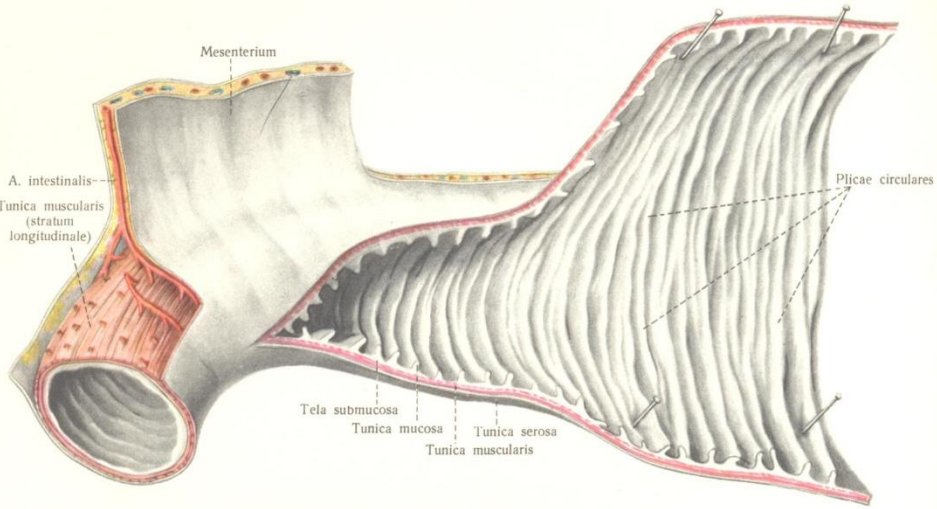

447. *Слизистая оболочка, tunica mucosa, тонкой кишки* (1/1).
(Отрезок тощей кишки, jejunum; бóльшая часть отрезка вскрыта; серозная оболочка частично удалена; виден продольный слой мышечной оболочки.)

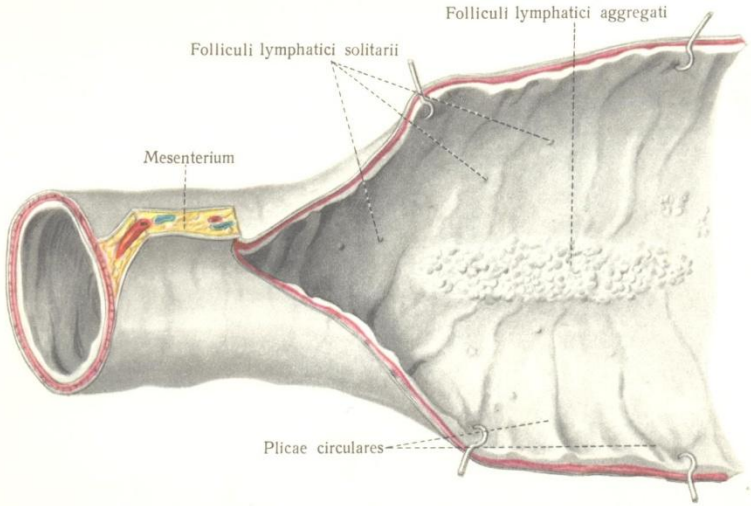

448. *Слизистая оболочка тонкой кишки* (1/1).
(Отрезок подвздошной кишки, ileum, частично вскрыт по брыжеечному краю.)

Fig. 15-24. LM of ileal mucosa reveals presence of lacteals (*) within intestinal villi. (H&E; ×100.)

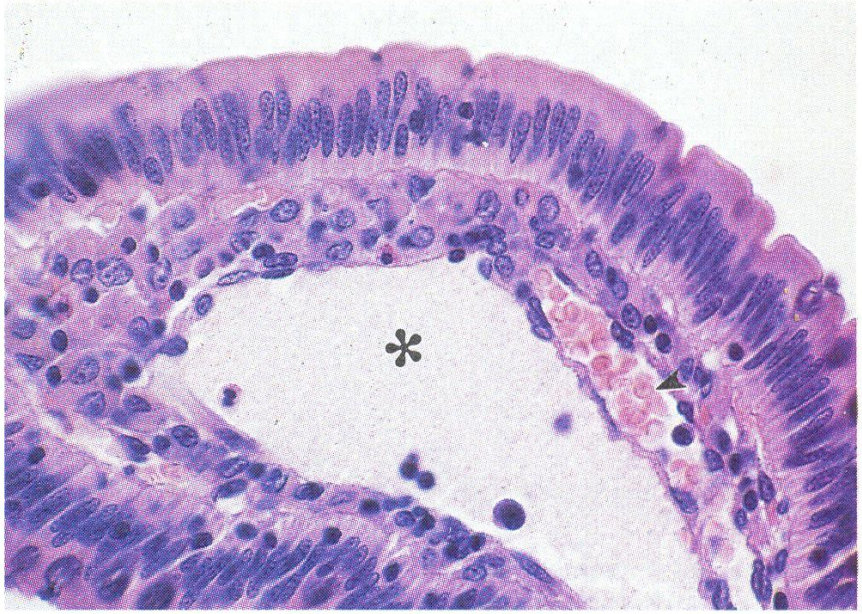

Fig. 15-25. High-magnification LM of intestinal villus showing presence of lacteal (*) within lamina propria. Compare lacteal with small venule *(arrowhead).* (H&E; ×350.)

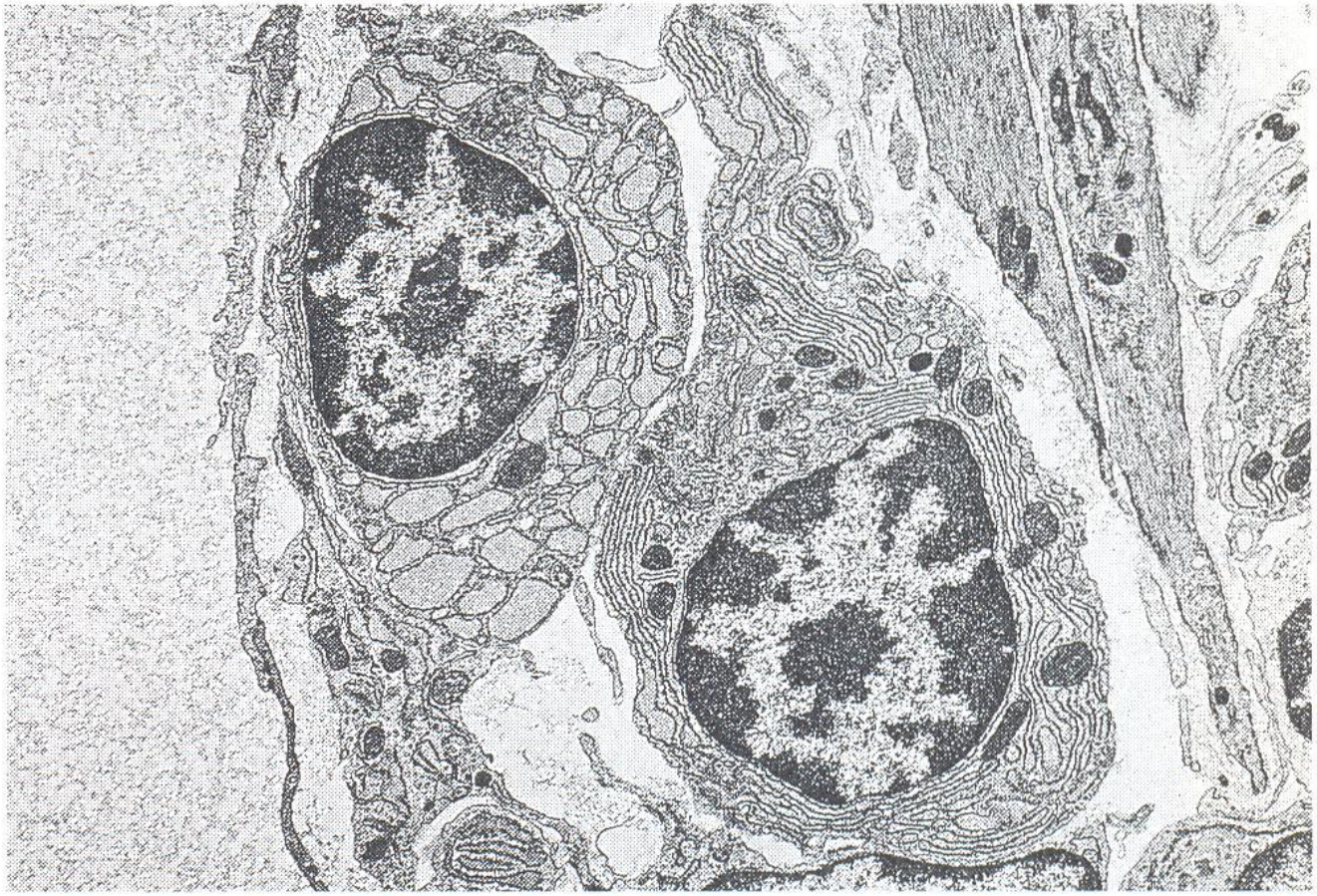

Fig. 15-31. TEM of plasma cells within lamina propria. A lacteal can be seen *(far left)*. Plasma cells within intestine produce secretory IgA within RER, release it into lamina propria, and after binding to secretory component, it is transported across epithelium into intestinal lumen. (×2,800.)

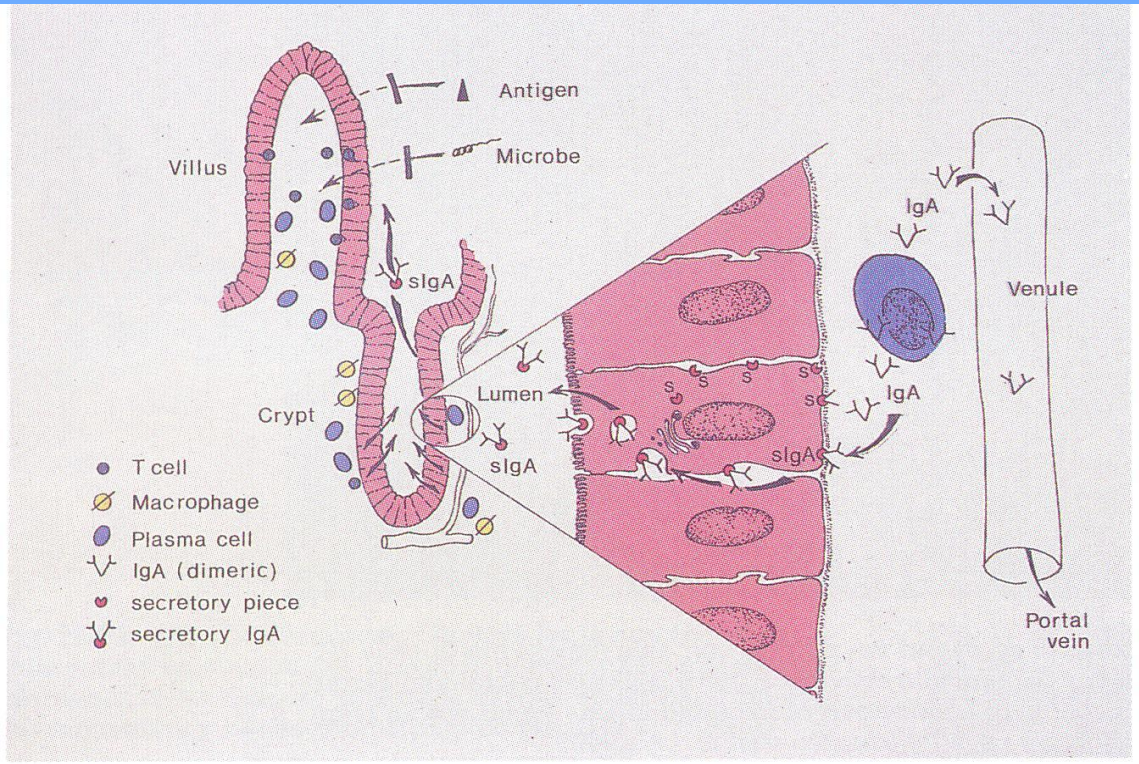

Fig. 15-32. Synthesis, transport, and secretion of secretory IgA in intestinal mucosa.

Ворсинки

- Duodenum – 40 штук на 1 мм^2, тощая кишка – 30–40 штук на 1 мм^2, подвздошная кишка – 18–30 штук на 1 мм^2.

Толстая кишка

- Intestinum crassum.

1) cecum, appendix vermiformis
2) colon ascendens
3) colon transversum
4) colon descendens
5) colon sigmoideum
6) rectum

Толстая кишка

- Длина – 1,0–1,5 метра, ширина: cecum – 7 см, нисходящая ободочная кишка – 4 см.
- Продольные мышечные ленты. Teniae coli, haustra coli, appendices epiploicae.

Cecum (typhlon)

- Мешок 6х7 см.
- Appendix vermiformis, 3–8,6 см, mesoappendix.
- Valvula ileocecalis – баугиниева заслонка.

Rectum

1) pars pelvina
2) ampulla recti
3) canalis analis
4) anus (proktos) – кольцо

- Складки слизистой оболочки продольные – columnae anales. Sinus anales – анальные крипты. Слизь, острицы.

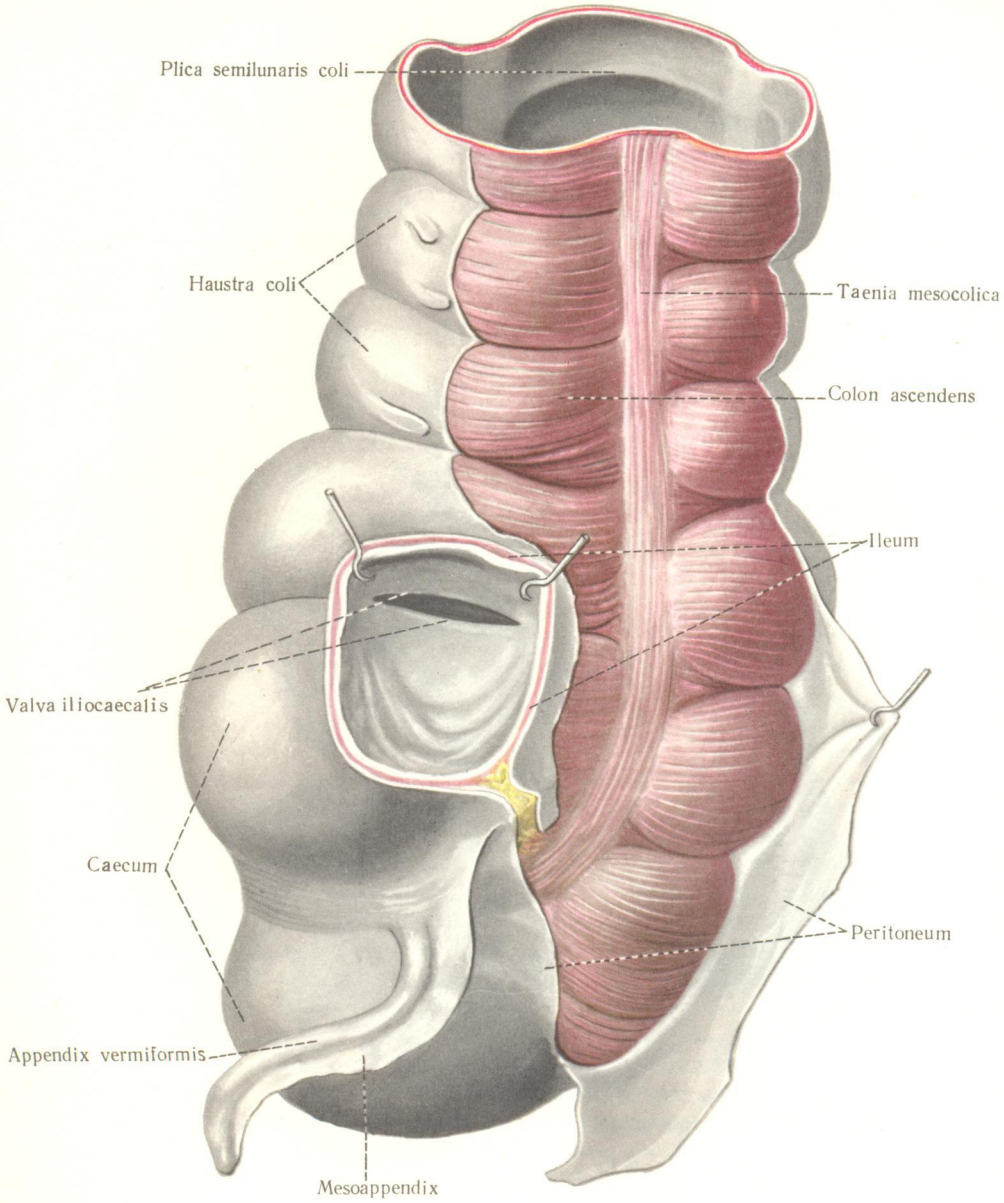

453. *Слепая кишка, саесит, и червеобразный отросток, appendix vermiformis;* сзади ($^1/_1$).
(Слепая кишка и отрезок восходящей ободочной кишки.)

Ileocecal Region

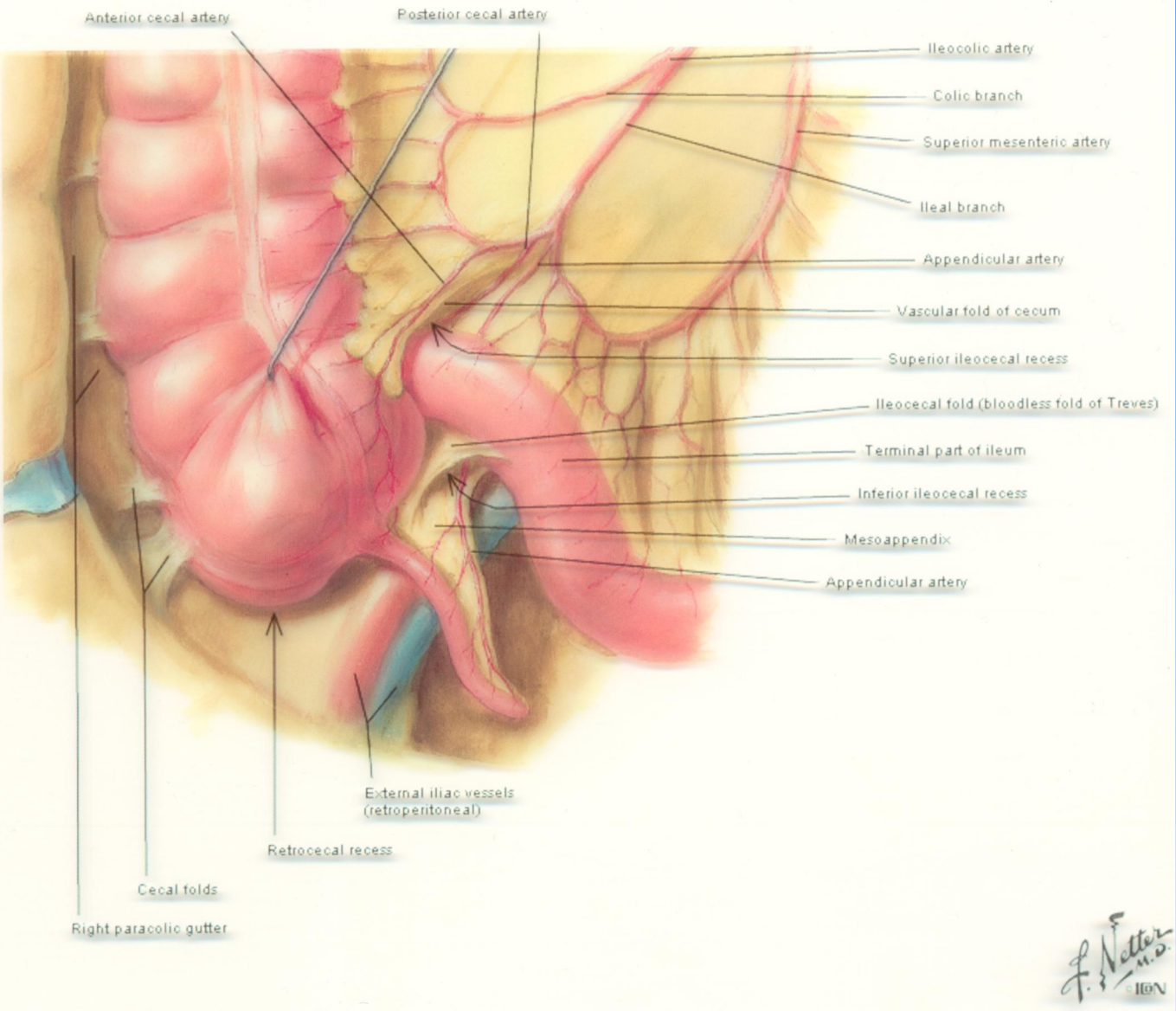

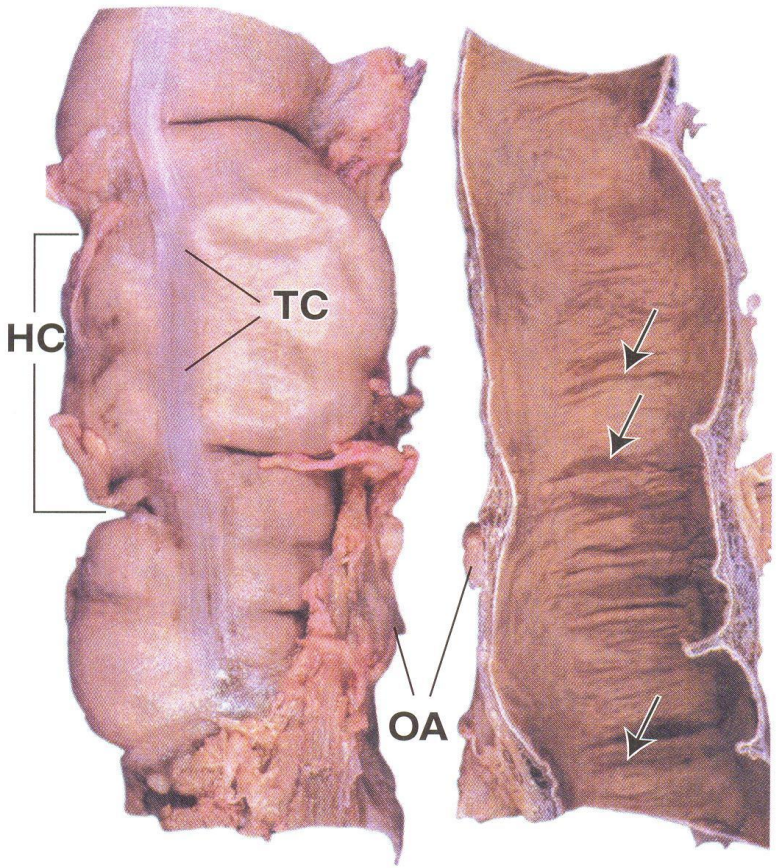

FIGURE 16.32
Photograph of the large intestine. This photograph shows the outer (serosal) surface *(left)* and internal (mucosal) surface *(right)* of the transverse colon. On the outer surface, note the characteristic features of the large intestine: a distinctive smooth muscle band representing one of the three teniae coli *(TC);* haustra coli *(HC),* the sacculations of the colon located between the teniae; and omental appendices *(OA),* small peritoneal projections filled with fat. The smooth mucosal surface shows semilunar folds *(arrows)* formed in response to contractions of the muscularis externa. Compare the mucosal surface as shown here with that of the small intestine (Fig. 16.17).

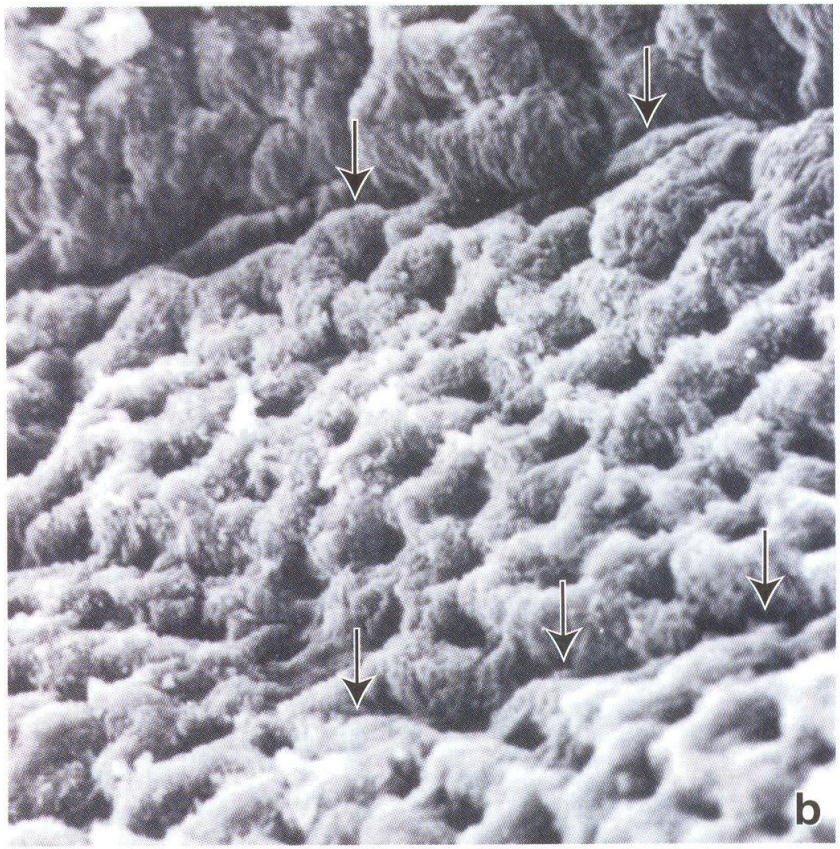

GURE 16.33

ucosa of the large intestine. a. This photomicrograph of a H&E eparation shows the mucosa and part of the submucosa. The surce epithelium is continuous with the straight, unbranched, tubular estinal glands (crypts of Lieberkühn). The openings of the glands at e intestinal surface are identified *(arrows)*. The epithelial cells consist rincipally of absorptive and goblet cells. As the absorptive cells are llowed into the glands, they become fewer in number, whereas the goblet cells increase in number. The highly cellular lamina propria contains numerous lymphocytes and other cells of the immune system. **b.** Scanning electron micrograph of the human mucosal surface of the large intestine. The surface is divided into territories by clefts *(arrows)*. Each territory contains 25 to 100 gland openings. ×140. (From Fenoglio CM, Richart RM, Kaye GI. *Gastroenterology* 1975;69: 100–109.)

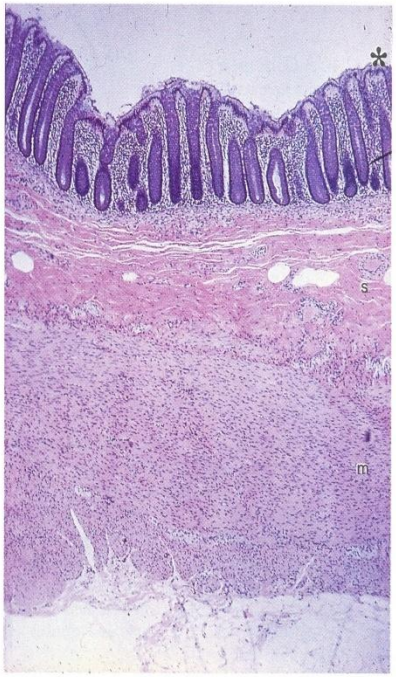

Fig. 15-39. Low-magnification LM of large intestine. Notice lack of villar projections within mucosal surface (*), relatively thick submucosa *(s)*, and thickened muscularis *(m)* seen in outer wall. (H&E; ×40.)

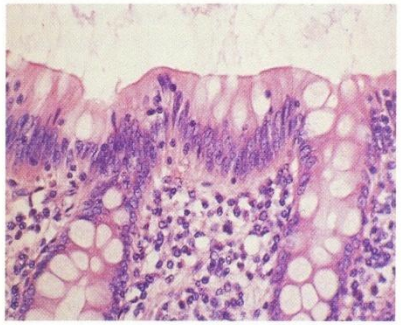

Fig. 15-40. Higher-magnification LM of colonic epithelium. Owing to large number of lymphocytes and other leukocytes in lamina propria and also in epithelium, the gastrointestinal tract is considered to be a site of chronic inflammation. (H&E; ×350.)

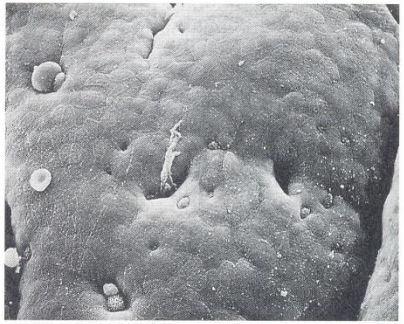

Fig. 15-41. SEM of surface of colonic mucosa. Note openings of crypts of Lieberkühn onto the surface and example of presence of mucous discharge *(center)* from crypt. Lateral margins of surface epithelial cells are easily distinguished, as are openings of several goblet cells within mucosa. (×500.)

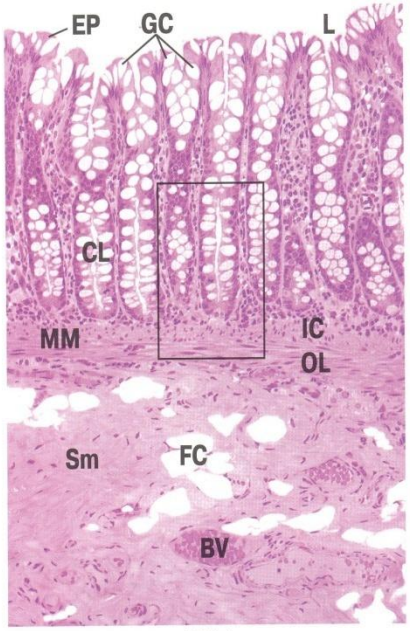

ФОТО 1

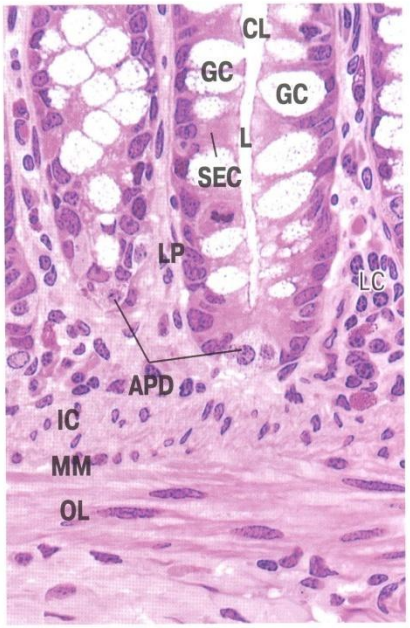

ФОТО 2

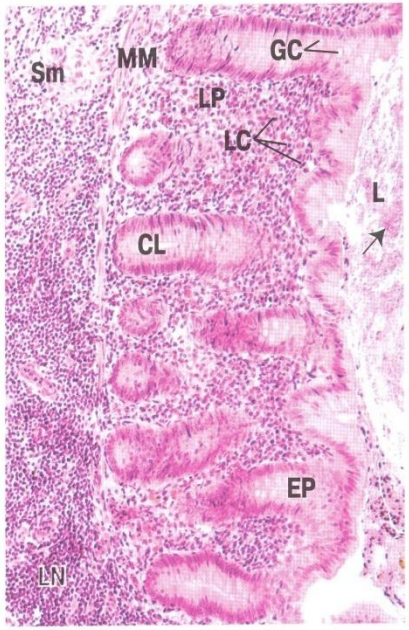

ФОТО 3

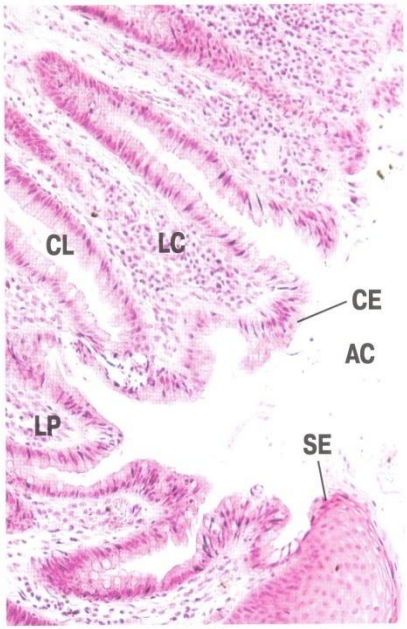

ФОТО 4

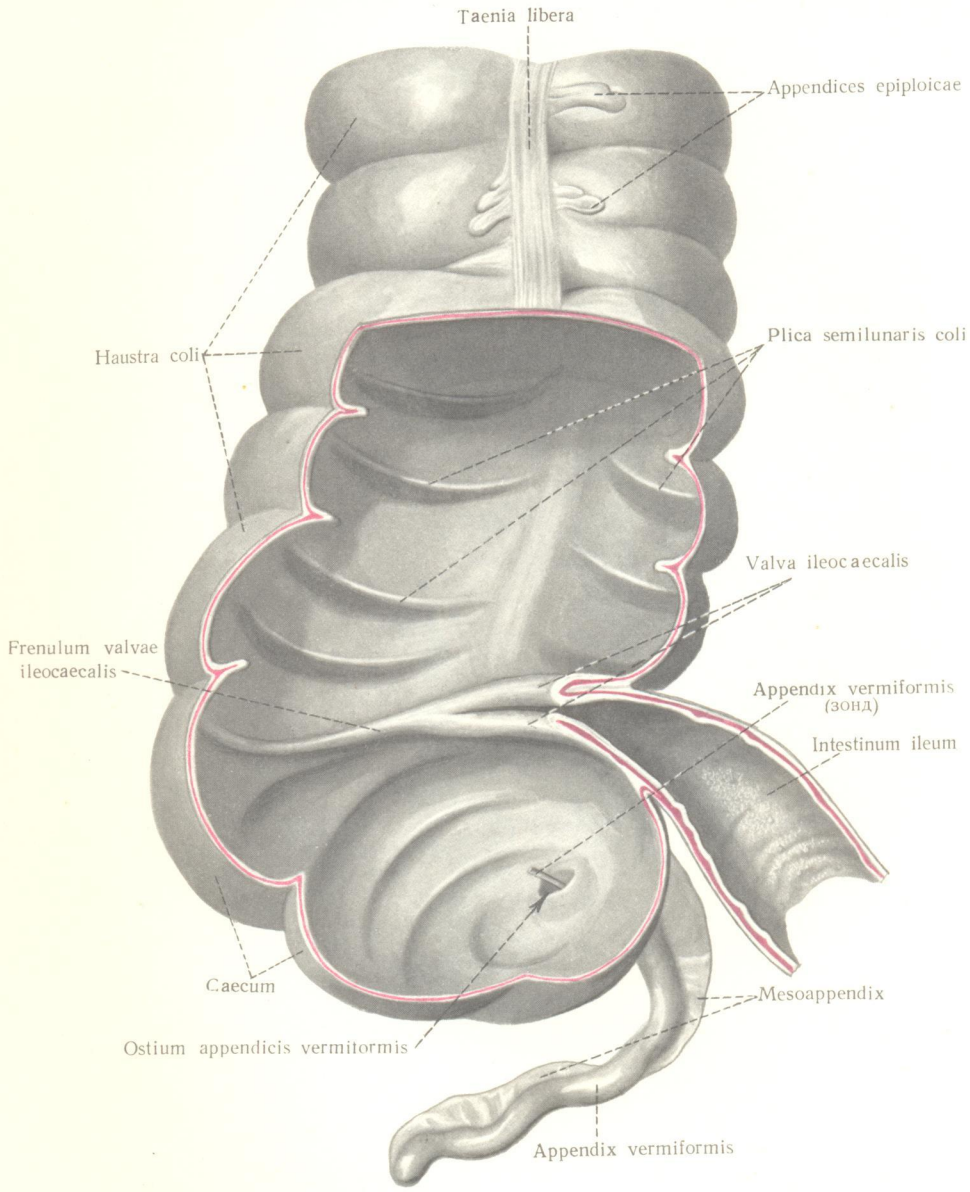

454. *Слепая кишка, червеобразный отросток и восходящая ободочная кишка;* спереди ($^1/_1$).
(Часть стенки удалена.)

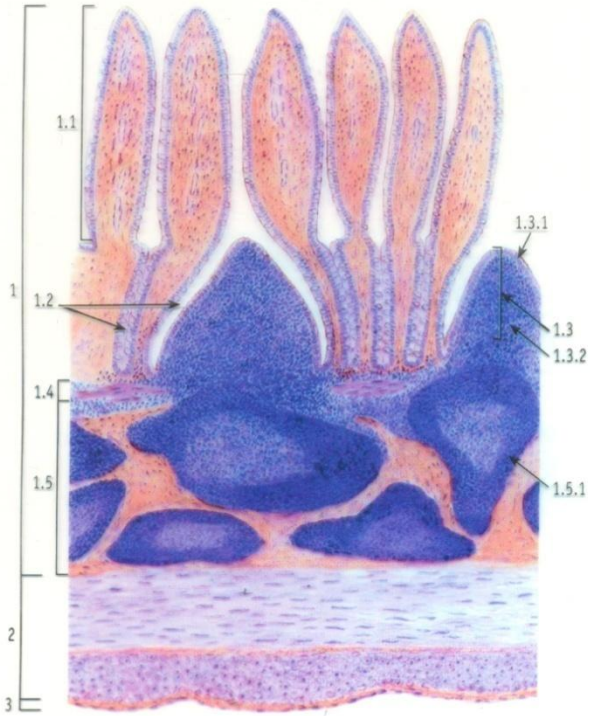

Рис. 190. Сгруппированные лимфатические узелки (пейерова бляшка) подвздошной кишки

Окраска: гематоксилин – эозин

1 – слизистая оболочка: 1.1 – ворсинки, 1.2 – крипты, 1.3 – купол (выпячивание слизистой оболочки над лимфатическим узелком), 1.3.1 – однослойный призматический каемчатый эпителий, содержащий М-клетки, 1.3.2 – собственная пластинка, инфильтрованная лимфоцитами, 1.4 – мышечная пластинка, 1.5 – подслизистая основа, 1.5.1 – лимфатические узелки; 2 – мышечная оболочка; 3 – серозная оболочка

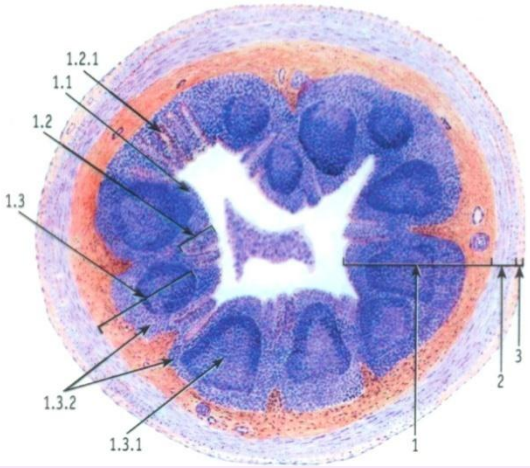

Рис. 191. Червеобразный отросток

Окраска: гематоксин – эозин

1 – слизистая оболочка: 1.1 – эпителий, 1.2 – собственная пластинка, инфильтрированная лимфоцитами, 1.2.1 – крипта, 1.3 – подслизистая основа, 1.3.1 – лимфатические узелки, 1.3.2 – диффузные скопления лимфоцитов; 2 – мышечная оболочка; 3 – серозная оболочка

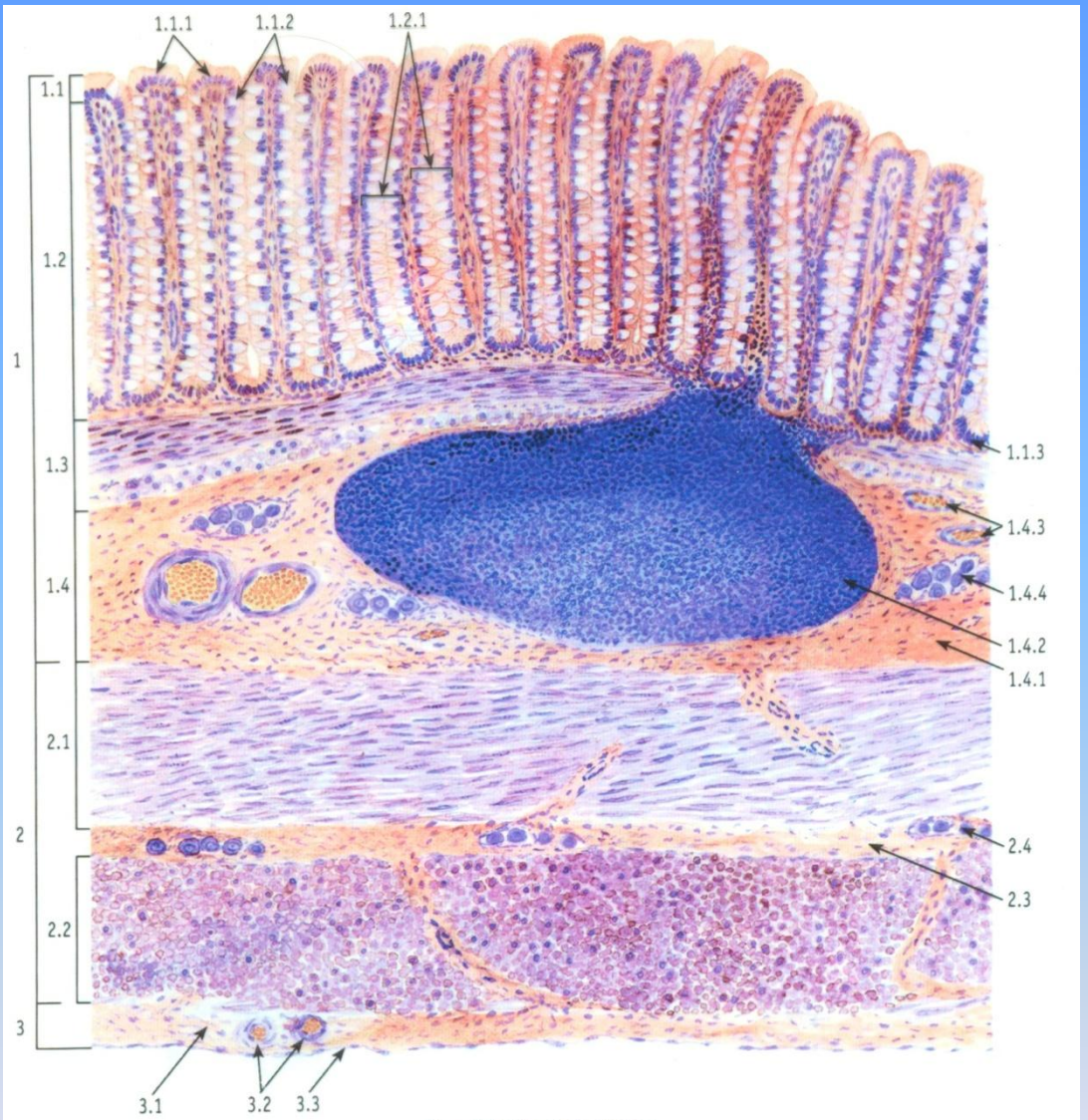

Рис. 189. Толстая кишка

Окраска: гематоксилин – эозин

1 – слизистая оболочка: 1.1 – однослойный призматический эпителий, 1.1.1 – призматические эпителиоциты, 1.1.2 – бокаловидные экзокриноциты, 1.1.3 – недифференцированные эпителиоциты, 1.2 – собственная пластинка,1.2.1 – крипта, 1.3 – мышечная пластинка, 1.4 – подслизистая основа, 1.4.1 – рыхлая волокнистая соединительная ткань, 1.4.2 – солитарный лимфатический узелок, 1.4.3 – кровеносные сосуды, 1.4.4 – элементы подслизистого нервного сплетения; 2 – мышечная оболочка: 2.1 – внутренний циркулярный слой, 2.2 – наружный продольный слой*, 2.3 – прослойка рыхлой волокнистой соединительной ткани, 2.4 – элементы межмышечного нервного сплетения; 3 – серозная оболочка: 3.1 – волокнистая соединительная ткань, 3.2 – кровеносные сосуды, 3.3 – мезотелий

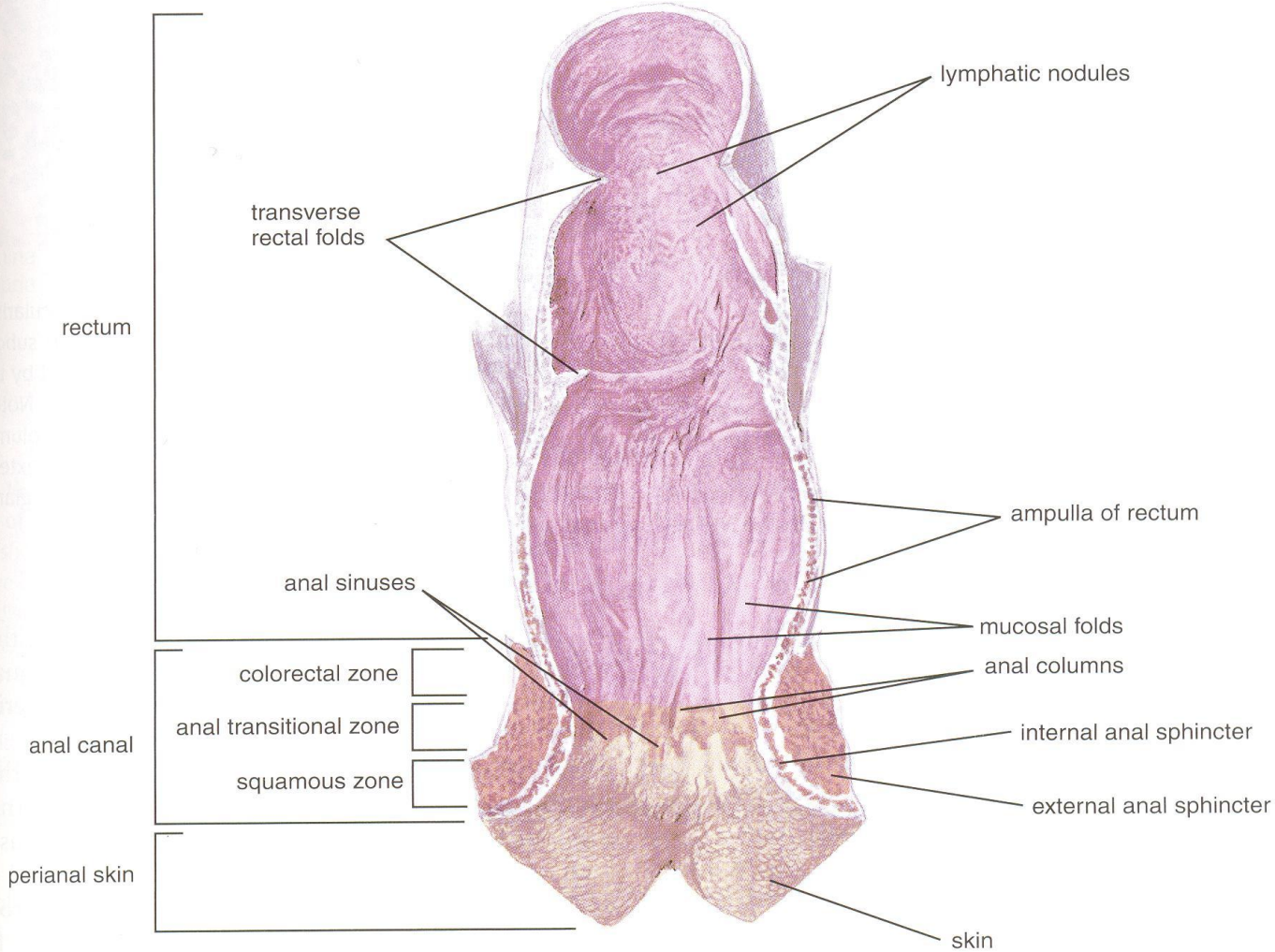

FIGURE 16.36

Drawing of the rectum and anal canal. The rectum and anal canal are the terminal portions of the large intestine. They are lined by the colorectal mucosa that possesses a simple columnar epithelium containing mostly goblet cells and numerous anal glands. In the anal canal the simple columnar epithelium undergoes transition into a stratified columnar (or cuboidal) epithelium and then to a stratified squamous epithelium. This transition occurs in the area referred as the anal transitional zone, which occupies the middle third of the anal canal between the colorectal zone and the squamous zone of the perianal skin.

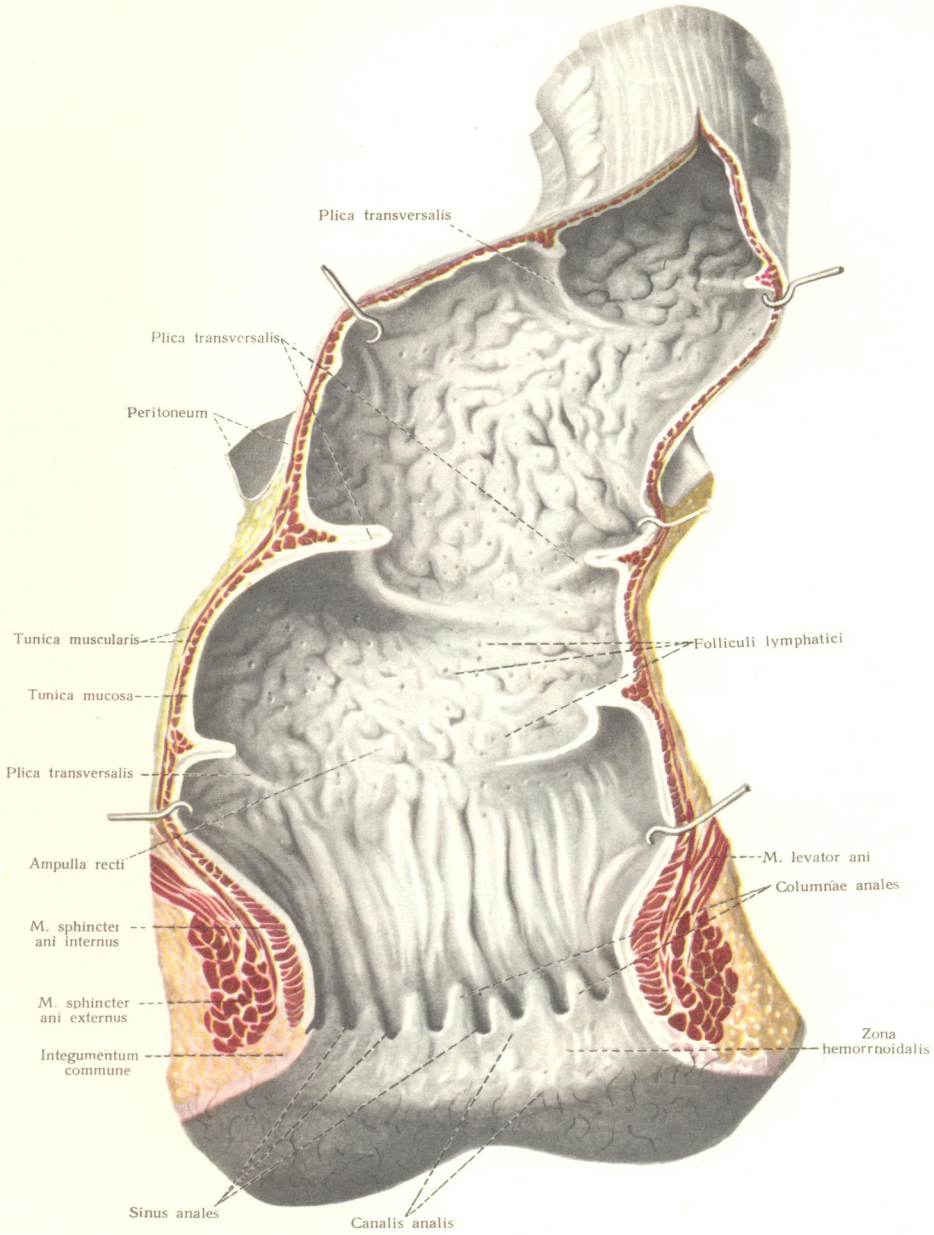

458. *Прямая кишка, rectum* (3/4).
(Слизистая оболочка, tunica mucosa.)

Кал

- Fecis.
- 4 кг химуса → 200 гр. фекалий.
- 30% – микрофлора.
- Дефекация (defecatio) – 10–50 см водного столба.
- Бристольская классификация (2000 г.) – жидкий, кашицеобразный, лентообразный мягкий, «колбасообразный» плотный с бороздками, овечий.
- Газы – около 2 литров в сутки. Отхождение – в среднем 13 раз в сутки.

Печень

- Hepar; железа массой 1500 гр.
- Пищеварительная железа – желчь.
- Барьерная функция.
- Обмен гликогена.
- Гемопоэз – эмбриональный период.

Печень

- Facies diaphragmatica
- Facies visceralis
- Margo inferior
- Lobus hepatis dexter
- Lobus hepatis sinister
- Ligamentum falciforme hepatis
- Ligamentum teres hepatis

Печень

- На висцеральной поверхности в правой доле – 2 борозды (fossa vesicae felleae, fossa venae cavae). Между ними – узкий перешеек. Хвостатый отросток – processus caudatus.
- Глубокая поперечная борозда между продольной пузырной и кавальной бороздами.

Печень

- Lobus quadratus – между желчным пузырем, круглой связкой и воротами печени.
- Lobus caudatus – между нижней полой веной, воротами печени и венозной связкой.

Surfaces and Bed of Liver

Anterior View

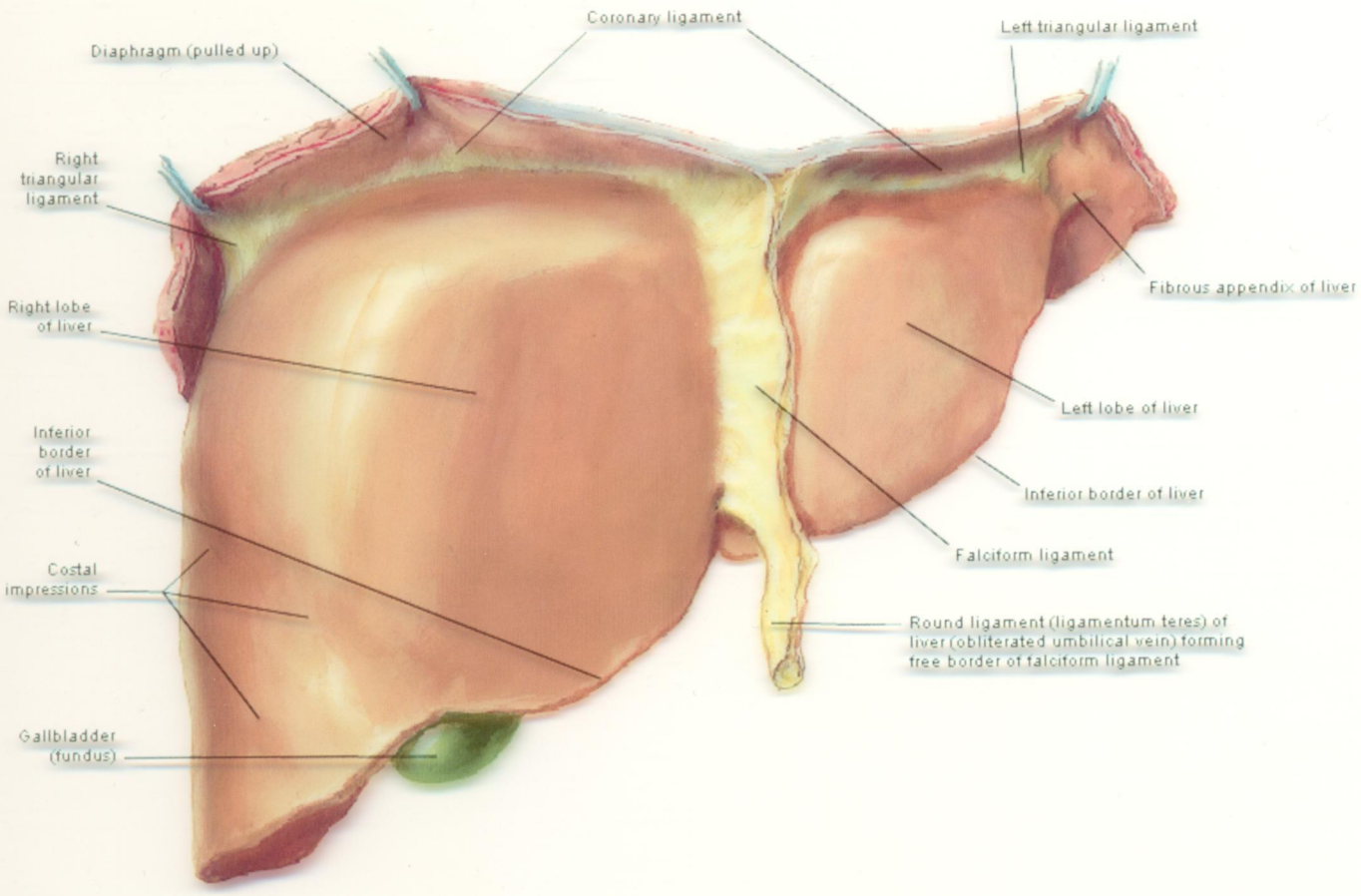

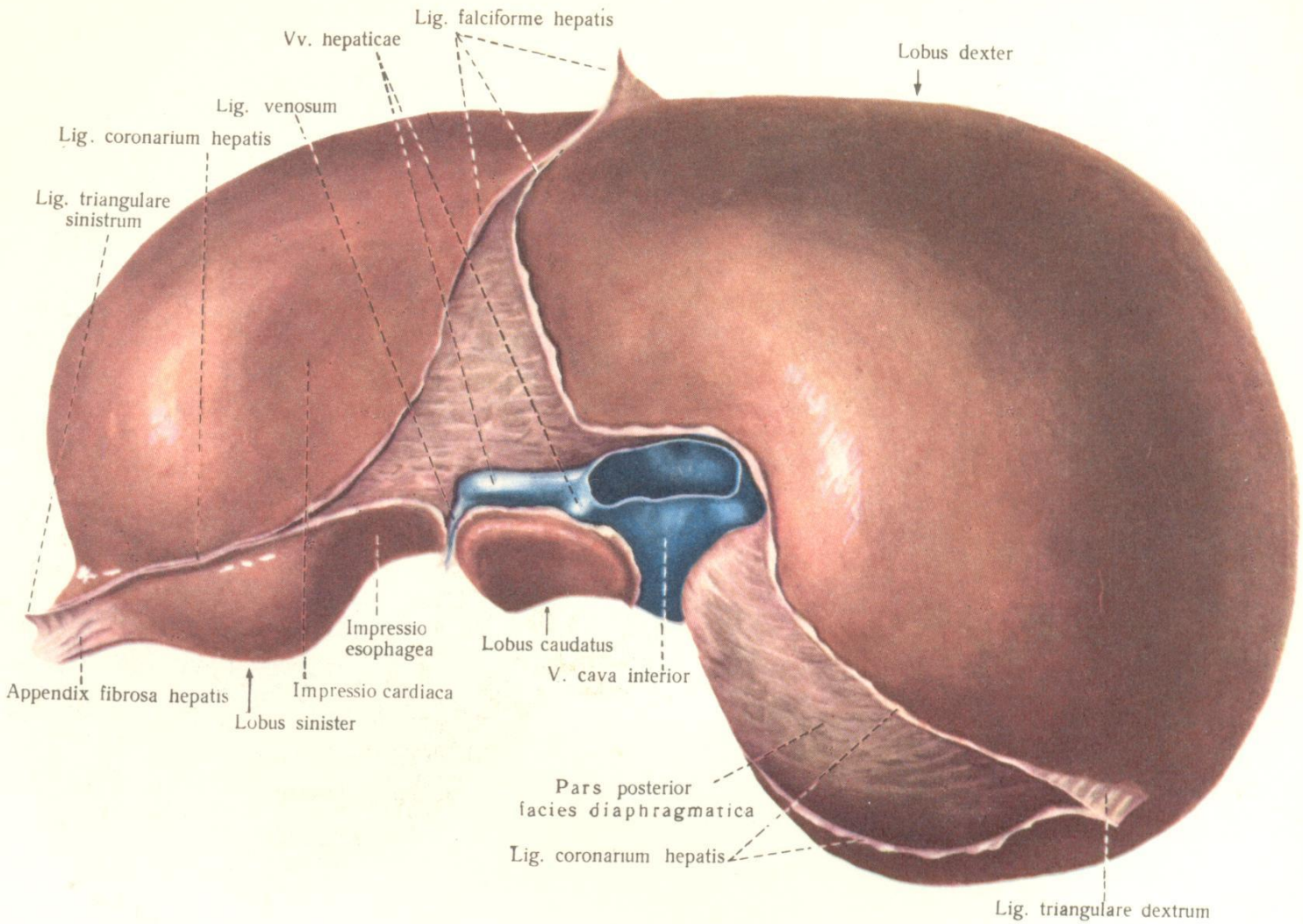

464. *Печень,* сзади и сверху ($^2/_3$).

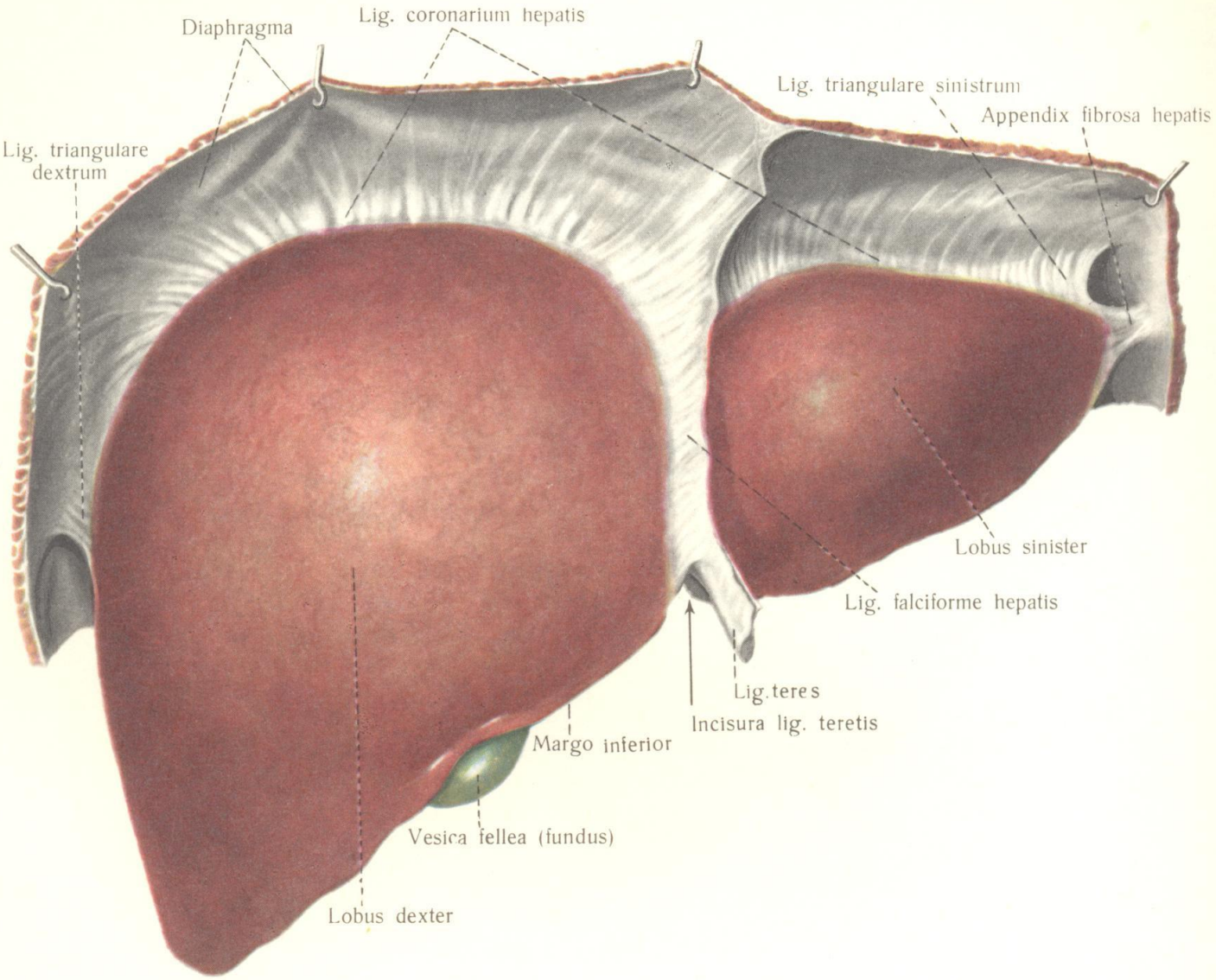

460. *Печень, hepar;* сверху ($^2/_3$).
(Диафрагмальная поверхность, facies diaphragmatica.)

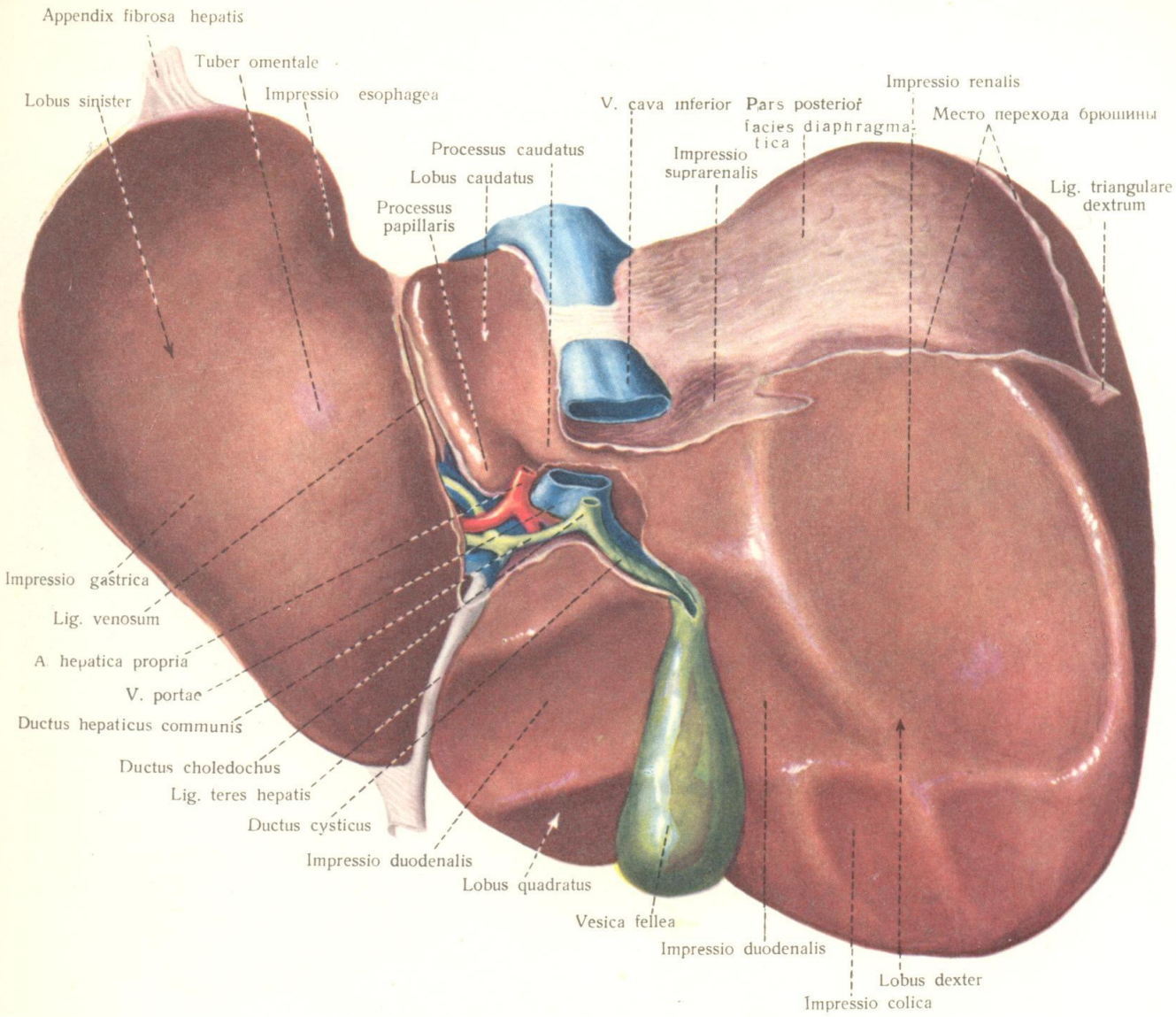

461. *Печень, hepar;* снизу ($^2/_3$).
(Нижняя поверхность, facies visceralis.)

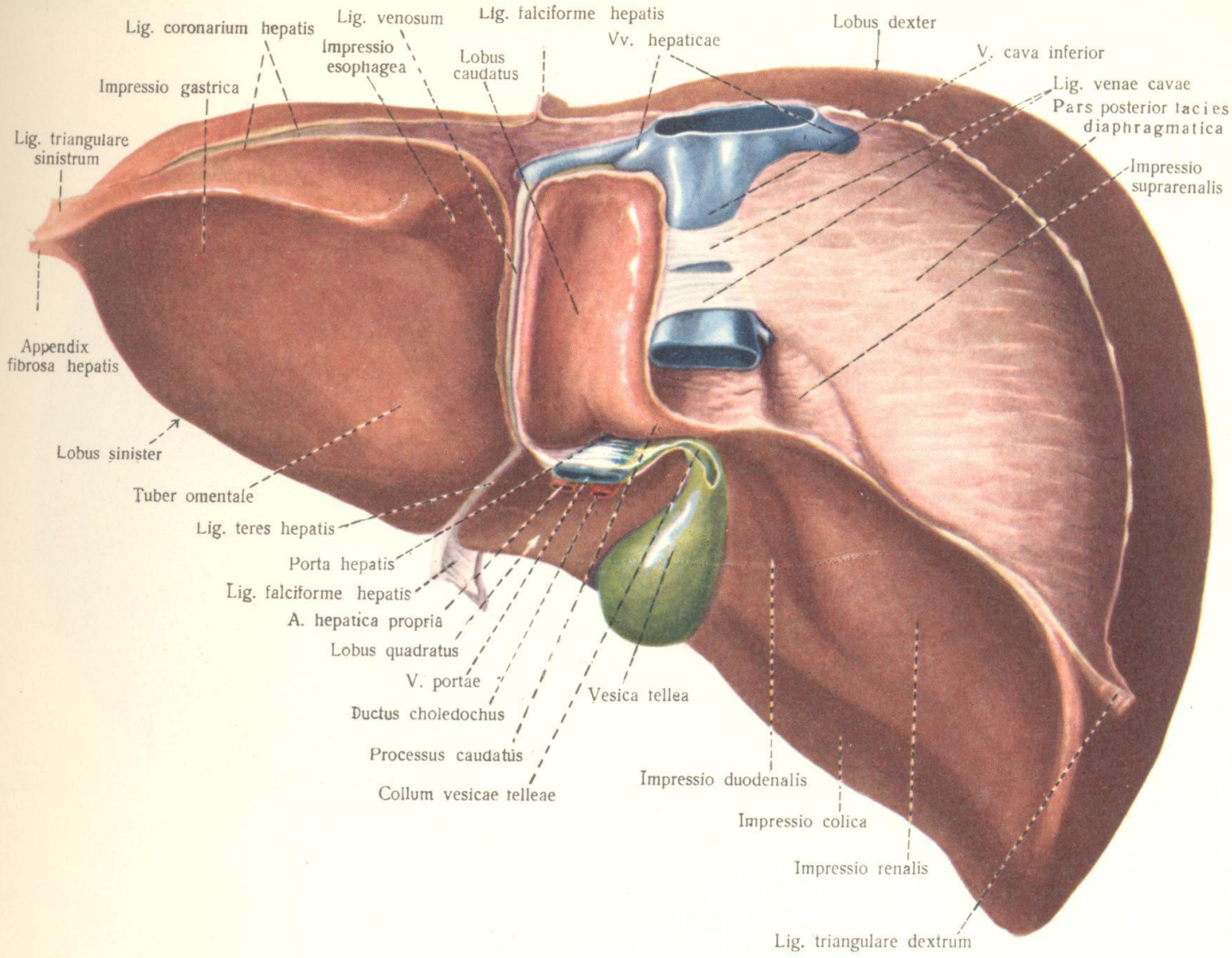

463. *Печень, hepar;* сзади ($^2/_3$).

(Задняя часть диафрагмальной поверхности, pars posterior facies diafragmaticae.)

Surfaces and Bed of Liver

Visceral Surface

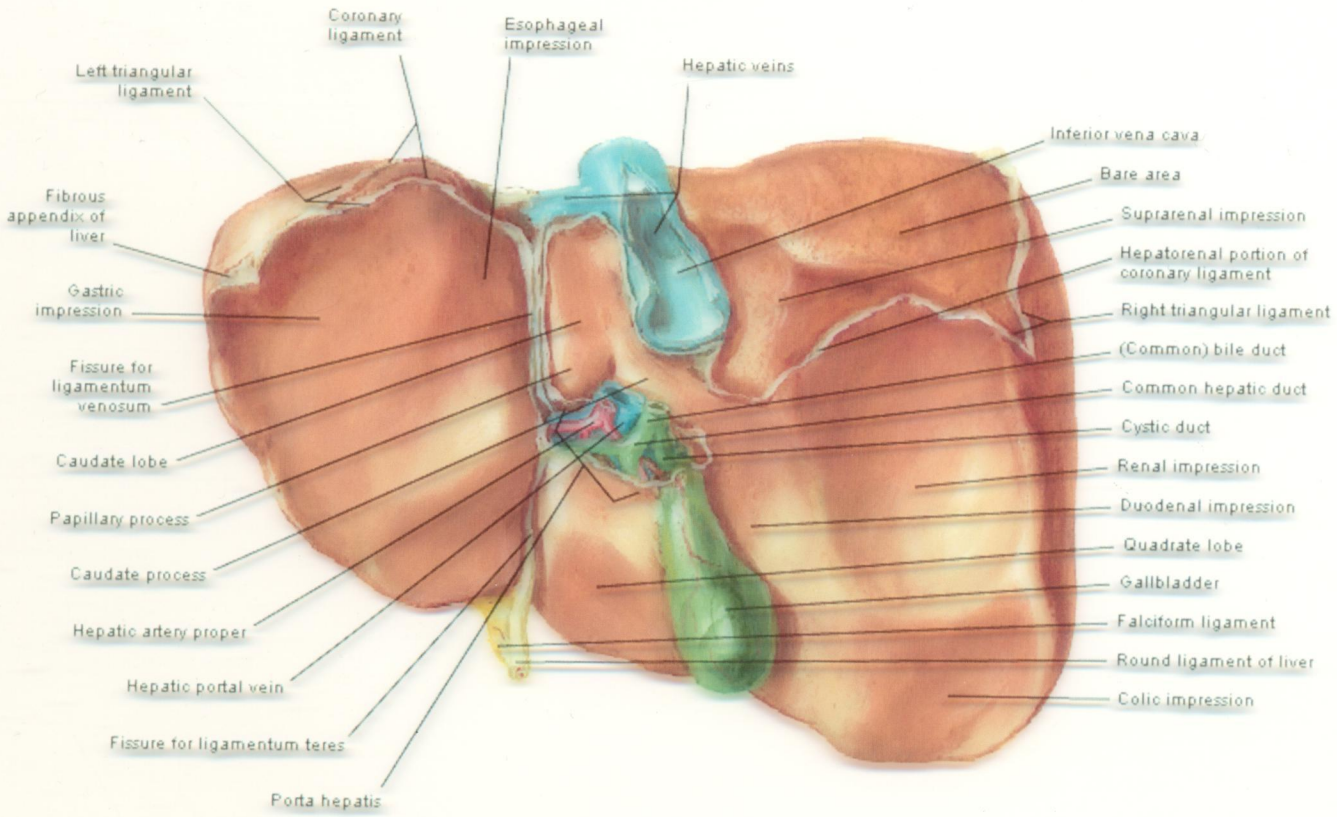

F. Netter M.D.

Hepatic Portal Vein Tributaries

Portocaval Anastomoses

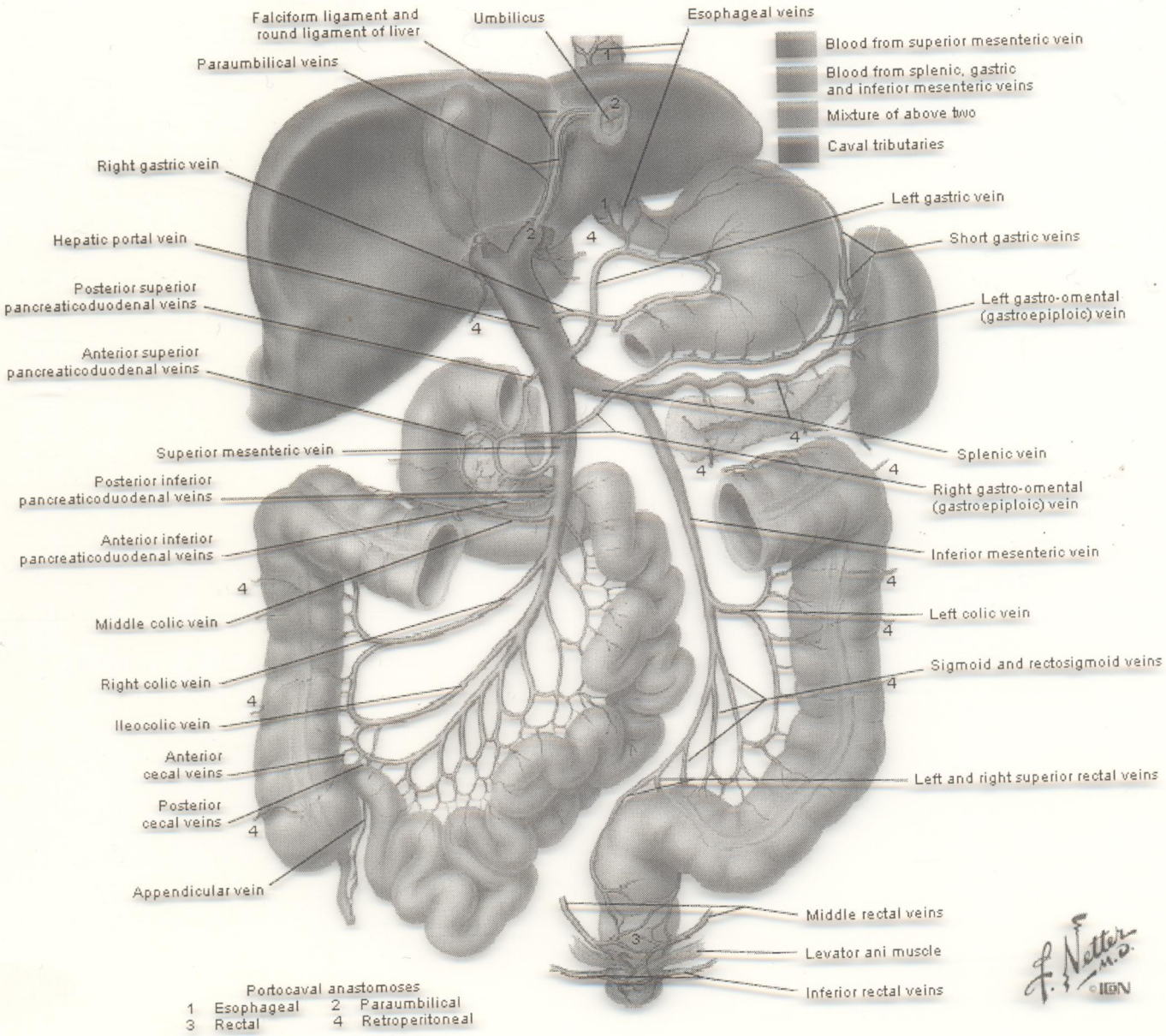

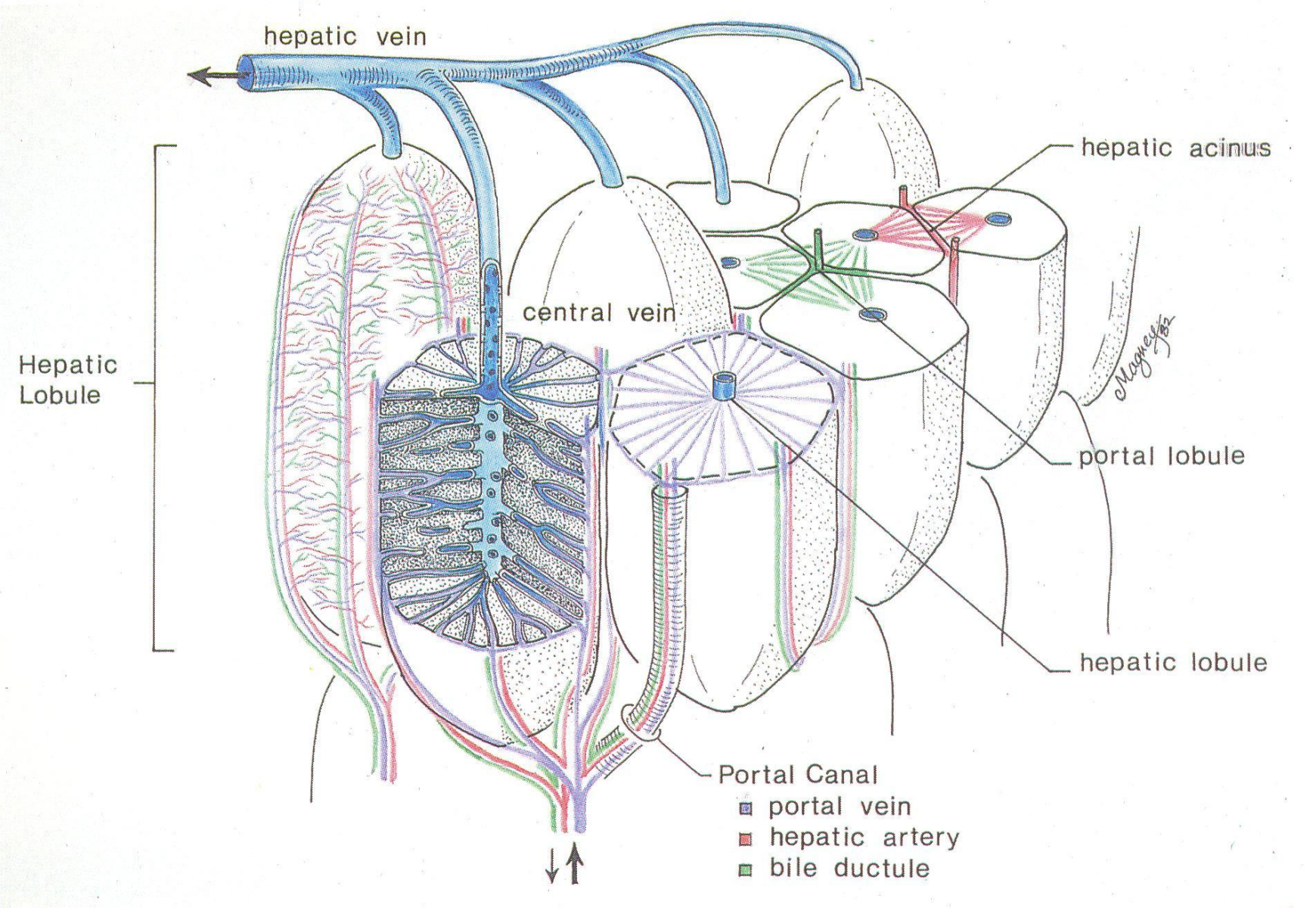

Fig. 16-2. Relationships of liver lobules to marginally located portal canals (containing vessels, lymphatics, nerves, and bile duct) and to centrally located tributaries (central veins) of hepatic vein.

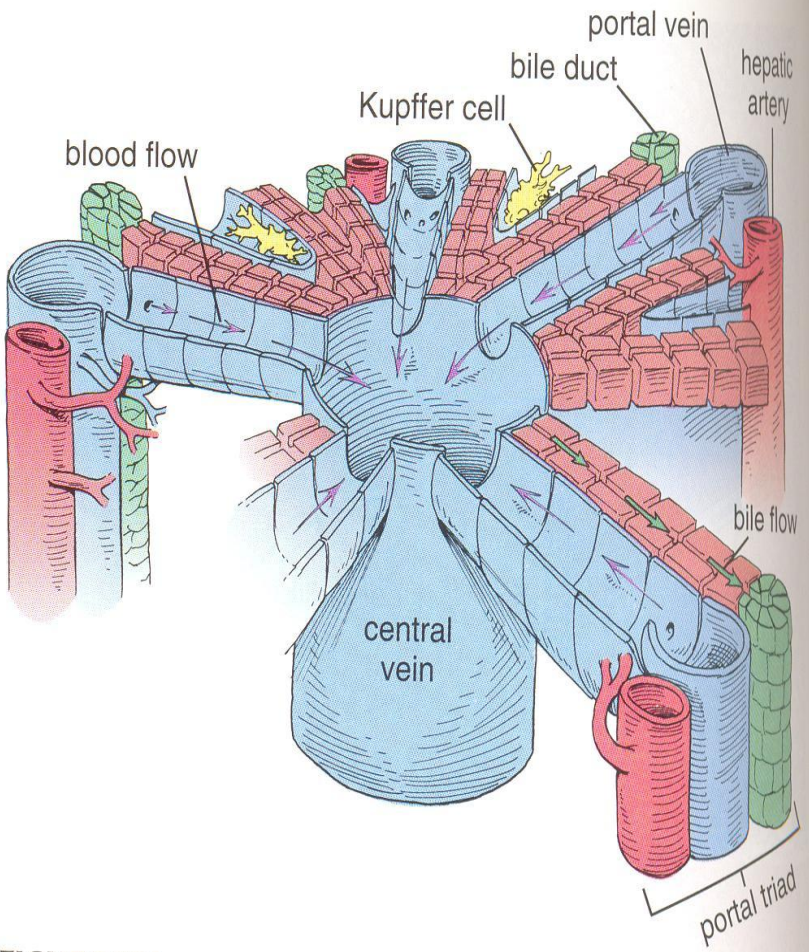

FIGURE 17.8

Diagram of the flow of blood and bile in the liver. This schematic diagram of a part of a classic lobule shows the components of the portal triads, hepatic sinuses, terminal hepatic venule *(central vein)* and associated plates of hepatocytes. *Red arrows* indicate the direction of the blood flow in the sinusoids. Note that the direction of bile flow *(green arrows)* is opposite that of the blood flow.

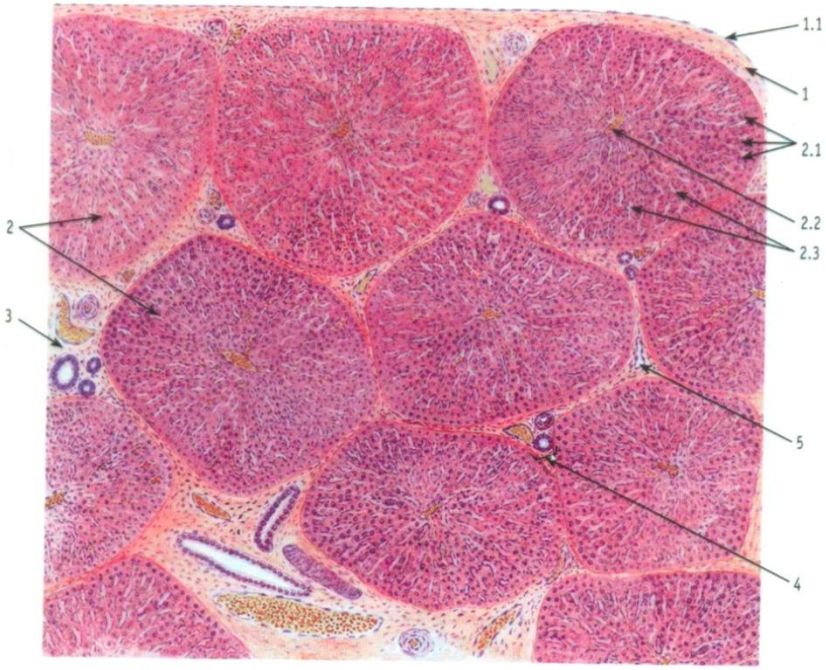

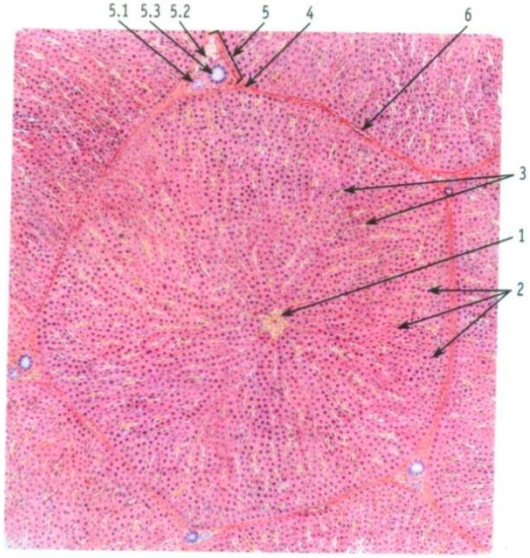

↑ **Рис. 195. Печень свиньи* (общий вид)**

Окраска: гематоксилин – эозин

1 – соединительнотканная (глиссонова) капсула: 1.1 – мезотелий; 2 – печеночные дольки: 2.1 – печеночные пластинки, 2.2 – центральная вена, 2.3 – синусоидные гемокапилляры; 3 – междольковая соединительная ткань; 4 – печеночная триада; 5 – собирательная (поддольковая) вена

← **Рис. 196. Печень человека**. Долька**

Окраска: гематоксилин – эозин

1 – центральная вена; 2 – печеночные пластинки, образованные гепатоцитами; 3 – синусоидные гемокапилляры; 4 – междольковая соединительная ткань; 5 – печеночная триада: 5.1 – междольковая артерия, 5.2 – междольковая вена, 5.3 – междольковый желчный проток; 6 – собирательная вена

---

* С выраженной дольчатой структурой и значительным развитием соединительной ткани.

** Со слабо выраженной дольчатой структурой и незначительным развитием соединительной ткани.

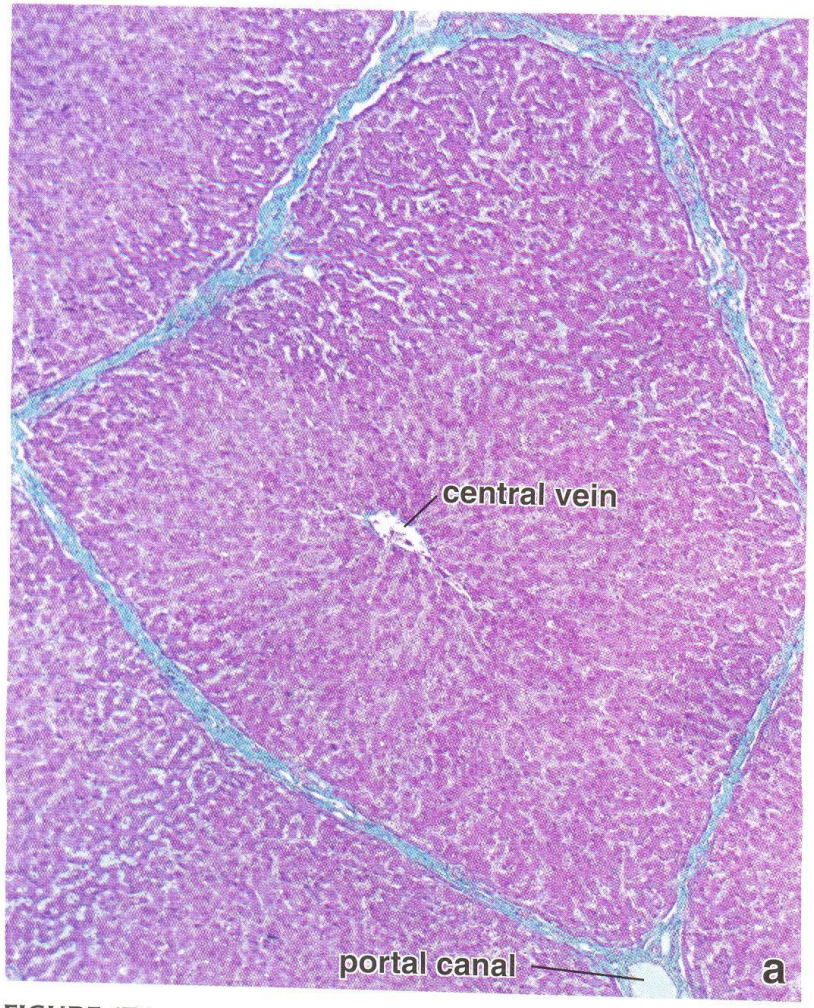

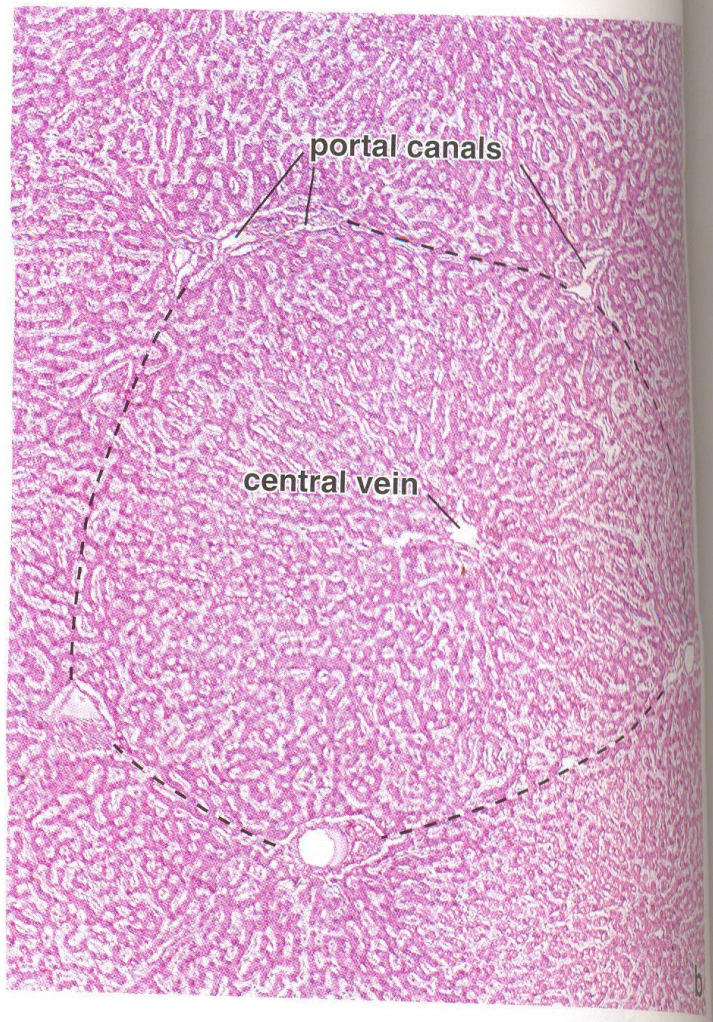

FIGURE 17.4

Photomicrographs of pig and human livers. a. This photomicrograph shows a cross section of a pig liver lobule stained by the Mallory-Azan method to visualize connective tissue components. Note the relatively thick interlobular connective tissue *(stained blue)* surrounding the lobules. The terminal hepatic venule (central vein) is visible in the center of the lobule. ×65. **b.** Photomicrograph of a human liver from a routine H&E preparation. Note that in contrast to the pig liver, the lobules of the human liver lack connective tissue septa. The plates of hepatocytes of one lobule merge with those of adjacent lobules. The boundaries of a lobule can be approximated, however, by drawing a line *(dashed line)* from one portal canal to the next, thus circumscribing the lobule. ×65.

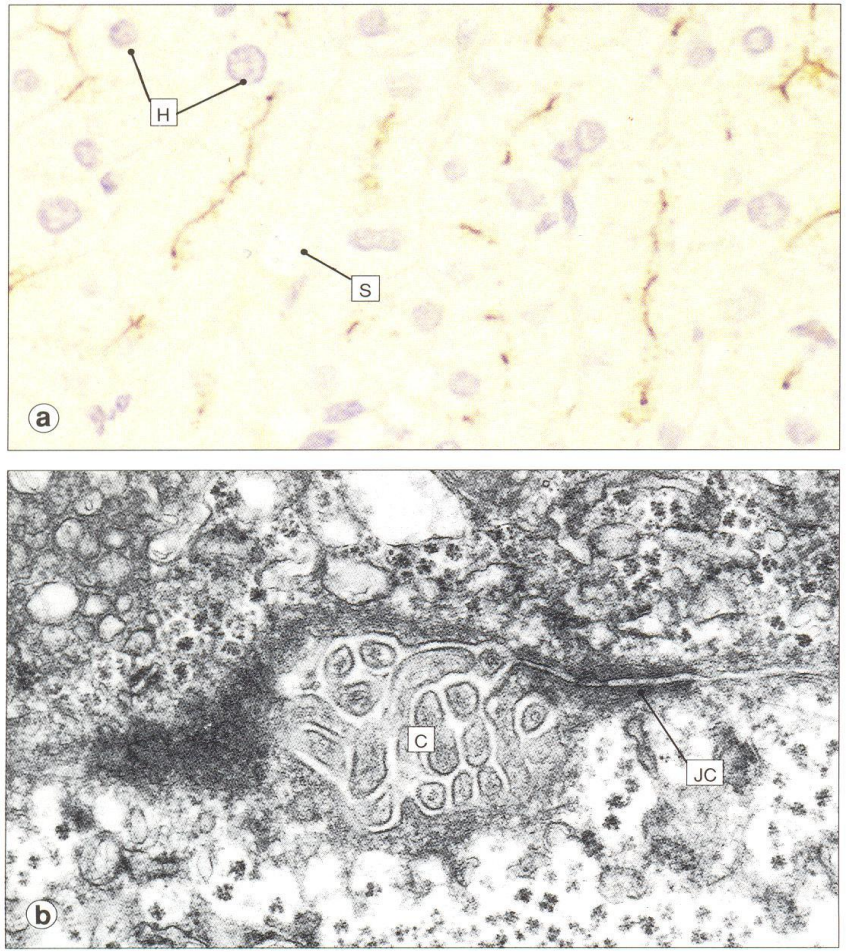

Fig. 11.5 Bile canaliculi.
a Micrograph showing bile canaliculi highlighted by an immunoperoxidase method for CEA, which shows the canaliculi as brown lines or dots depending on whether they have been sectioned longitudinally or transversely. The nuclei and outlines of hepatocytes (H) can be seen as can an occasional sinusoid (S).
b Electronmicrograph of the canalicular surface of two apposed hepatocytes showing the structure of the bile canaliculi. Note the canaliculus (C) and the junctional complexes (JC) separating the canalicular lumen from the rest of the apposed hepatocyte.

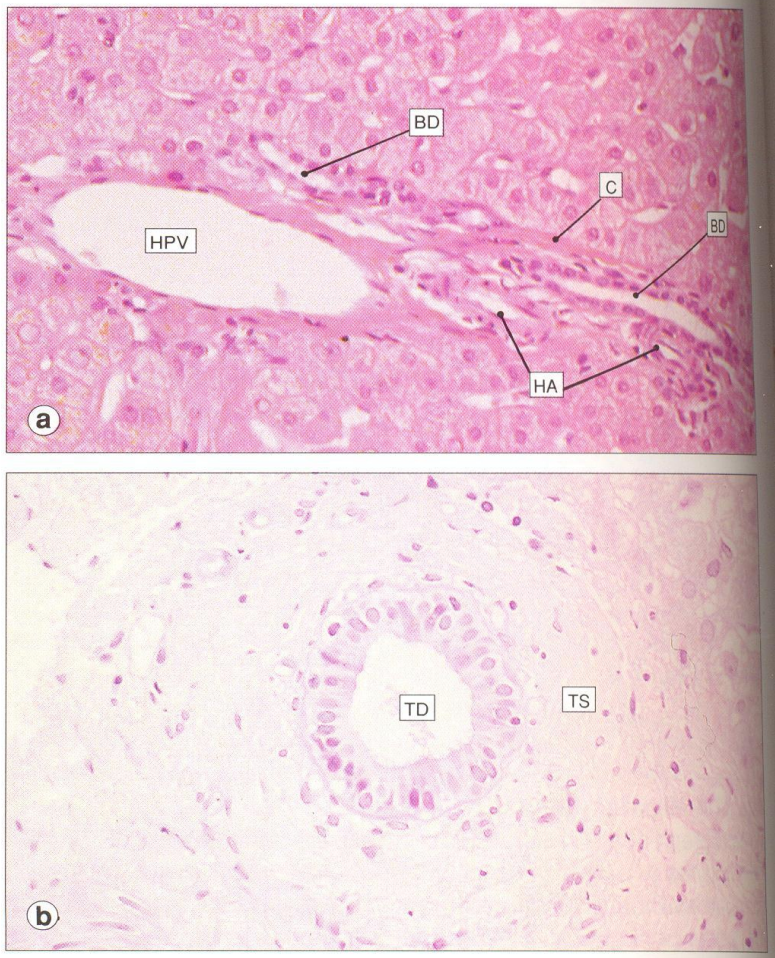

Fig. 11.6 Intrahepatic bile ducts.
a Micrograph showing a small bile ductule (BD) in the portal tract. It has a simple structure with low cuboidal epithelium, and a narrow surrounding zone of collagen (C) and some smooth muscle fibres. A terminal branch of the hepatic portal vein (HPV) and hepatic artery (HA) are also present in the tract.
b Micrograph of a transverse section of a trabecular duct (TD), which is larger than a bile ductule, with a larger lumen, and a well-formed wall. It is surrounded by dense fibrocollagenous tissue of the trabecular septum (TS) in which it runs.

Рис. 197. Гепатоциты

Рисунок с ЭМФ

1 – ядро; 2 – цитоплазма: 2.1 – цистерны гранулярной эндоплазматической сети, 2.2 – цистерны агранулярной эндоплазматической сети, 2.3 – комплекс Гольджи, 2.4 – лизосома, 2.5 – митохондрии, 2.6 – пероксисома, 2.7 – глыбки гликогена, 2.8 – липидные капли, 2.9 – микроворсинки; 3 – граница соседних гепатоцитов; 4 – желчный капилляр; 5 – синусоидный гемокапилляр: 5.1 – эндотелиоцит, 5.1.1 – поры в цитоплазме эндотелиоцита; 6 – перисинусоидальное пространство (Диссе)

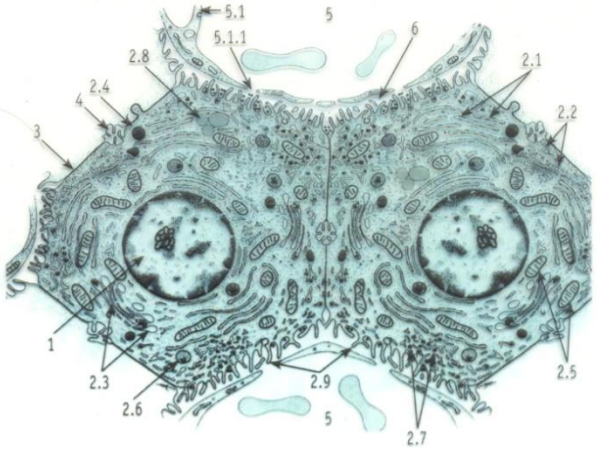

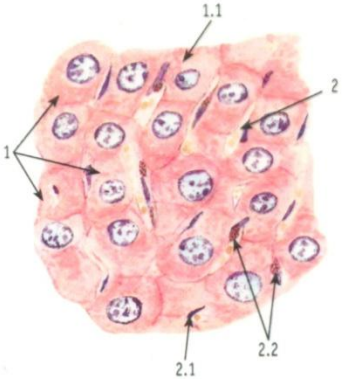

Рис. 198. Участок печеночной дольки после прижизненного введения животному кармина

Окраска: гематоксилин – эозин

1 – печеночные пластинки: 1.1 – гепатоциты; 2 – синусоидный капилляр: 2.1 – эндотелий, 2.2 – звездчатые макрофаги (клетки Купфера) с гранулами красителя в цитоплазме

Рис. 199. Схема кровообращения в печени

А – печень; Б – кишка; В – поджелудочная железа; Г – селезёнка

1 – воротная вена; 2 – печеночная артерия; 3 – междольковые артерия и вена; 4 – вокругдольковые артерия и вена; 5 – синусоидные гемокапилляры; 6 – центральная вена; 7 – собирательная (поддольковая) вена; 8 – печеночная вена; 9 – брюшная аорта; 10 – нижняя полая вена

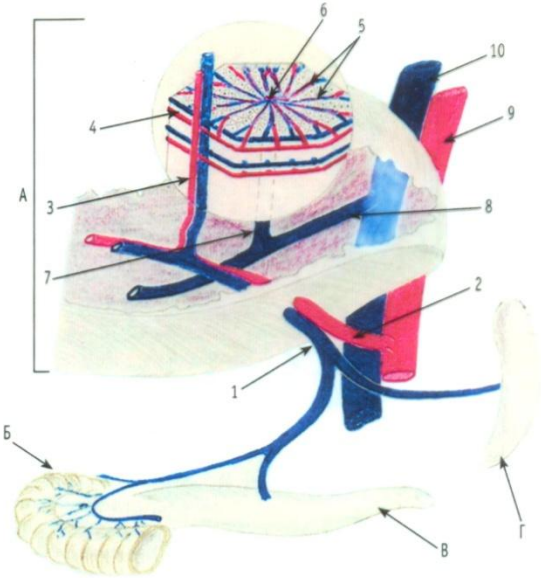

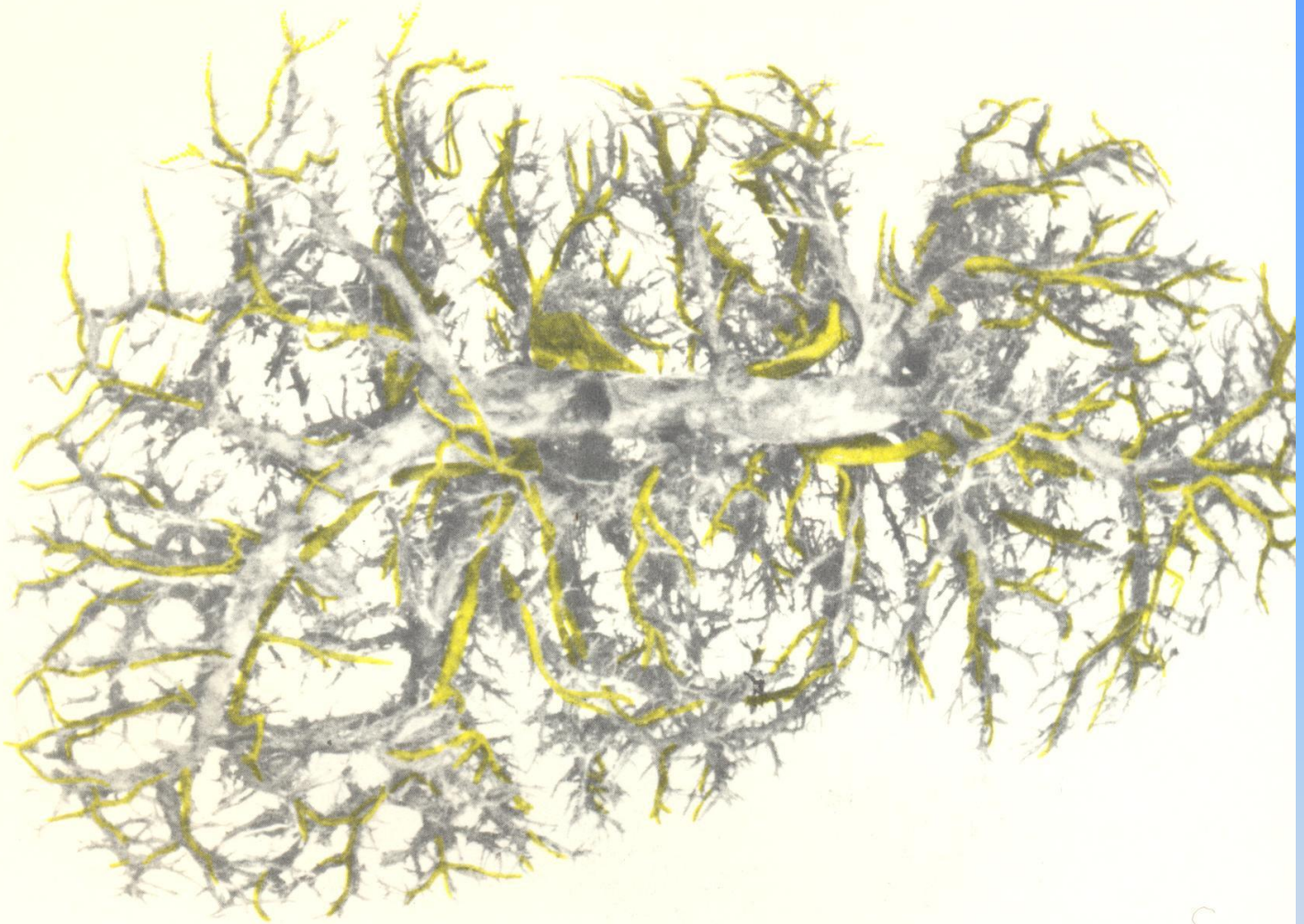

466. *Внутрипеченочные желчные протоки и ветви воротной вены* (препарат Н. Лебединца).
(Фотография коррозионного препарата.)
(Внутрипеченочные желчные протоки – желтого цвета.)

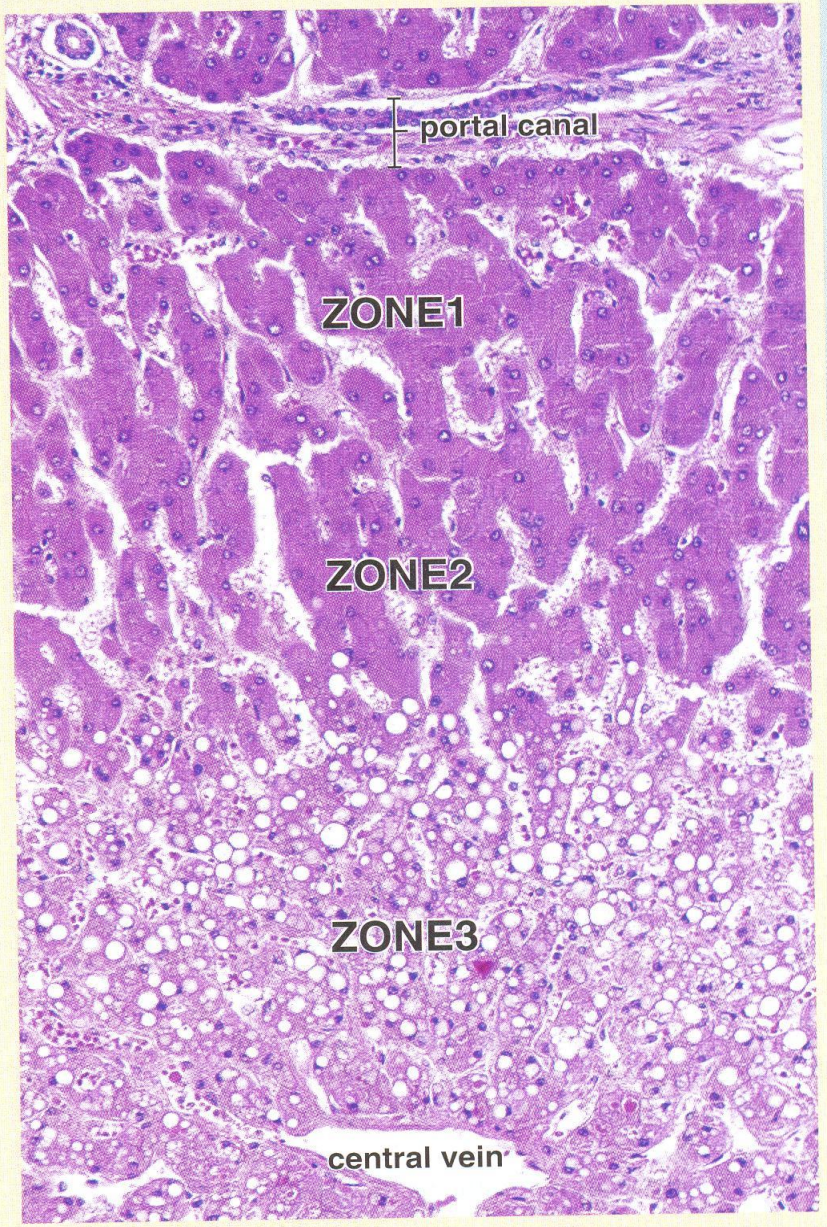
portal canal
ZONE1
ZONE2
ZONE3
central vein

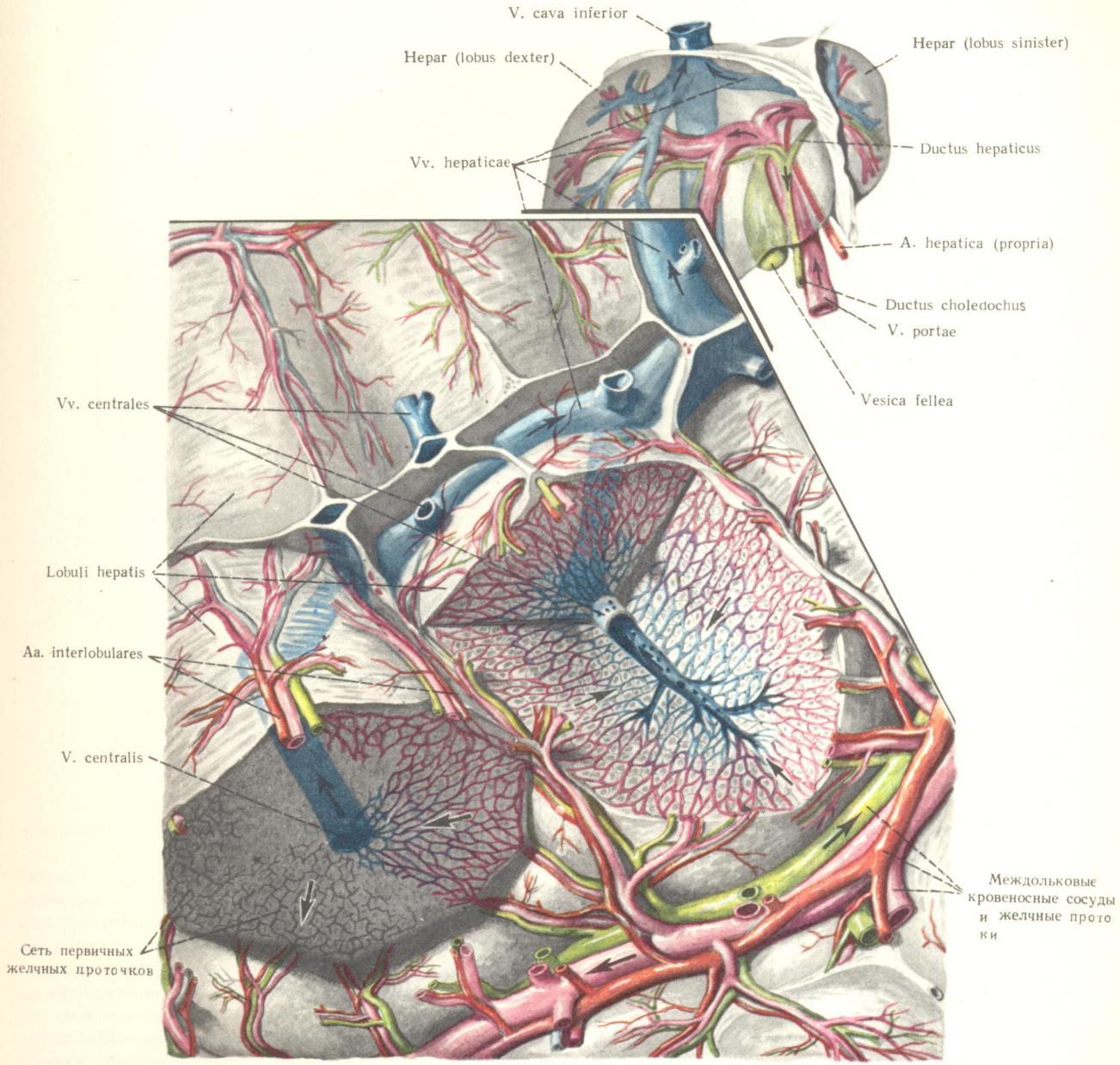

465. *Дольки печени* (схема).

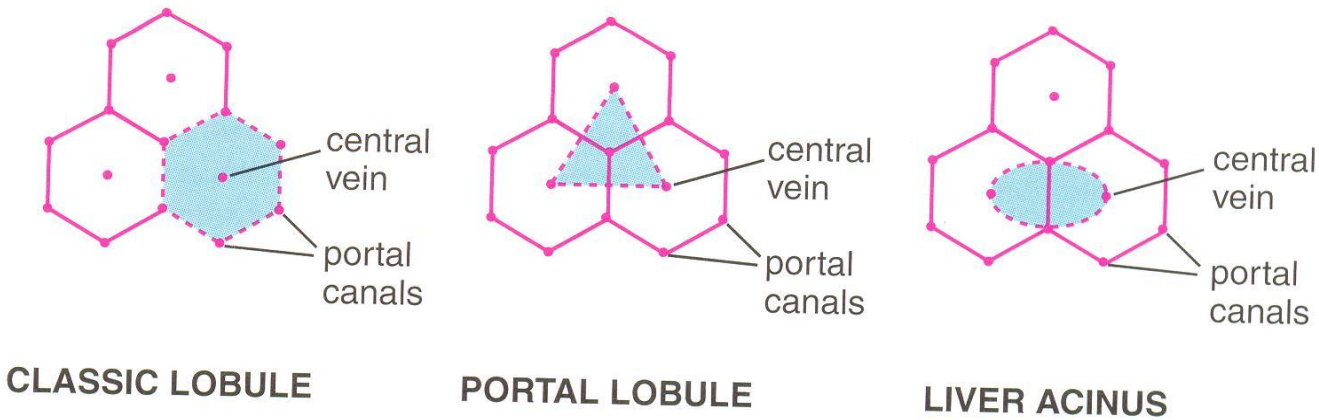

FIGURE 17.5

Comparison of the classic liver lobule, portal lobule, and liver acinus. The *area indicated in blue* shows the territory of each of the three units relating to liver organization and function. The classic lobule has the terminal hepatic venule *(central vein)* at the center of the lobule and the portal canals containing portal triads at the peripheral angles of the lobule. The portal lobule has a portal canal at the center of the lobule and terminal hepatic venules *(central veins)* at the peripheral angles of the lobule. The liver acinus has distributing vessels at the equator and terminal hepatic venules *(central veins)* at each pole.

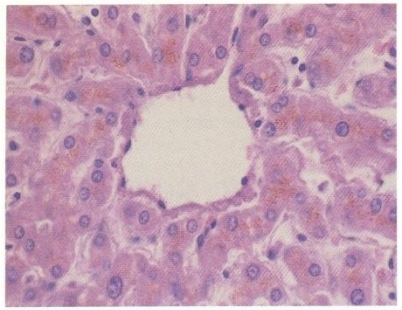

Fig. 16-13. LM of central vein of liver lobule. Hepatocytes adjacent to central vein contain abundant amounts of lipofuscin pigment. Sinusoids can be seen *(top)* emptying into central vein. (H&E; ×500.)

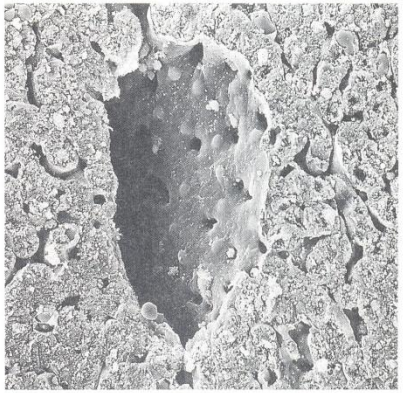

Fig. 16-14. SEM of classic liver lobule showing central vein and openings of sinusoids into lumen. (×500.)

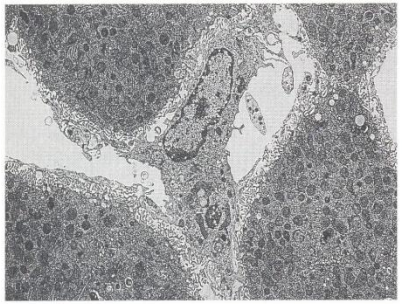

Fig. 16-15. TEM of rat liver showing a Kupffer cell with short cytoplasmic processes spanning sinusoidal lumen. This cell has many endocytic functions, is derived from monocyte precursors in bone marrow, and is part of mononuclear phagocyte system. (×2,500.)

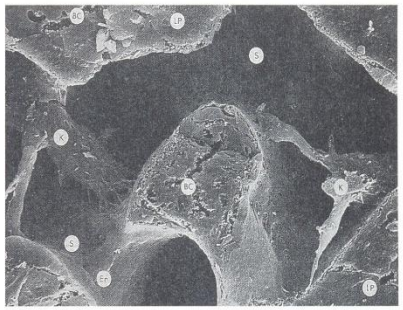

Fig. 16-16. SEM of fracture surface exposing liver sinuosids. Kupffer cells can be seen spanning sinusoidal lumen at left and right. *K,* Kupffer cells; *S,* sinusoidal lumen; *En,* endothelial cell; *BC,* bile canaliculus; *LP,* liver plate. (×1,000.)

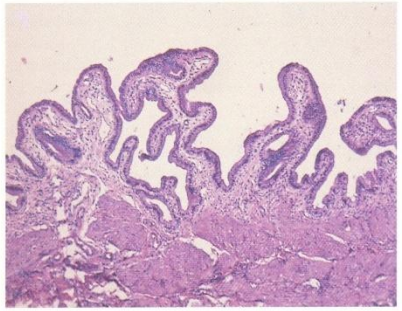

Fig. 16-17. Low-magnification LM showing pronounced folding of gallbladder mucosa. (H&E; ×25.)

Fig. 16-18. High-magnification LM of gallbladder mucosa. Epithelium consists of simple columnar cells with well-developed microvillous border. Lamina propria is rich in blood vessels and contains connective tissue fibers. (H&E; ×800.)

Желчный пузырь

- Vesica fellea (cystis fellea).
- Грушевидная форма.
- Fundus (за край печени), collum, corpus.
- Ductus cysticus – пузырный проток – 3,5 см.
- Plica spiralis – в шейке и стенке протока.

Желчный пузырь

1) ductus hepaticus dexter et sinister
2) ductus hepatucus communis сливается с ductus cysticus, образуя ductus choledochus (7 см)
3) papilla duodeni major

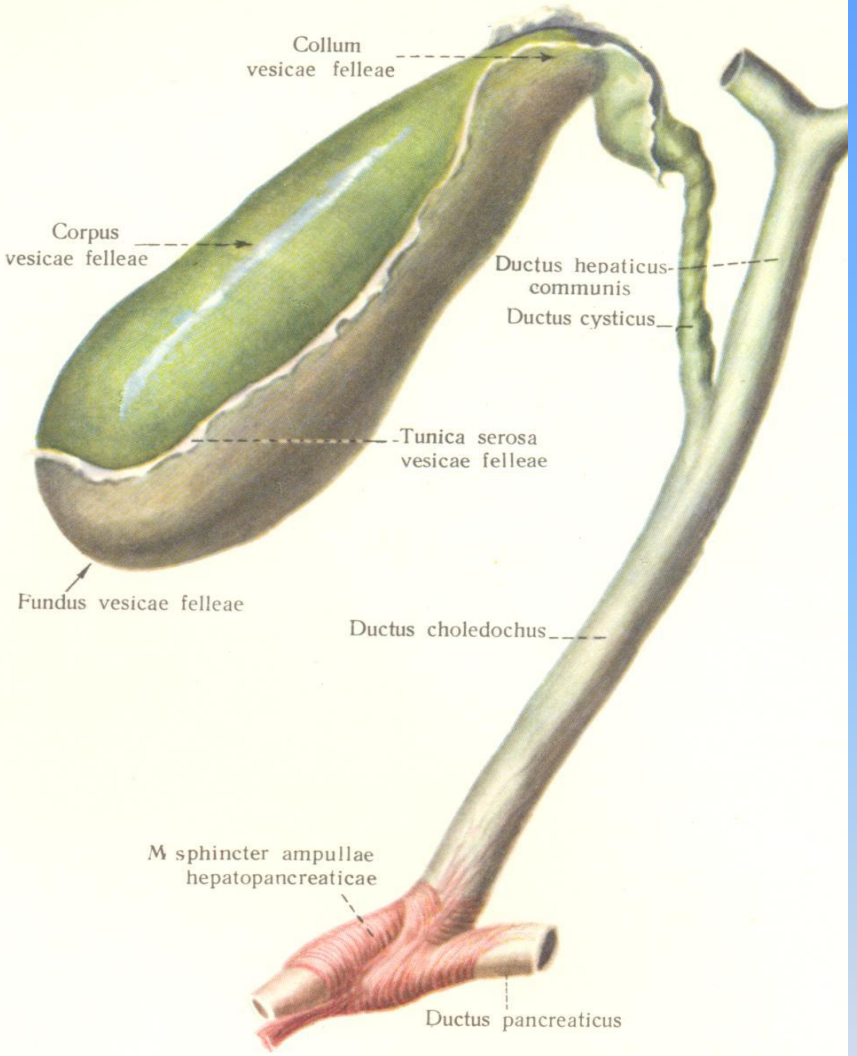

468. *Желчный пузырь, vesica fellea, и желчные протоки, vasa bilifera.*

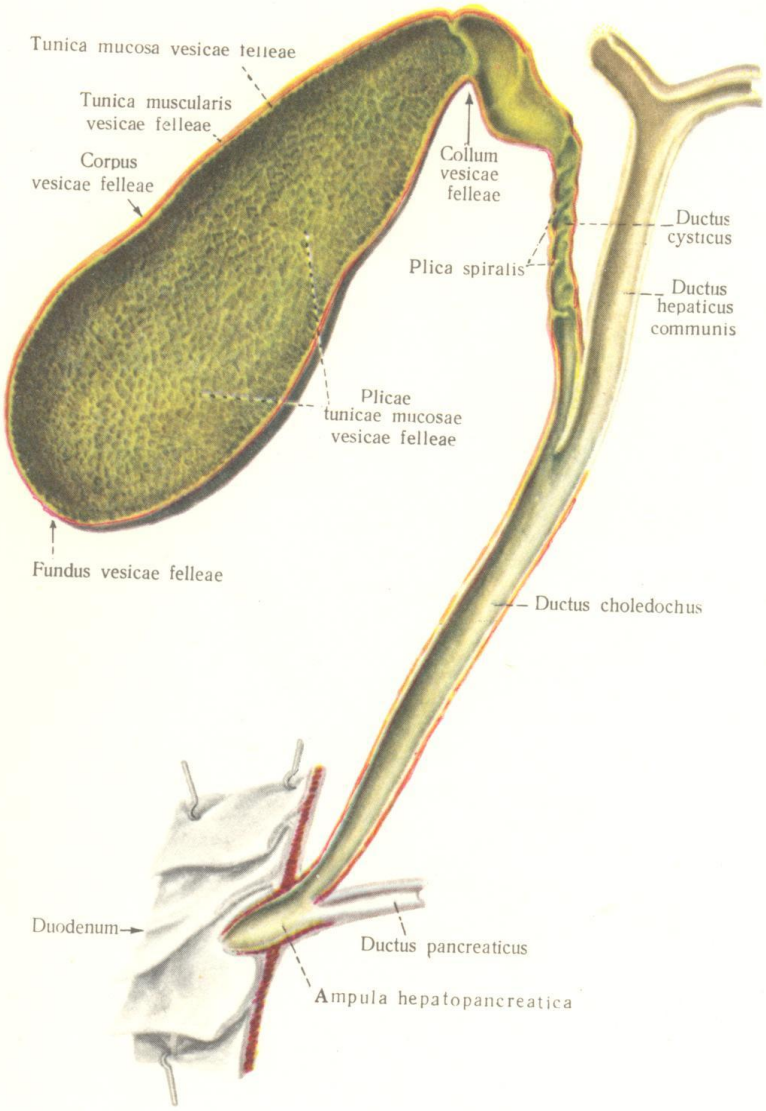

469. *Желчный пузырь и желчные протоки* ($^2/_3$).
(Слизистая оболочка желчного пузыря и желчных протоков.)

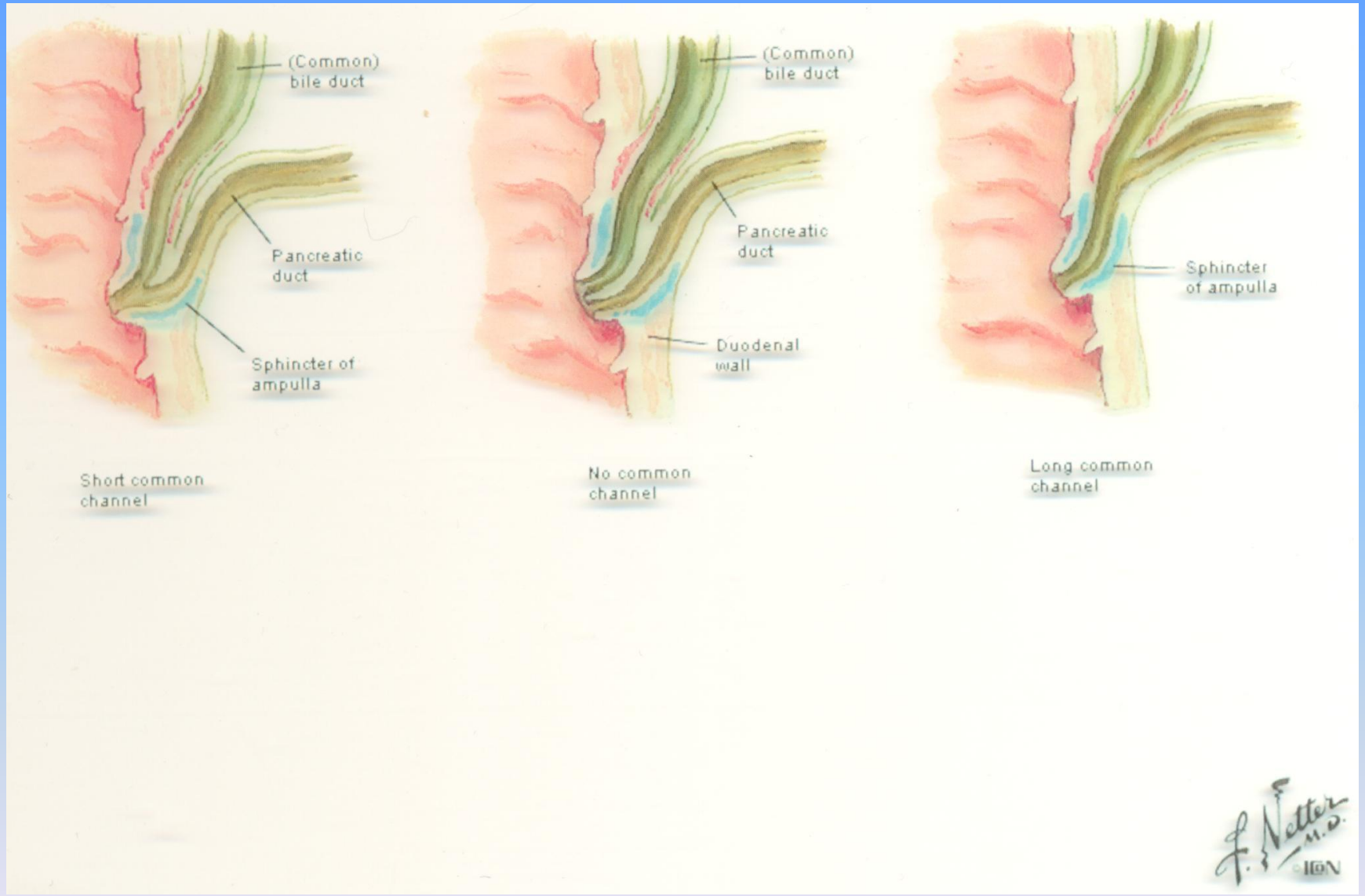
(Common)
bile duct
Pancreatic
duct
Sphincter of
ampulla
Short common
channel
(Common)
bile duct
Pancreatic
duct
Duodenal
wall
No common
channel
Sphincter
of ampulla
Long common
channel
F. Netter M.D.
©IGN

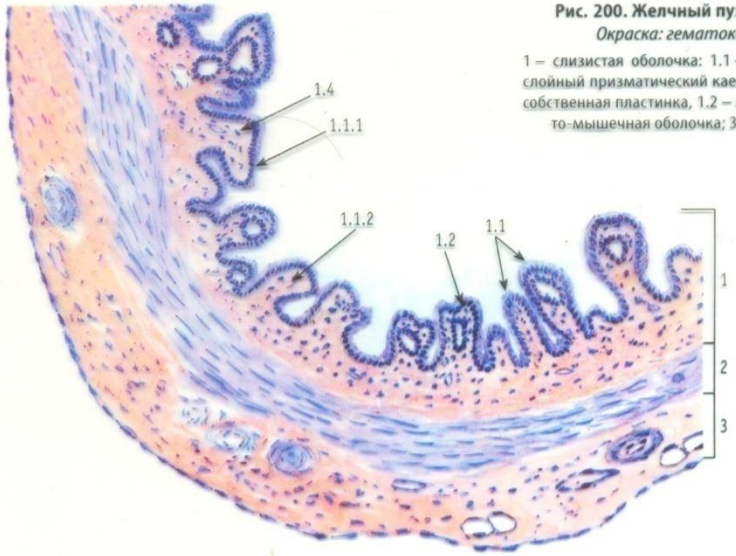

Рис. 200. Желчный пузырь (общий вид)

Окраска: гематоксилин – эозин

1 – слизистая оболочка: 1.1 – складки, 1.1.1 – однослойный призматический каемчатый эпителий, 1.1.2 – собственная пластинка, 1.2 – анастомоз; 2 – волокнисто-мышечная оболочка; 3 – серозная оболочка

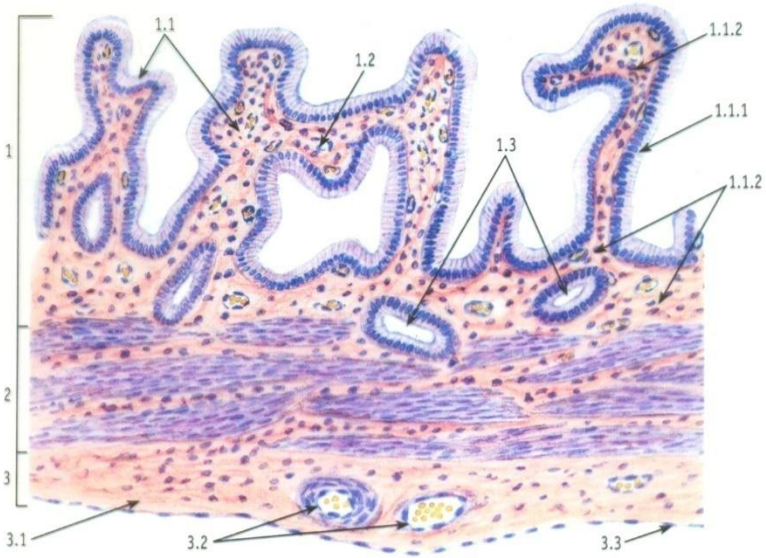

Рис. 201. Желчный пузырь. Участок стенки

Окраска: гематоксилин – эозин

1 – слизистая оболочка: 1.1 – складки, 1.1.1 – однослойный призматический каемчатый эпителий, 1.1.2 – собственная пластинка, 1.2 – анастомоз, 1.3 – дивертикулы (инвагинации); 2 – волокнисто-мышечная оболочка; 3 – серозная оболочка: 3.1 – волокнистая соединительная ткань, 3.2 – кровеносные сосуды, 3.3 – мезотелий

FIGURE 17.18

Photomicrograph of the Rokitansky-Aschoff sinuses in the wall of the gallbladder. This photomicrograph shows deep invaginations of the mucosa extending into the muscularis externa. These invaginations are referred to as Rokitansky-Aschoff sinuses. ×120.

Желчь

- Chole, 1 литр.
- Зелено-желтая, щелочная.
- Желчные пигменты, холестерин, лецитин, вода (98%).
- Выделение: кровь – билирубин, кал (2–3 гр.) – стеркобилин, моча – уробилин.

Поджелудочная железа

- Pancreas – мясистая, I–II п.п.
- Caput, corpus, cauda, processus incinatus (крючковидный отросток).
- Длина – 12–15 см.
- Ductus pancreaticus.

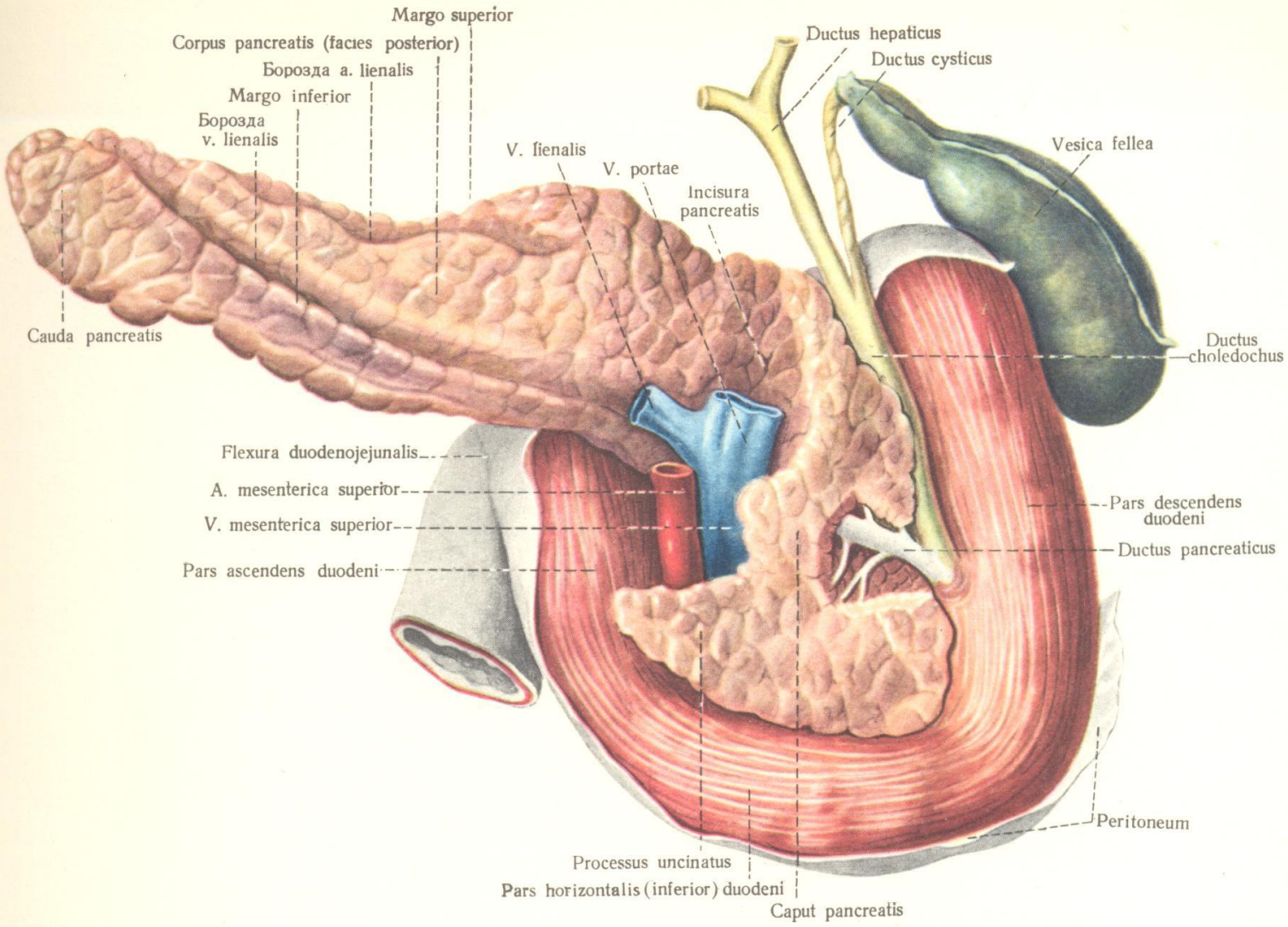

473. *Поджелудочная железа, pancreas, двенадцатиперстная кишка, желчный пузырь и желчные протоки;* сзади ($^2/_3$).

(Участок протока поджелудочной железы отпрепарирован в толще головки железы.)

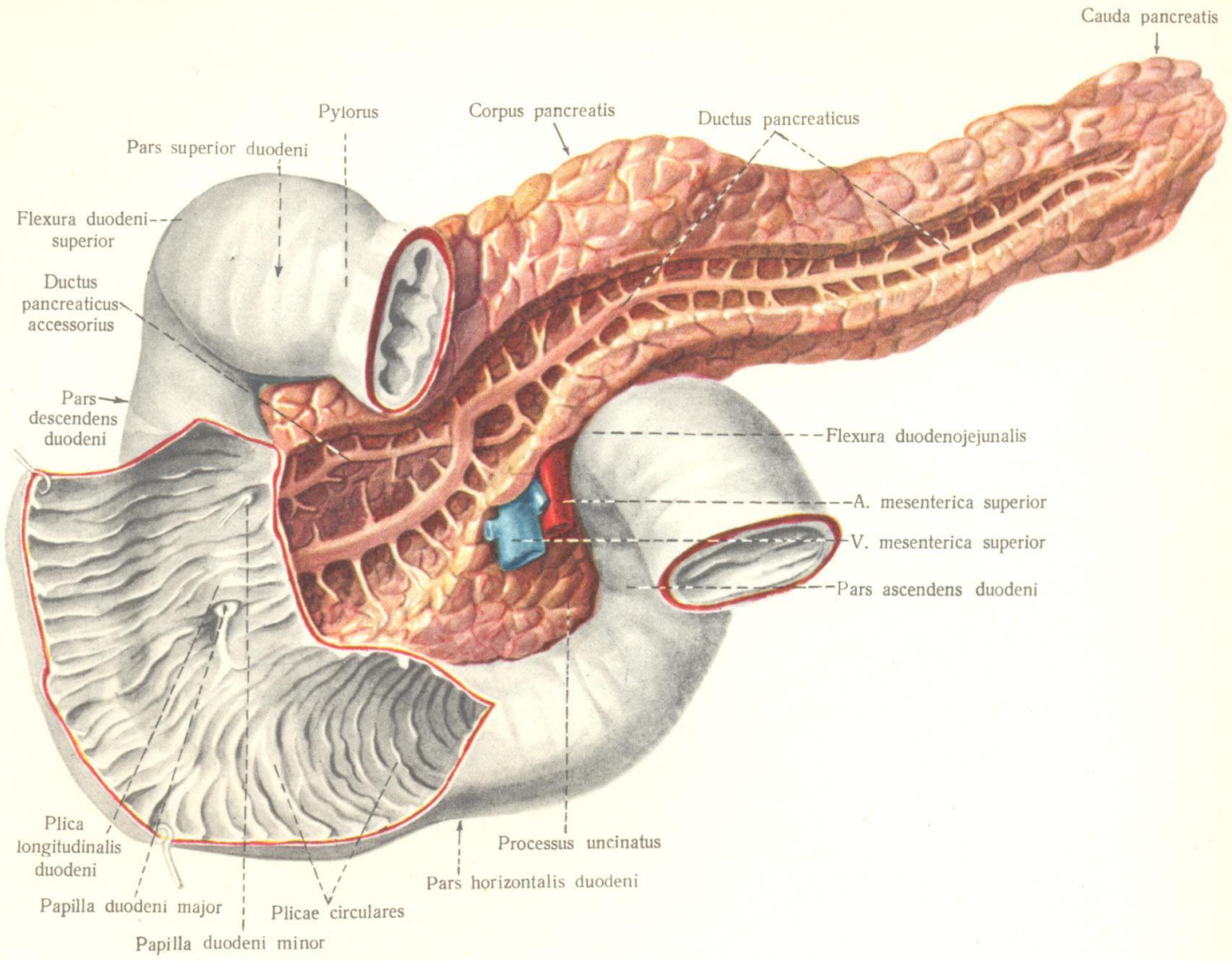

472. *Поджелудочная железа и двенадцатиперстная кишка;* спереди ($^2/_3$).
(Протоки поджелудочной железы отпрепарированы в толще железы; передняя стенка части двенадцатиперстной кишки вскрыта.)

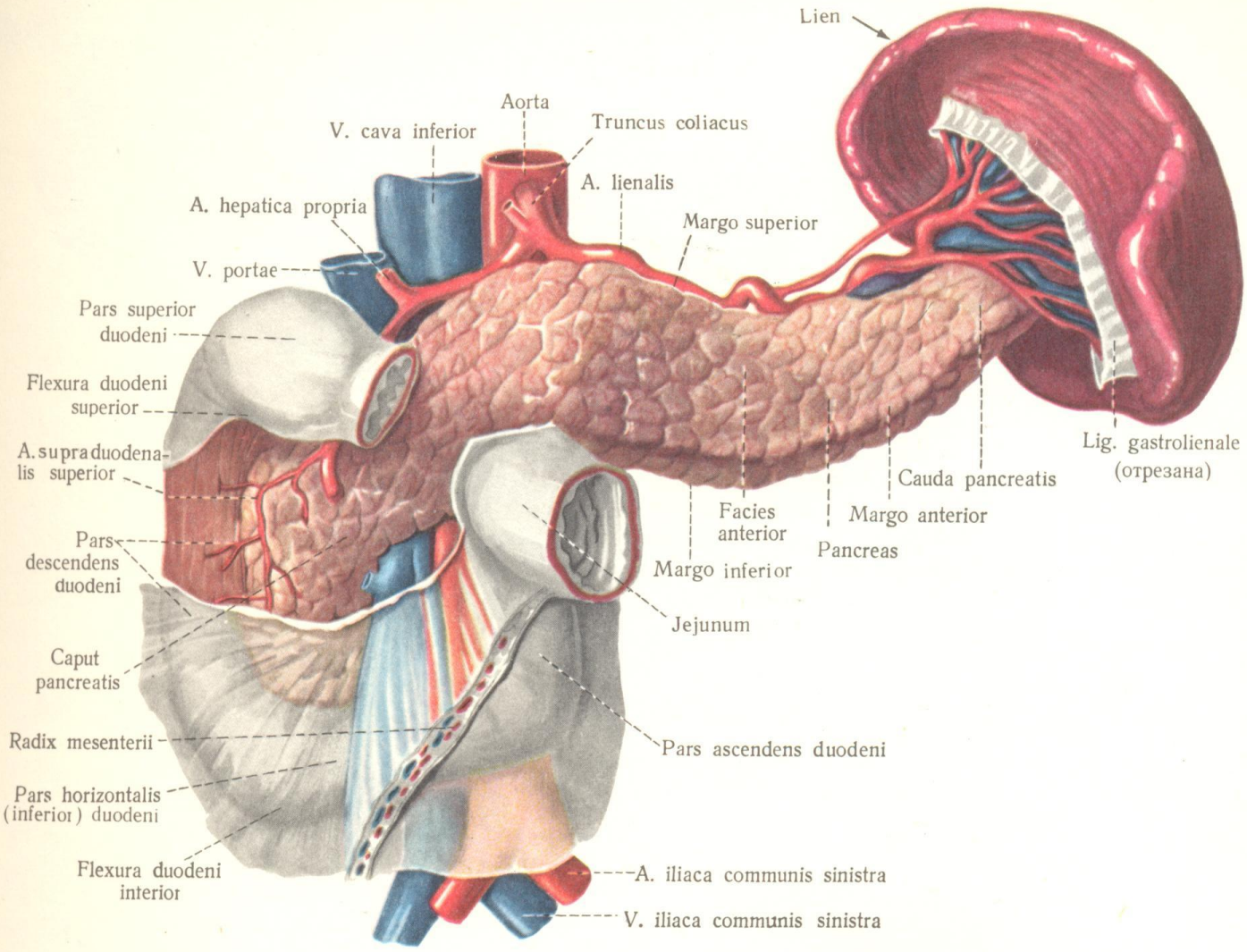

471. *Поджелудочная железа, pancreas, двенадцатиперстная кишка, duodenum, и селезенка, lien*; спереди ($^2/_3$).

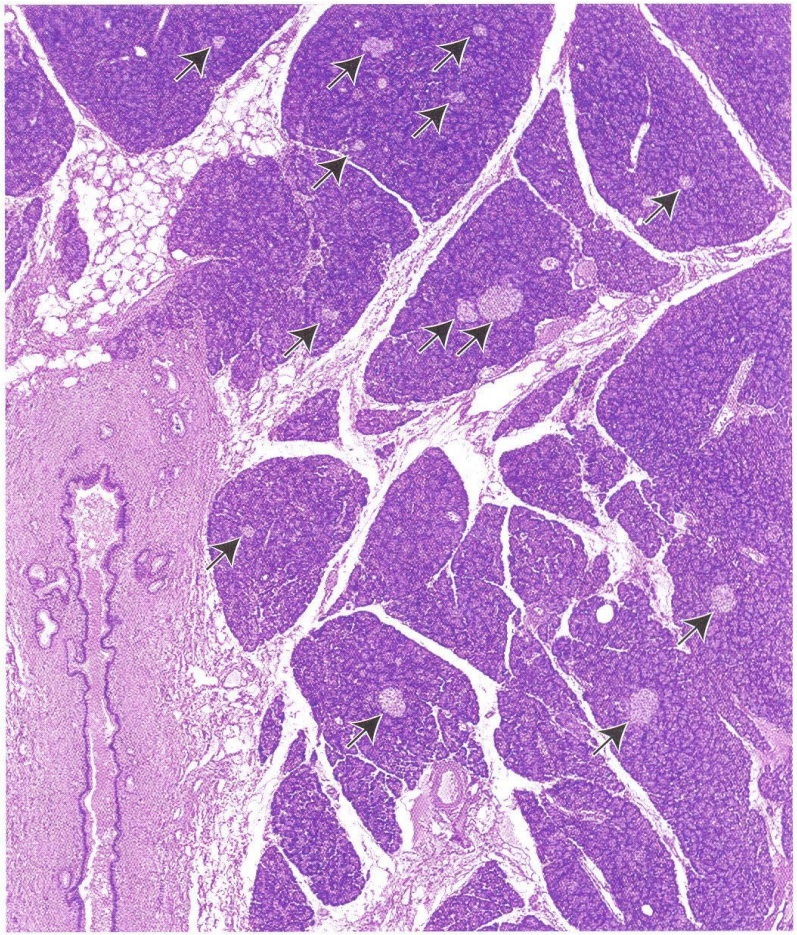

FIGURE 17.22

Photomicrograph of the pancreas. This H&E–stained specimen shows a number of pancreatic lobules separated by connective tissue septa that are continuous with the thin surrounding capsule of the gland. The pancreatic lobules consist largely of the exocrine acini and their intralobular duct system. Most of the lobules exhibit small, round, lighter-staining profiles, which are the islets of Langerhans *(arrows).* Adjacent to the lobules, at the lower left, is a large interlobular duct that serves the exocrine pancreas. ×25.

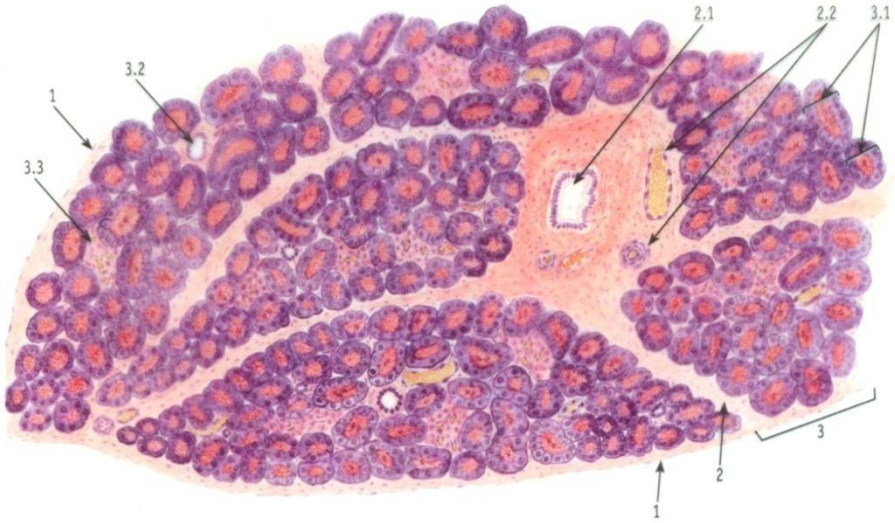

Рис. 192. Поджелудочная железа

Окраска: гематоксилин – эозин

1 – капсула; 2 – соединительнотканные перегородки: 2.1 – междольковый выводной проток, 2.2 – междольковые сосуды; 3 – долька: 3.1 – ацинусы, 3.2 – внутридольковый выводной проток, 3.3 – панкреатический островок

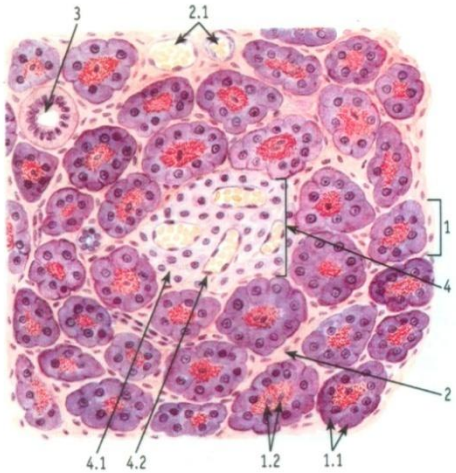

Рис. 193. Поджелудочная железа. Участок дольки

Окраска: гематоксин – эозин

1 – ацинус: 1.1 – ациноцит (экзокринный панкреатоцит), 1.2 – ядра центроацинозных эпителиоцитов; 2 – соединительная ткань, окружающая ацинусы: 2.1 – кровеносные сосуды; 3 – внутридольковый проток; 4 – панкреатический островок: 4.1 – эндокриноциты, 4.2 – капилляр

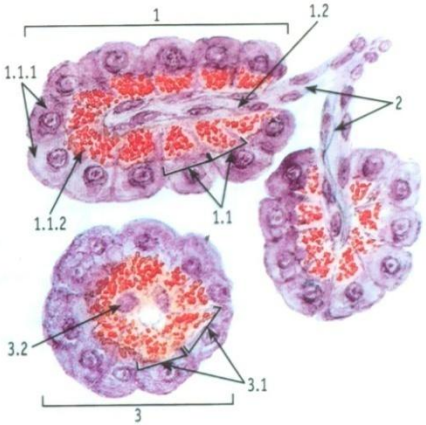

Рис. 194. Поджелудочная железа. Ацинусы и вставочные протоки

Окраска: гематоксин – эозин

1 – продольный срез ацинуса: 1.1 – ациноциты, 1.1.1 – гомогенная зона, 1.1.2 – зимогенная зона, 1.2 – центроацинозные эпителиоциты; 2 – вставочные протоки; 3 – поперечный срез ацинуса: 3.1 – ациноциты, 3.2 – ядра центроацинозных клеток

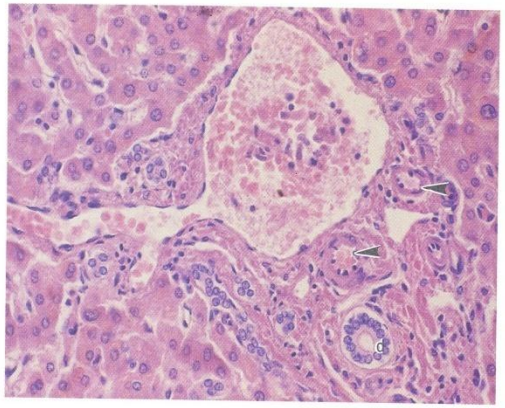

Fig. 16-10. LM of portal triad. Portal vein *(center)* has large branch *(left)* from which several smaller branches extend to supply sinusoids that lie between cords, or plates, of liver cells. Other members of triad are bile ductule *(d)* and branches of hepatic artery *(arrowheads)*. (H&E; ×450.)

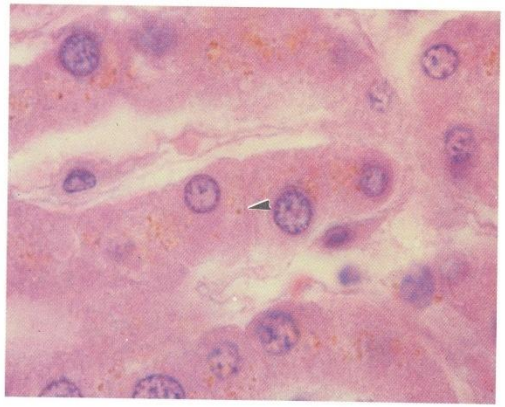

Fig. 16-11. High-magnification LM of liver cords and adjacent sinusoids. Two liver cells *(center)* abut one another and contain a small bile canaliculus *(arrowhead)* at their interface. Gold-brown lipofuscin pigment is seen in most of these cells. (H&E; ×900.)

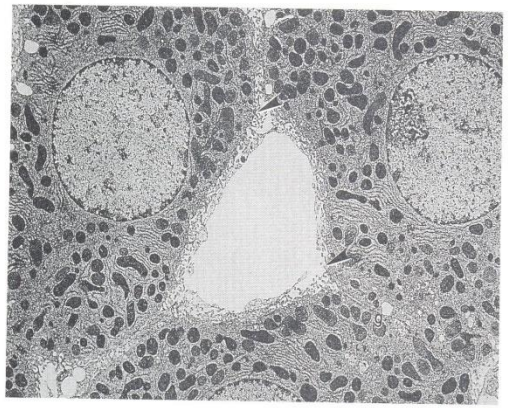

Fig. 16-12. TEM of liver parenchyma showing relationships of hepatocytes to liver sinusoid. Luminal portion of hepatocyte plasmalemma, exposed to sinusoid, possesses microvilli as surface specialization. Where adjacent hepatocytes appose each other, their membranes may be characterized by gap junctions *(g)* and microvilli *(arrowheads)*. Observe numerous mitochondria. (×3,100.)

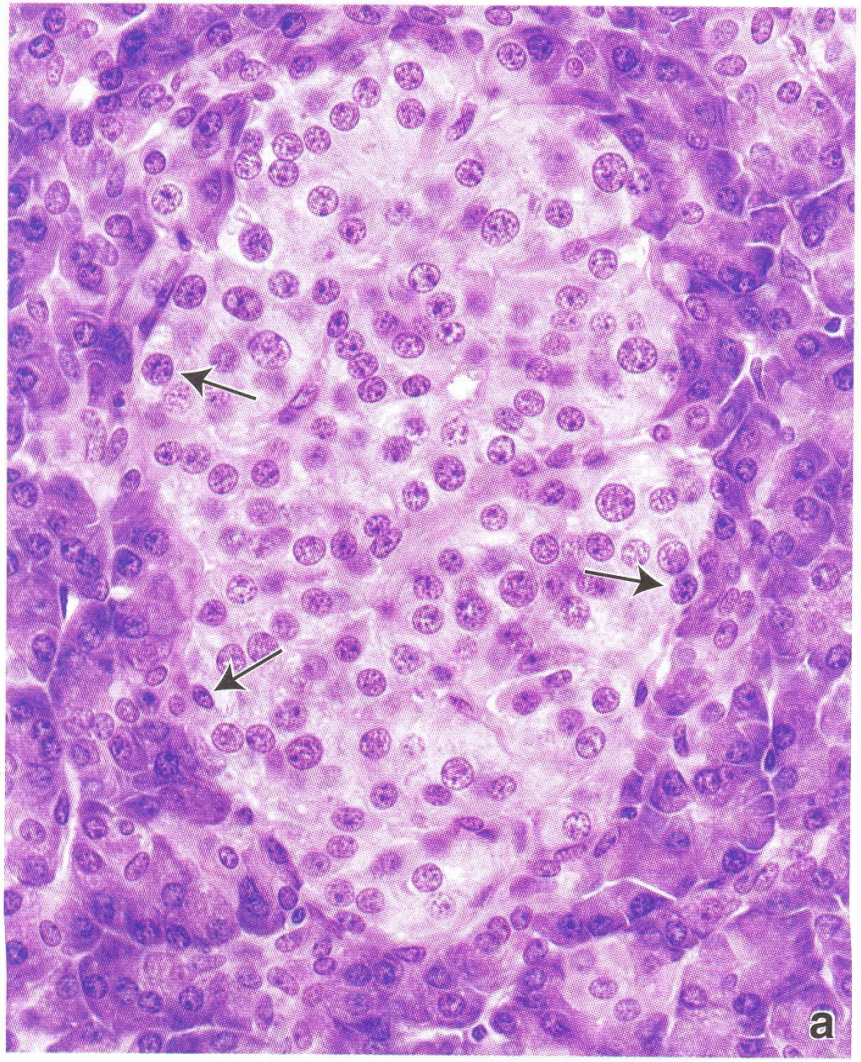

FIGURE 17.23

Photomicrographs of islets of Langerhans. a. In this routine H&E preparation, it is difficult to identify specific islet cell types without special stains. At best, one can identify small cells *(arrows)* at the periphery of the islet that are probably A cells. ×360. **b.** This photomicrograph shows an islet of Langerhans stained with a special Grimelius silver stain that reacts with glucagon-secreting cells. The silver-impregnated A cells are arranged around the periphery of the islet. ×360.