

ОСНОВНЫЕ МЕТОДИКИ НАПРАВЛЕННОЙ ТКАНЕВОЙ РЕГЕНЕРАЦИИ С ИСПОЛЬЗОВАНИЕМ МЕМБРАННОЙ ТЕХНИКИ

Подготовил:

Студент 12 группы 5 курса
Стоматологического фак-та

Карамян А.Э.

- ▶ Направленная тканевая регенерация - НТР(Guided Tissue Regeneration - GTR), методика восстановления костной ткани, разработанная изначально для пародонтальной хирургии, на сегодняшний день широко применяется в дентальной имплантологии. Данный метод основывается на задании требуемого объема восстановления костной ткани, за счет установки барьера - мембраны, между мягкими и твердыми тканями, что способствует предотвращению зарастания мягких тканей между гранулами аугментированного костного материала, и следовательно негативного влияния на формирование костной ткани.

История развития

- ▶ Впервые методика НТР была применена в 1983г. группой исследователей под руководством Ньюмана. В 1988г. другой командой исследователей под руководством Данхила, был проведен эксперимент на крысах с установкой имплантатов в заведомо недостаточный объем костной ткани с фиксацией нерезорбируемой мембраны из политетрафторэтилена. Эксперимент доказал возможность восстановления костной ткани при установке имплантатов. В дальнейшем нерезорбируемые мембраны начали применяться не только для одномоментной с установкой имплантатов реконструкции, но и на подготовительном этапе формирования объема костной ткани. Этой же группой исследователей было предложено использование названия направленная костная регенерация (Guided Bone Regeneration - GBR) при использовании барьерных мембран в дентальной имплантологии, однако широкого применения данный термин не получил.

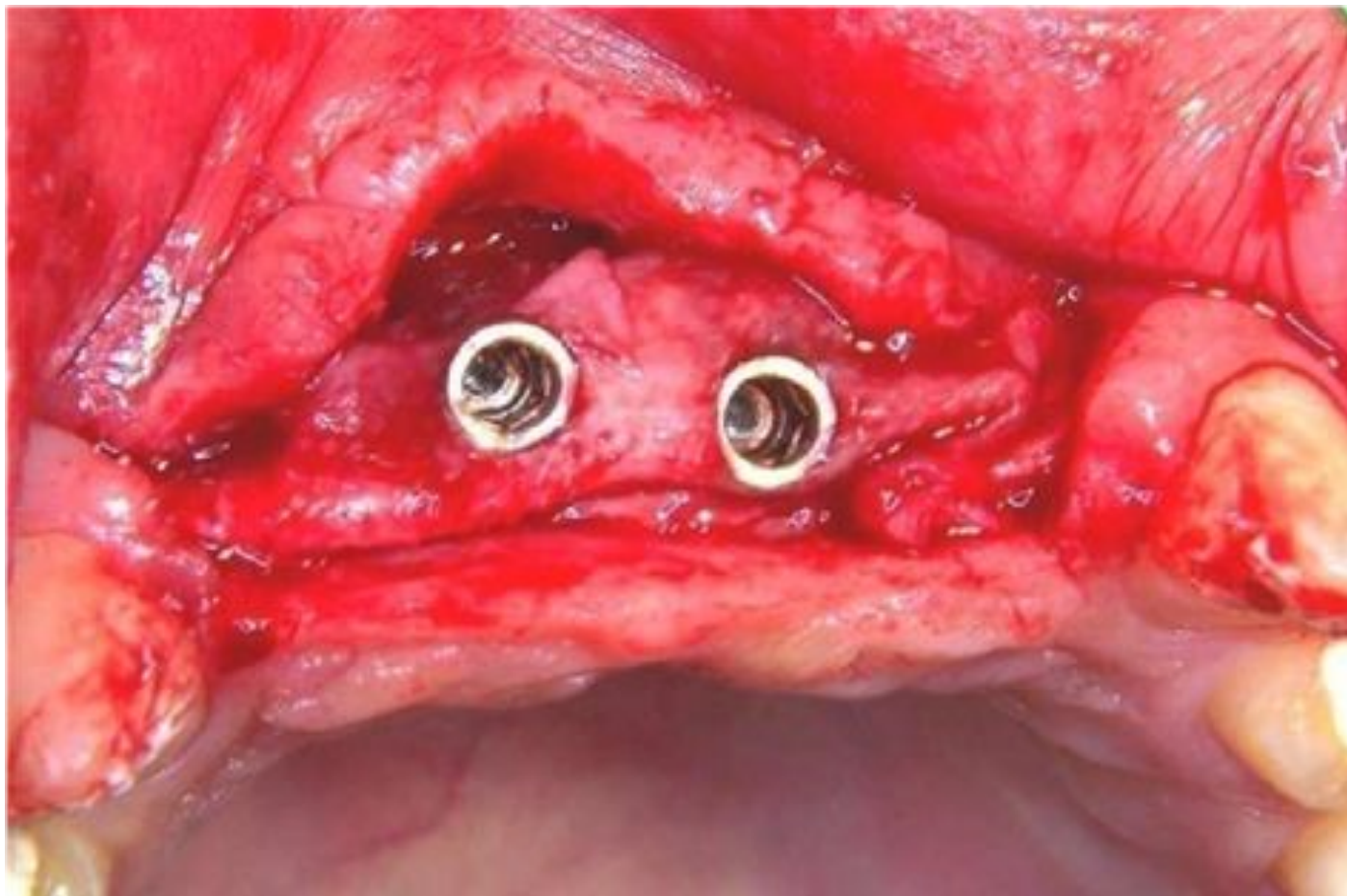
Виды

Для направленной тканевой регенерации используются резорбируемые и нерезорбируемые мембраны. Резорбируемые мембраны рассасываются в период от 2 до 6 месяцев, и не требуют дополнительного вмешательства по удалению.

Нерезорбируемые мембраны необходимо удалять в период от 6 до 9 месяцев.

1. Восстановление костной ткани с использованием резорбируемых мембран.

- ▶ Основными плюсами резорбируемых мембран является то, что они не требуют удаления, позволяют достичь скорого заживления мягких тканей над инородными структурами (имплантаты, микровинты, титановые сетки и т.д.), а так же над неровными контурами костной ткани, например при пересадке костных блоков. Мембраны данного типа просты в применении и неприхотливы. При увлажнении они хорошо слипаются с поверхностью, что облегчает их фиксацию. В случае экспозиции резорбируемой мембраны происходит рассасывание оголенного участка без провокации воспаления. Однако недостатком является отсутствие возможности поддержки объема для получения значительного прироста костной ткани (более 2 мм.), что сильно ограничивает их остеорегенераторные возможности. Резорбируемые мембраны слипаются с поверхностью и не предотвращают компрессионное воздействие мягких тканей на зону регенерации, что приводит к формированию меньшего объема костной ткани, а так же отсутствию возможности создания сглаженных переходов от горизонтальной поверхности альвеолярного гребня к вертикальной (рис.1).



Данный факт характеризует применение резорбируемых мембран, более целесообразным для «защиты» зоны оперативного вмешательства и стимулирования заживления мягких тканей, за счет наличия «биологической прокладки» между разрезом и зоной аугментации.

Рисунок 1 состояние через 6мес. после установки резорбируемой мембраны - видно отсутствие костной ткани в области вестибулярной стенки и «острый» переход от шеек имплантатов к вестибулярным и дистальным поверхностям

Горизонтальное восстановление костной ткани с применением резорбируемых мембран затруднено из-за вышеописанного отсутствия возможности данных структур удерживать объем. Рекомендуется проводить горизонтальное восстановление резорбируемыми мембранами только на верхней челюсти, и в ситуациях, когда объем восстановления не превышает 1.5-2мм. На верхней челюсти слабая выраженность кортикального слоя дает возможность для реконструкции утраченного объема при незначительной убыли резорбируемыми мембранами. Условиями эффективного восстановления является декортикация поверхности и плотная фиксация мембраны, для исключения ее подвижности под лоскутом при ушивании и в период постоперационной реабилитации. Фиксацию необходимо проводить титановыми пинами, так как они в отличие от микровинтов имеют широкую шляпку, которая, в случае резорбируемых мембран, будет фиксировать более эффективно (рис.2).

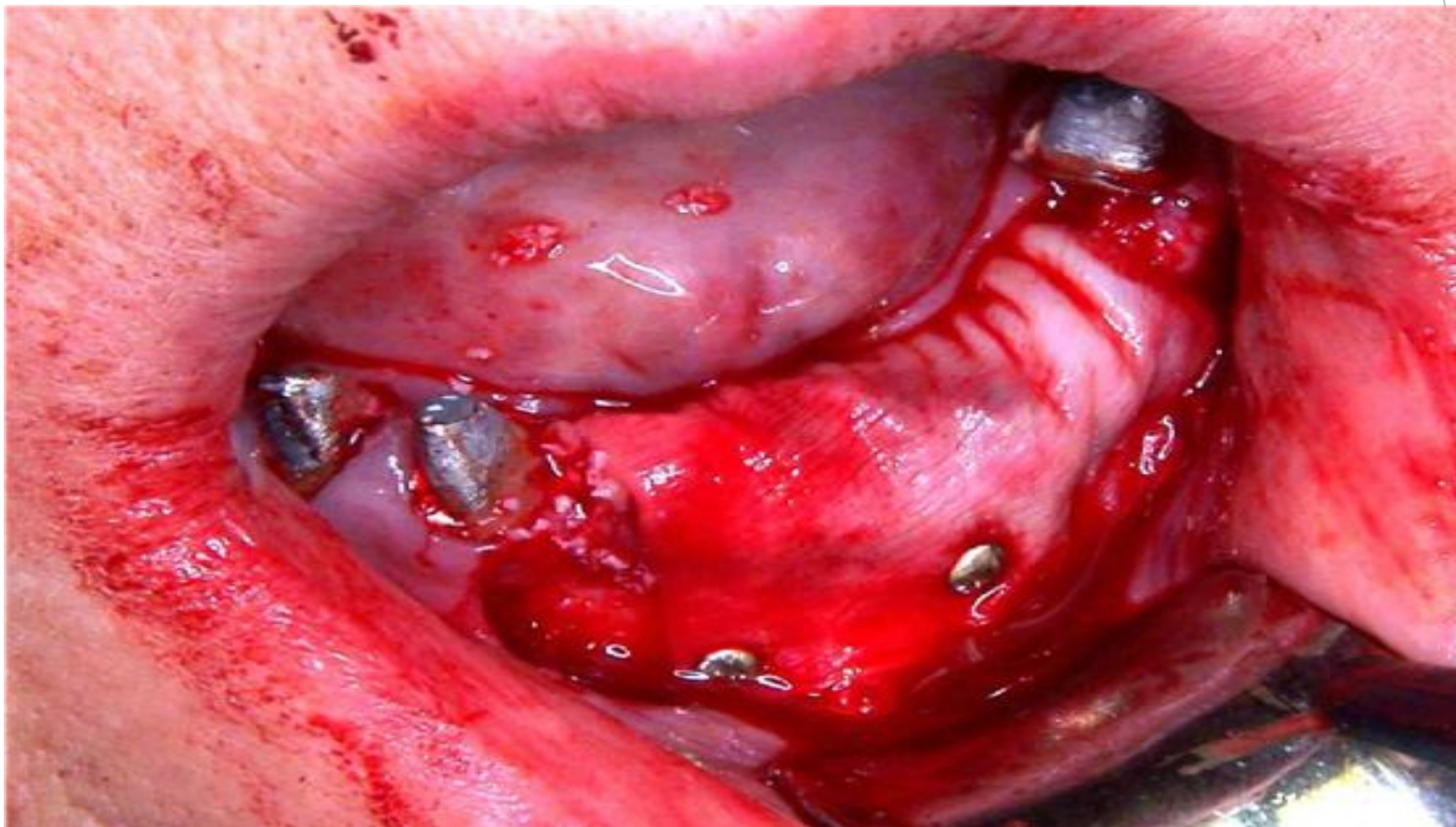

Рисунок 2 фиксация резорбируемой мембраны с использованием титановых пинов

Вертикальное восстановление резорбируемыми мембранами

возможно

только в отдельных ситуациях при наличии щелевидных дефектов до

3мм. в

области установленных имплантатов (рис.3,4,5).

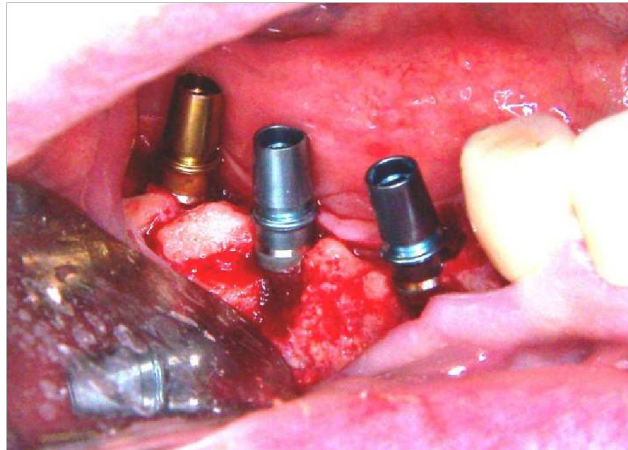


Рисунок 3 щелевидные дефекты в области вестибулярной стенки установленных имплантатов

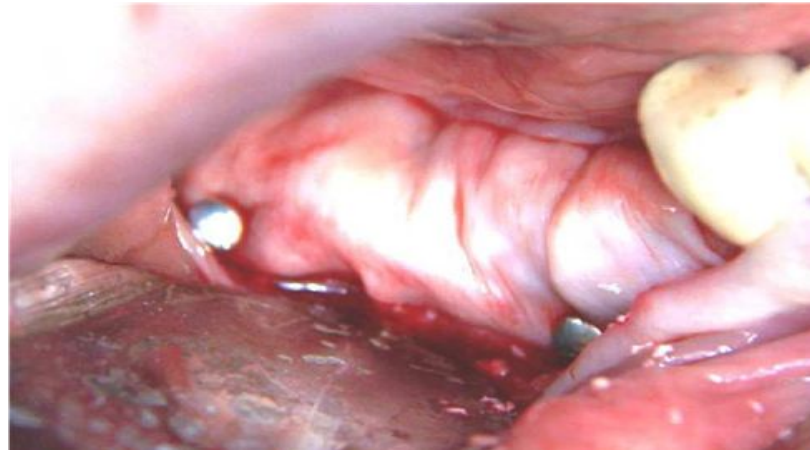

Рисунок 4 фиксирована резорбируемая мембранам

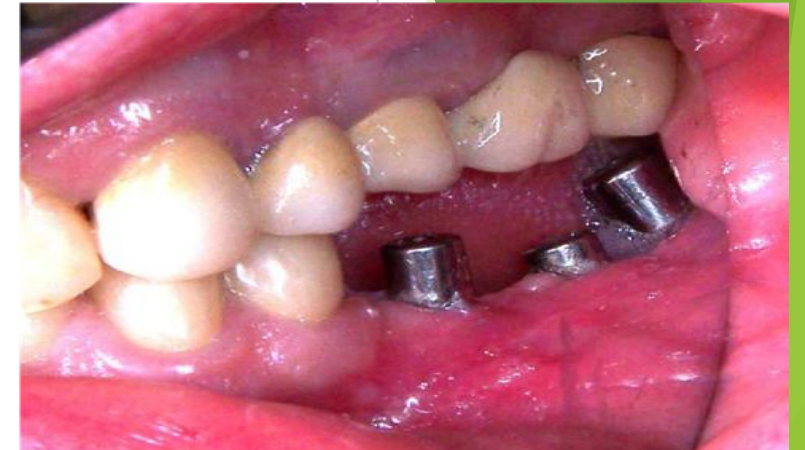

Рисунок 5 состояние через 1 месяц после 2-го этапа дентальной имплантации (фотография через внутриротовое зеркало)

2. Восстановление костной ткани при помощи нерезорбируемых мембран

- ▶ Нерезорбируемые мембраны являются наиболее совершенным средством НТР. Данный вид мембран позволяет восстанавливать костную ткань в строго заданном объеме и траектории. Нерезорбируемые мембраны бывают бескаркасные и с титановым каркасом, который помогает создать твердый контур фиксации мембраны, для предотвращения ее коллапса. Применение каркасных мембран рекомендуется в условиях восстановления костной ткани и по вертикали и по горизонтали одновременно, в больших объемах (от 3мм.).
- ▶ Горизонтальное восстановление костной ткани с применением нерезорбируемых мембран является сравнительно простым вариантом реконструкции альвеолярного гребня. Для этого возможно применение искусственных костных материалов, однако при возможности забора аутокости, и аугментации ее в измельченном виде, результат вмешательства будет более предсказуемым. При необходимости восстановления костной ткани более чем на 4 мм. нужно использовать нерезорбируемую мембрану с титановым каркасом, а при восстановлении менее чем на 4 мм. возможна установка бескаркасной нерезорбируемой мембраны, так как в этой ситуации объем костного материала будет удерживать мембрану на необходимом уровне.

Этапы фиксации нерезорбируемых мембран при горизонтальном восстановлении костной ткани:

- ▶ 1. Откидывание слизисто-надкостничного лоскута.
- ▶ При проведении разреза в начале операции необходимо обратить внимание на его пришеечное моделирование в зоне краевых зубов. Мембрана никогда не должна фиксироваться в контакте с корнем зуба, так как в этой ситуации не произойдет заживления мягких тканей и сначала подмембранное пространство начнет контактировать со слюной, затем инфицируется, а далее начнется экспозиция со значительной рецессией десны и убылью пришеечной костной ткани. По данной причине край мембраны должен быть на расстоянии от края разреза на 1.5-2мм., а сам разрез необходимо проводить не в контакте с корнем, а на расстоянии так же 1.5-2мм. Это необходимо делать потому, что заживление разреза пройдет намного быстрее по сравнению с регенерацией вторичного прикрепления в зоне соприкосновения слизистой оболочки с поверхностью зуба, в случае откидывания лоскута от зубодесневой борозды. Таким образом, суммарная дистанция от края мембраны до корня получится приблизительно 4мм., следовательно, зона восстановления костной ткани будет начинаться на расстоянии 4мм. от крайнего зуба. Это означает, что в клинических ситуациях, когда атрофия костной ткани критическая уже у самого начала зоны адентии, НТР является не самым подходящим методом восстановления костной ткани, и необходимо рассмотреть альтернативные варианты, такие как пересадка костного блока или в некоторых ситуациях расщепление. При моделировании Г-образного или трапециевидного лоскута в области угла разреза две линии, первая по вершине гребня, вторая под тупым углом по вестибулярной стенке, должны соединиться на расстоянии 1-1.5мм. от шейки краевого зуба и после этого вестибулярный разрез необходимо продолжить на оральную сторону, и ввести его в зубодесневую борозду. Именно таким образом будет возможно отслоить лоскут без затрагивания краевой десны (рис. 6,7).

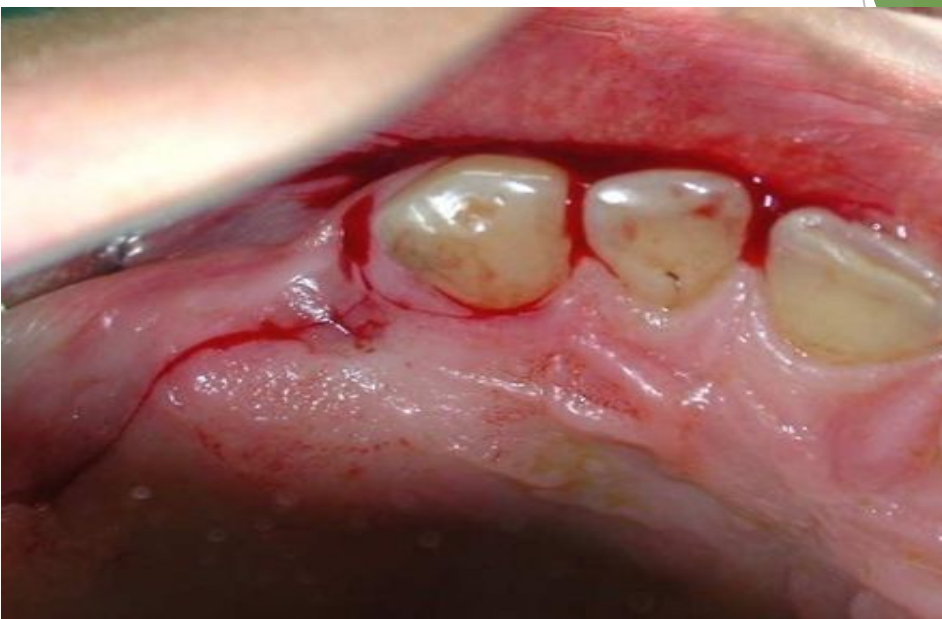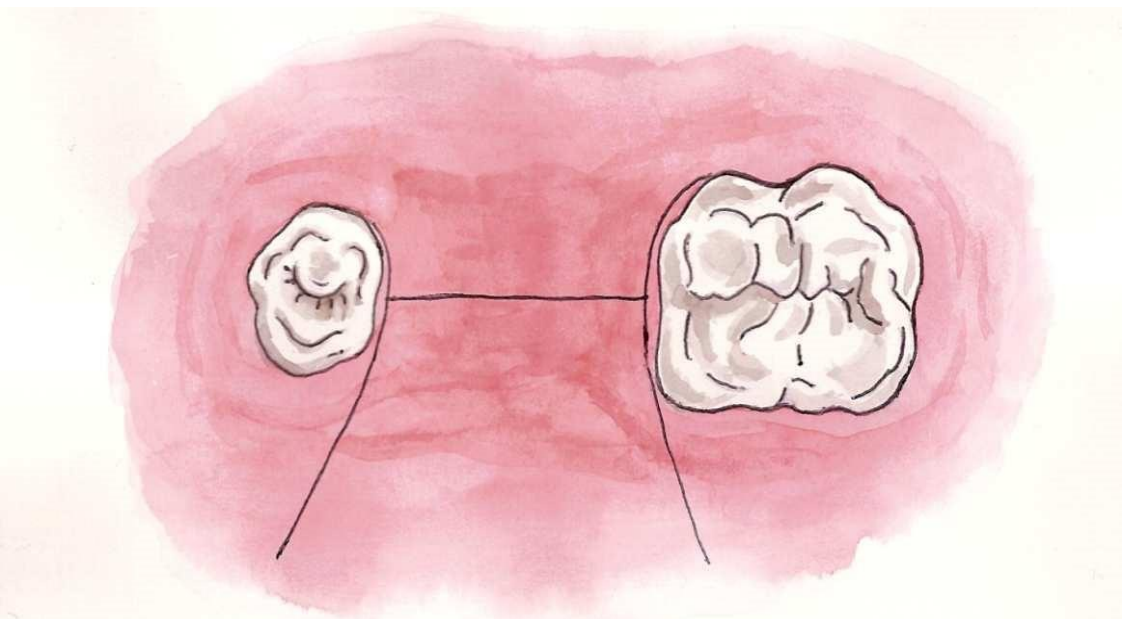


Рисунок 6 схематическое изображение проведения разреза при установке нерезорбируемых мембран

Рисунок 7 пример проведения окаймляющего разреза в околокорневой зоне

2. Декортикация поверхности воспринимающего ложа должна проводиться фиссурными, или шаровидными борами малых размеров, либо тонкими сверлами. Ориентироваться необходимо на тактильные ощущения прохождения слоя кортикальной кости. При декортикации нужно помнить о необходимости сохранения промежутков, в случае планирования фиксации тентовых микровинтов. Декортикацию необходимо делать максимально интенсивно, для создания широкого доступа к слоям губчатой костной ткани, для возможности миграции остеогенных клеток, а так же формирования новой сосудистой сети, для кровоснабжения регенерированных тканей.

(рис.8).

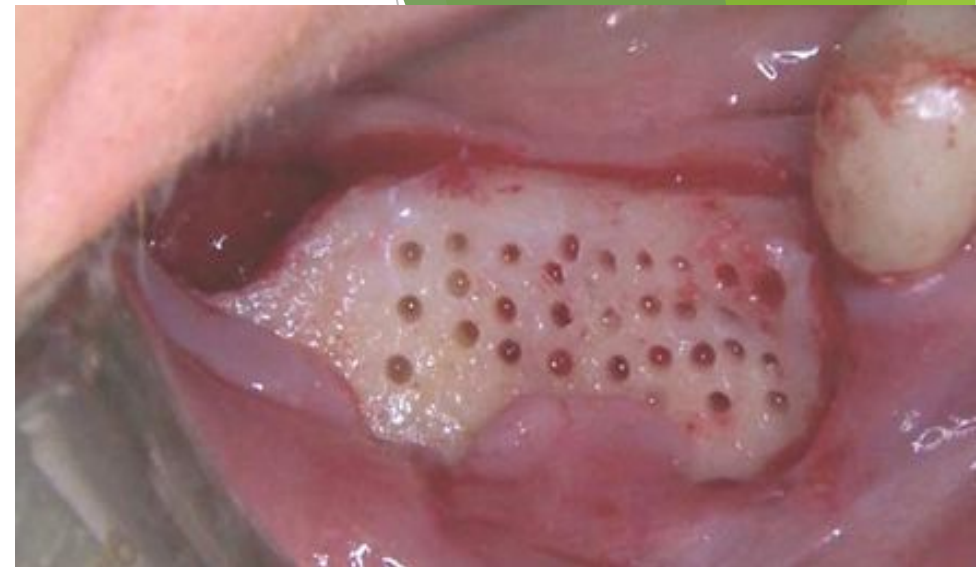

Рисунок 8 пример проведения декортикации

3. Фиксацию мембраны необходимо начинать с оральной стороны гребня, так как эта сторона визуально менее доступна. Использовать для этого желательно титановые пины или микровинты. После фиксации оральной поверхности мембраны необходимо произвести аугментацию и после этого зафиксировать вестибулярную поверхность (рис. 9). При установке мембраны необходимо помнить, что ее края должны практически герметично примыкать к костной ткани, особенно на апроксимальных поверхностях. Образование промежутков между мембраной и поверхностной костной тканью может привести к прорастанию мягких тканей, и следовательно, к значительному снижению эффекта вмешательства.

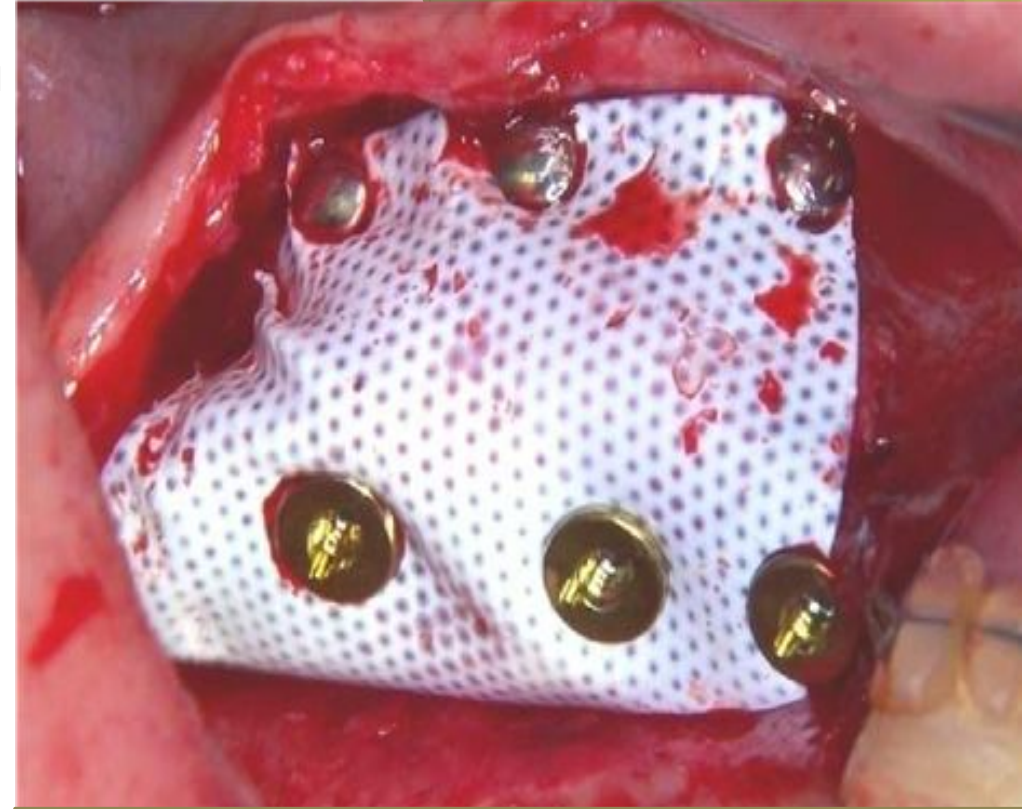

Рисунок 9 нерезорбируемая мембрана зафиксирована на вестибулярной стенке титановыми пинами

4. Ушивание мягких тканей над мембраной требует максимального сопоставления краев раны и использование минимальных диаметров шовного материала (рис.10).

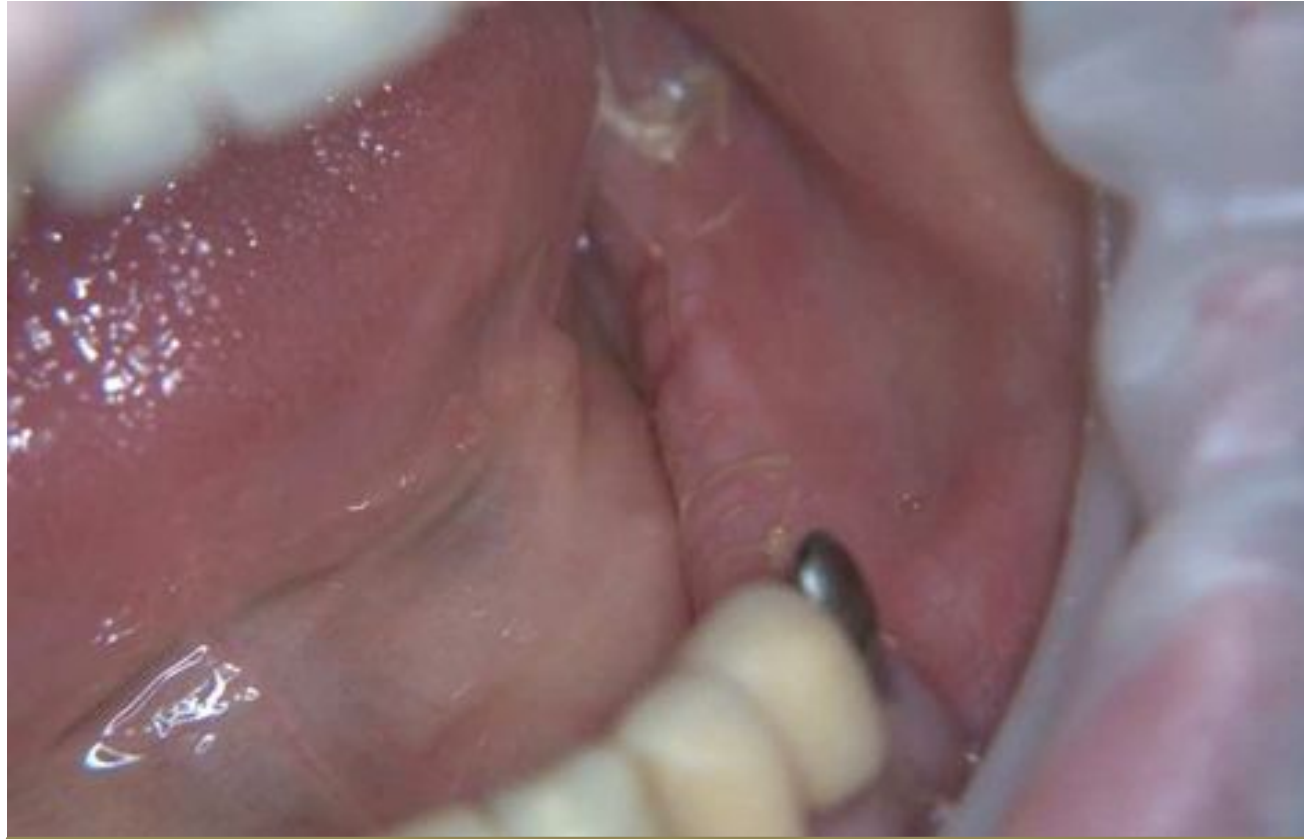

Рисунок 10 состояние через 10 дней после фиксации нерезорбируемой мембраны с титановым каркасом (использован шовный материал Vicryl 6.0)

5. Асептика - предотвращение попадания инфекции в зону операции, является принципиальнейшим параметром проведения всех хирургических вмешательств. При проведении операций по восстановлению объема костной ткани инфицирование зоны вмешательства может привести не только к отсутствию эффекта лечения, но и при фиксации нерезорбируемых мембран возможно получение результата хуже, чем начальная ситуация. Это происходит из-за того, что при прогрессирующей экспозиции мембраны возможно оголение не только той части мембраны, которая находится над зоной аугментации, но и тех участков, которые фиксированы на имеющейся костной ткани. Как результат нарушается кровоснабжение данных участков кости и в случае сохранения мембраны возможен лизис костной ткани, или секвестрация.

6. Постоперационные рекомендации заключаются в назначении остеоккумулятивных антибиотиков, противовоспалительных, антигистаминовых, обезболивающих препаратов и ротовых полосканий антисептическими растворами.

Клинический пример вертикального восстановления костной ткани путем фиксации нерезорбируемой мембраны с титановым каркасом.

- ▶ Пациентка М., обратилась с жалобами на отсутствие 44,45,46,47. После проведенного клинико-рентгенологического обследования пациентке поставлен диагноз:
- ▶ D.S. Частичное отсутствие зубов нижней челюсти - 44,45,46,47.
- ▶ Вертикальная и горизонтальная атрофия альвеолярного гребня в области 44,45,46,47
- ▶ После ознакомления пациентки с планом лечения и получением её согласия запланировано проведение реконструкции альвеолярной части нижней челюсти (путем фиксации нерезорбируемой каркасной мембраны с аугментацией измельченной аутокости), дальнейшей установкой дентальных имплантатов и ортопедическим лечением (рис.34-45).

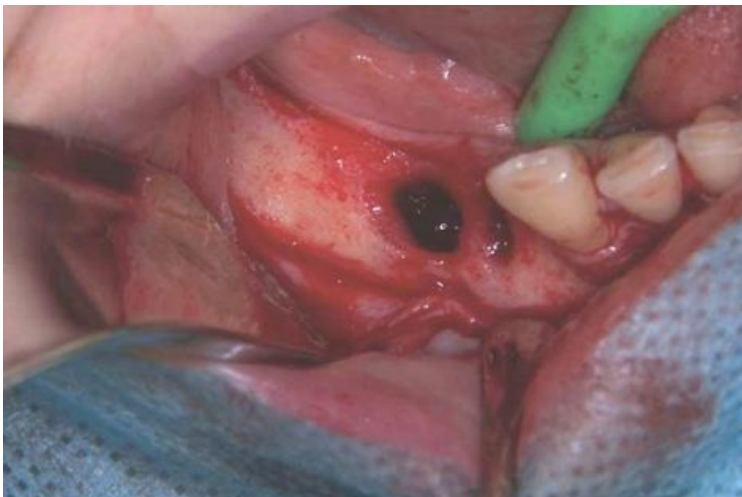

Рисунок 34 состояние после откидывания слизисто-надкостничного лоскута

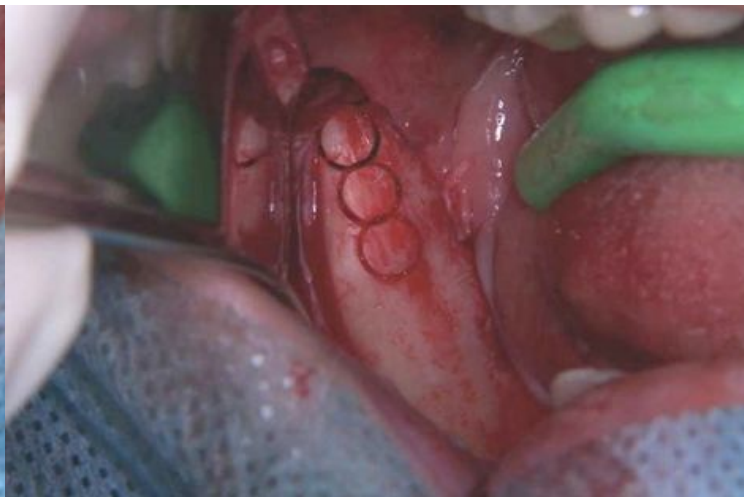

Рисунок 35 зона забора костной ткани при помощи трепана с наружной косой линии нижней челюсти

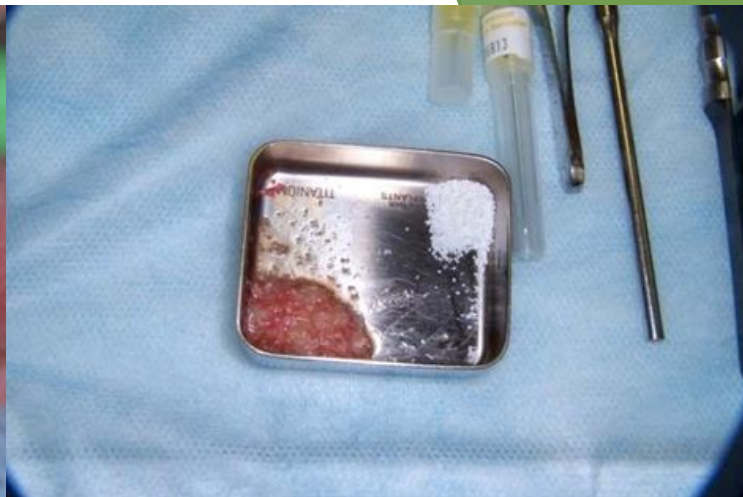

Рисунок 36 полученная аутогенная костная ткань (измельченная в костной мельнице) и Bio-Oss

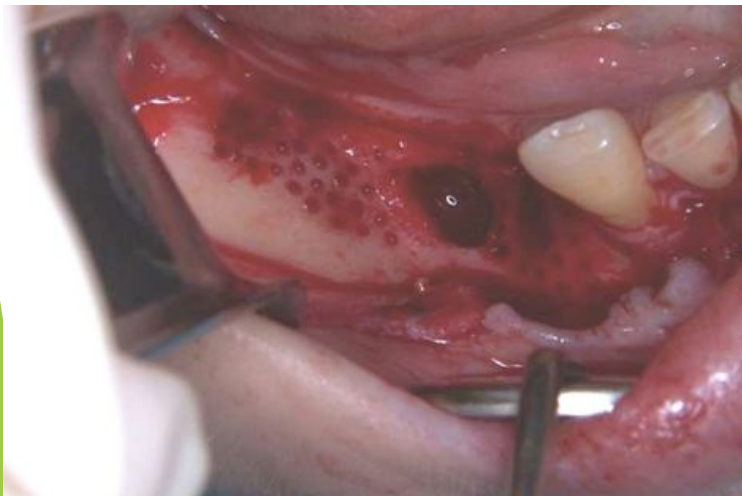


Рисунок 37 проведена декортикация зоны аугментации

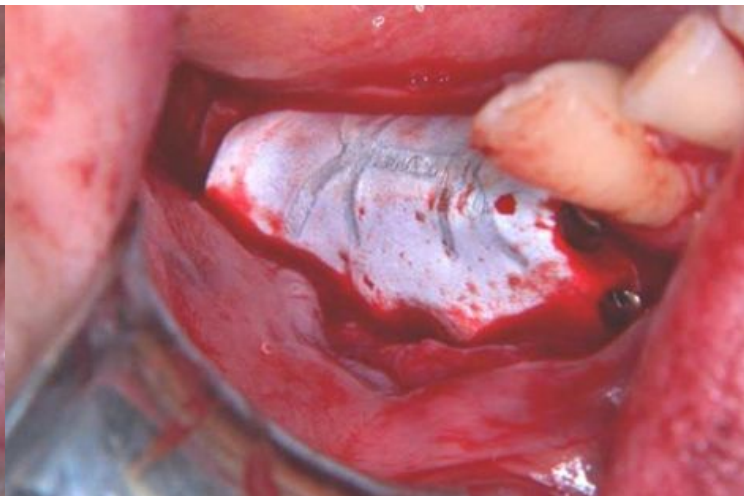

Рисунок 38 титановыми пинами фиксирована нерезорбируемая мембрана с титановым каркасом

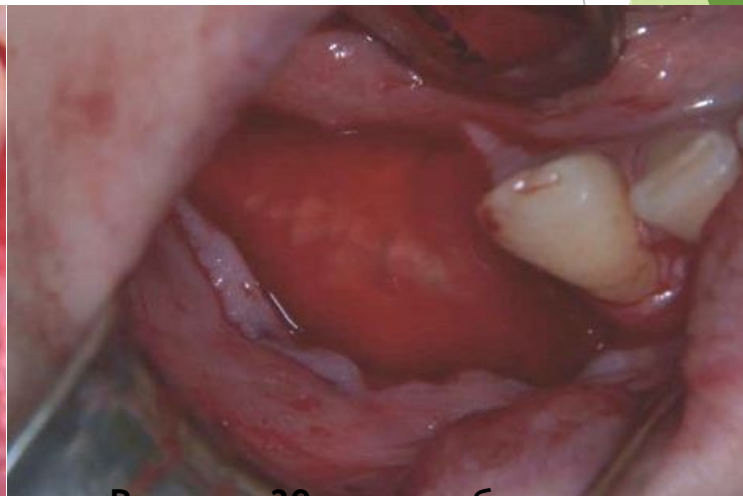

Рисунок 39 нерезорбируемая мембрана покрыта резорбируемой, для создания дополнительного защитного слоя

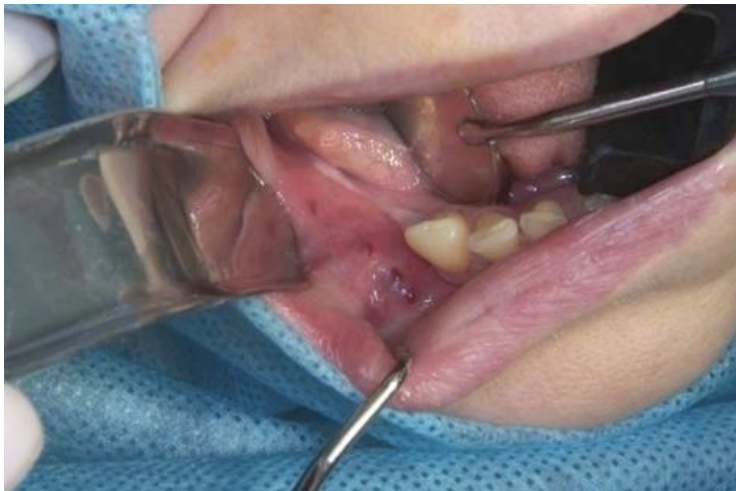

Рисунок 40 вид зоны вмешательства через 6 месяцев

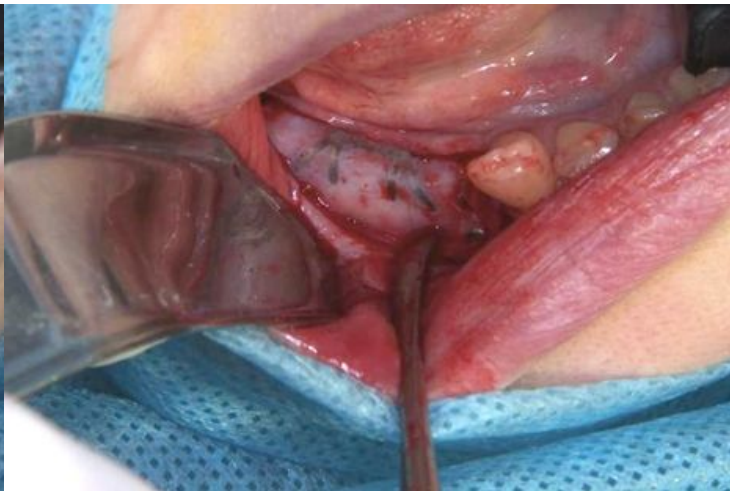

Рисунок 41 состояние после мембраны откидывания слизисто-надкостничного лоскута, видна вестибулярная поверхность

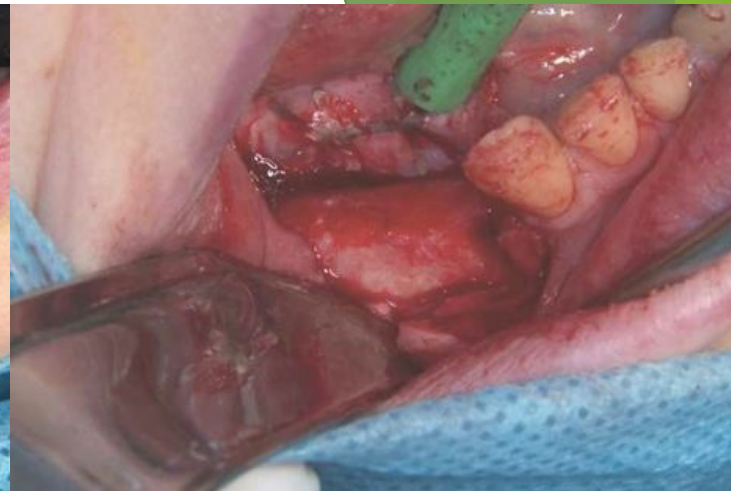

Рисунок 42 состояние после частичного удаления мембраны

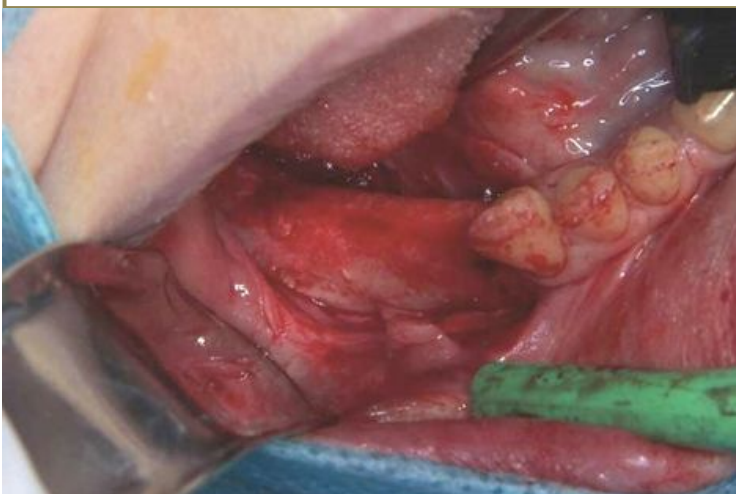

Рисунок 43 состояние после полного удаления мембраны

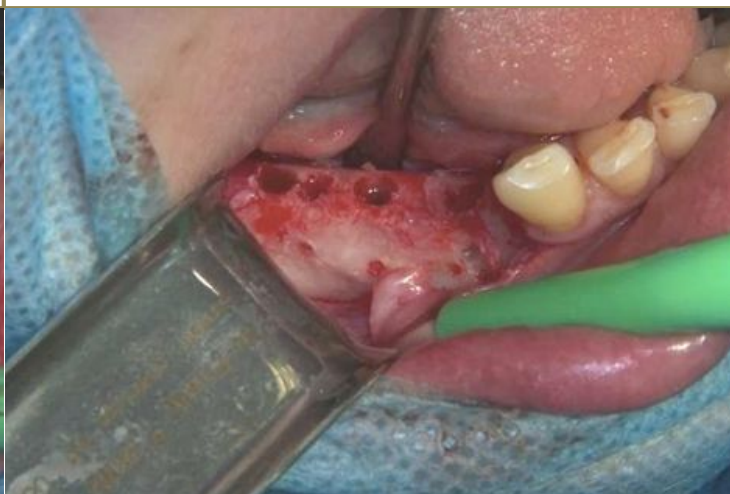

Рисунок 44 сформированы ложа имплантатов

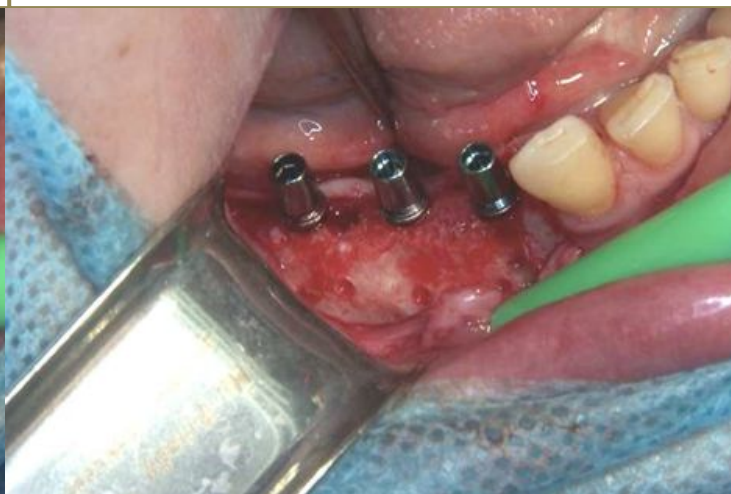

Рисунок 45 установлены дентальные имплантаты размером 3.4/11,5

Нерезорбируемые мембраны, можно назвать вершиной эволюции восстановления костной ткани, так как именно при помощи них можно проводить реконструкцию альвеолярного гребня одновременно по горизонтали и по вертикали, а так же создавать гладкий контур поверхности альвеолярного гребня. Осваивание техники установки мембран, работы с мягкими тканями и ушивания позволяет восстанавливать костную ткань во всех участках альвеолярного гребня верхней и нижней челюстей, и практически в любых физиологичных объемах.

СПАСИБО ЗА ВНИМАНИЕ