Желудочно-кишечный тракт
Пищеварительная система

Systema digestorium

Пищеварительная система

- Комплекс органов для механической и химической обработки пищи.
- Общий план строения: слизистая оболочка, мышечная оболочка, серозная оболочка.

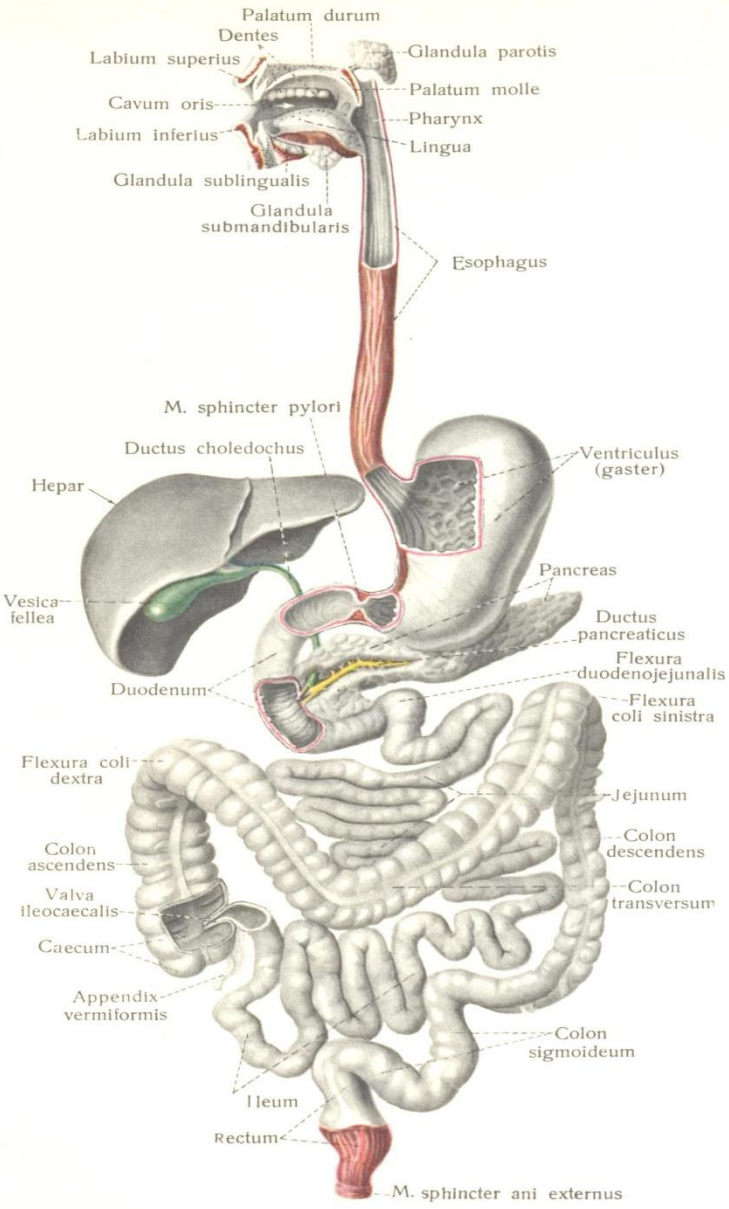

. *Пищеварительный аппарат (пищеварительная систе.*
apparatus digestorius (systema digestorium) (схема).

Полость рта (cavum oris)

- Преддверие (vestibulum) + cavum oris proprii.
- Преддверие – пространство между губами, щеками, зубами и деснами.
- Ротовое отверстие – rima oris; рот – stoma.
- Губы – labii oris (круговая мышца рта); десна – gingiva; уздечки – frenulum labium superior, inferior; щека – bucca (щечная мышца – m. buccinator).

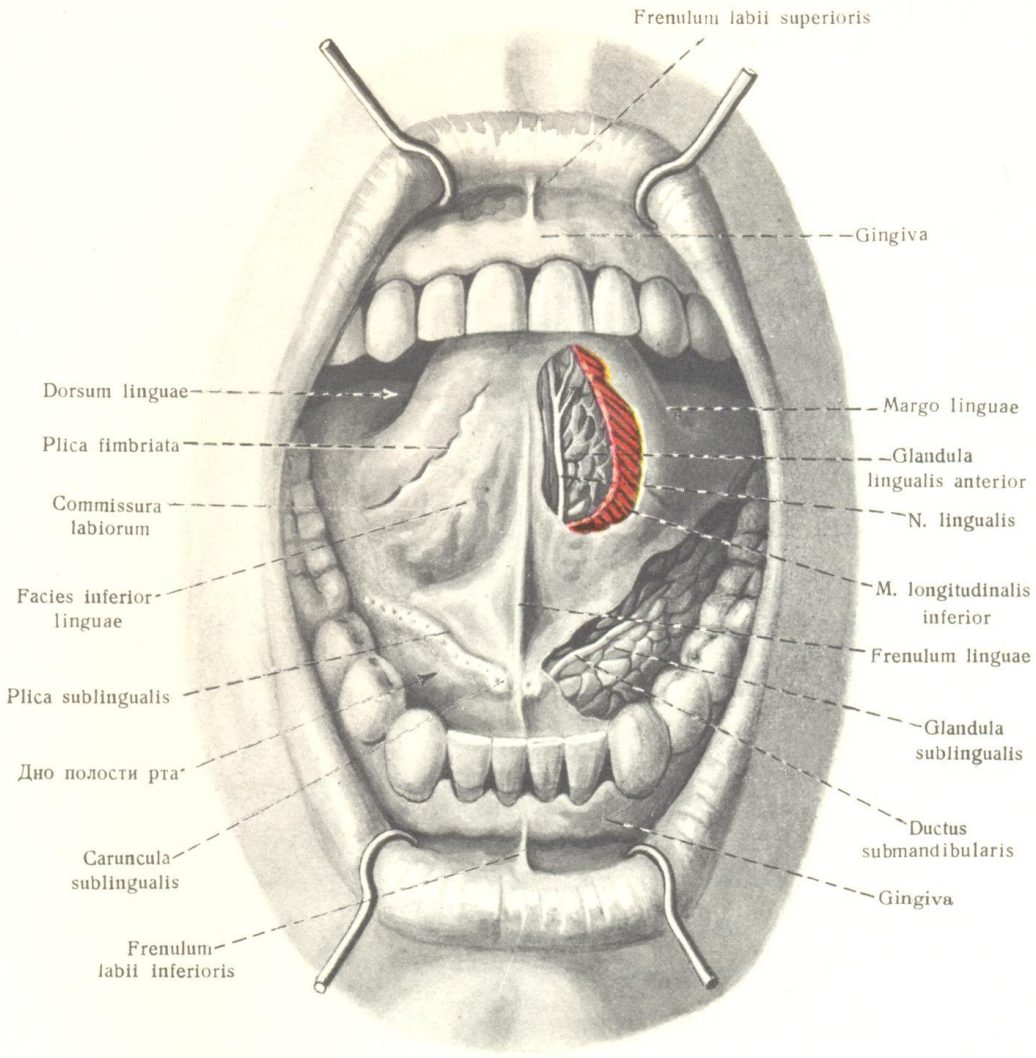

408. *Полость рта, cavum oris;* спереди ($^1/_1$).

(Язык поднят; слева удалены участки слизистой оболочки; видны подъязычная железа, glandula sublingualis, и передняя язычная железа, glandula lingualis anterior.)

Полость рта (cavum oris)

- От зубов до входа в глотку сзади.
- Сверху – твердое небо → мягкое небо.
- Снизу – диафрагма (mylohyoideus) и язык.
- Слизистая оболочка на нижней поверхности языка образует уздечку (frenulum linguae). По бокам от уздечки – caruncula sublingualis (подъязычные сосочки – выводные протоки подчелюстной и подъязычной слюнных желез).

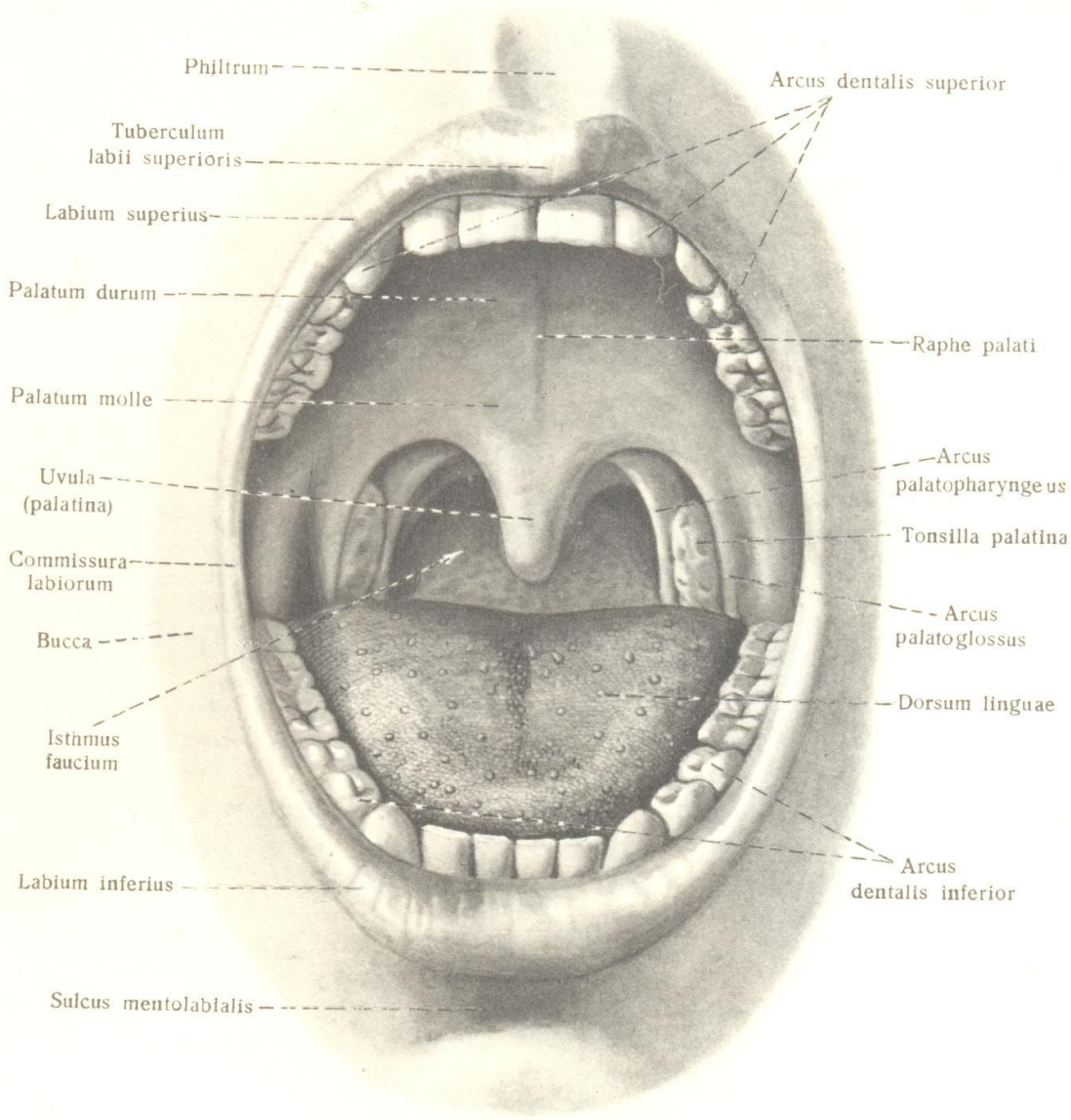

403. *Полость рта, cavum oris, и перешеек зева isthmus faucium;* спереди ($^1/_1$).

Небо (palatum)

- Palatum durum/osseum (небные отростки верхней челюсти и горизонтальная пластинка небной кости) + palatum molle (поперечнополосатая мускулатура с фиброзной основой).
- Язычок – uvula; шов – raphe palati.
- По бокам – 6 валиков (plicae palatinae transversae) – рудименты небных валиков животных (механическая обработка пищи).

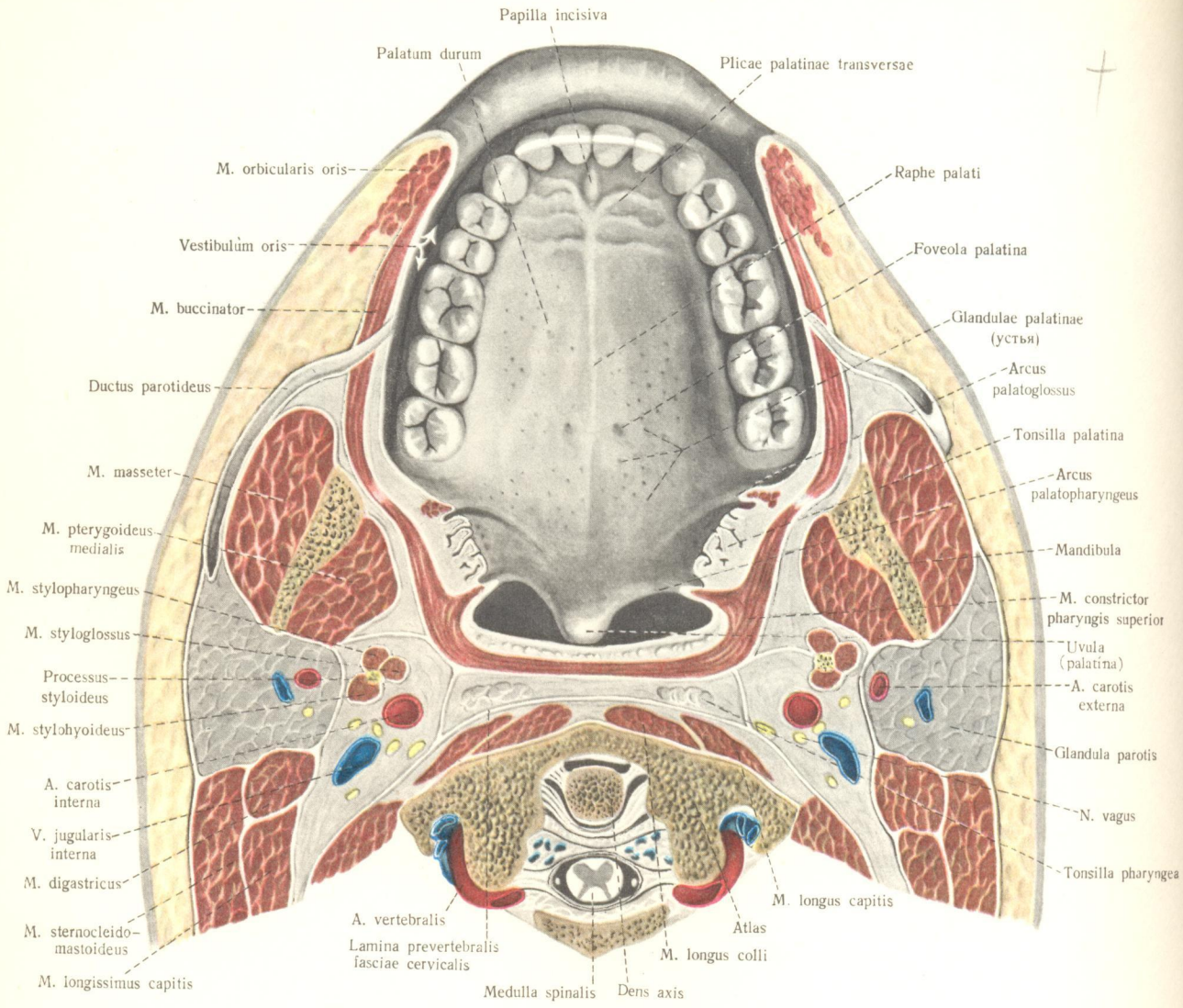

405. *Полость рта: твердое и мягкое небо, palatum durum et palatum molle;* снизу ($^5/_6$).

(Горизонтальный распил головы и шеи на уровне I шейного позвонка.)

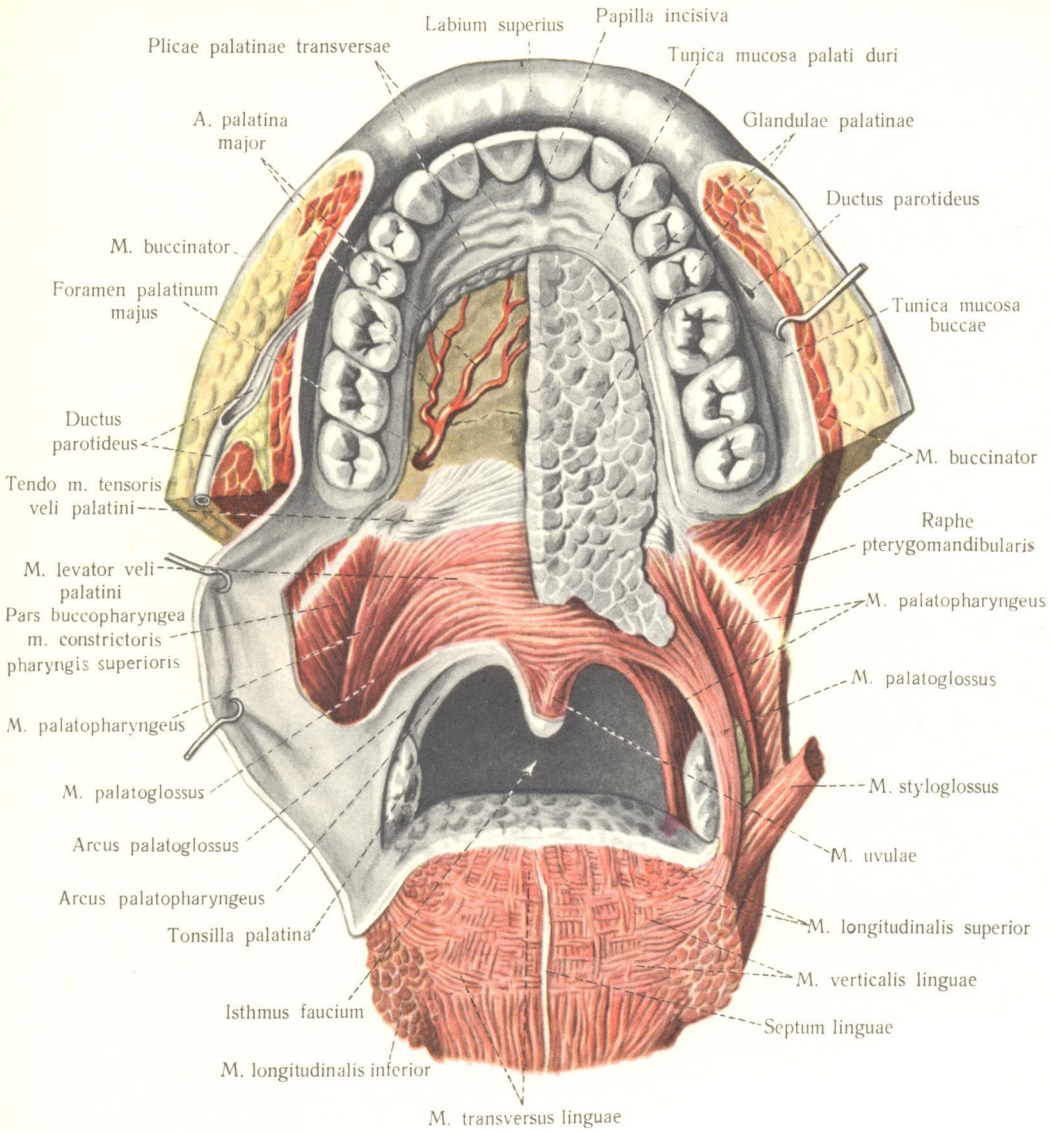

406. *Полость рта: железы неба, glandulae palatinae, и мышцы неба и зева, mm. palatini et faucium* (1/1).

(Бóльшая часть слизистой оболочки и железы неба справа удалены.)

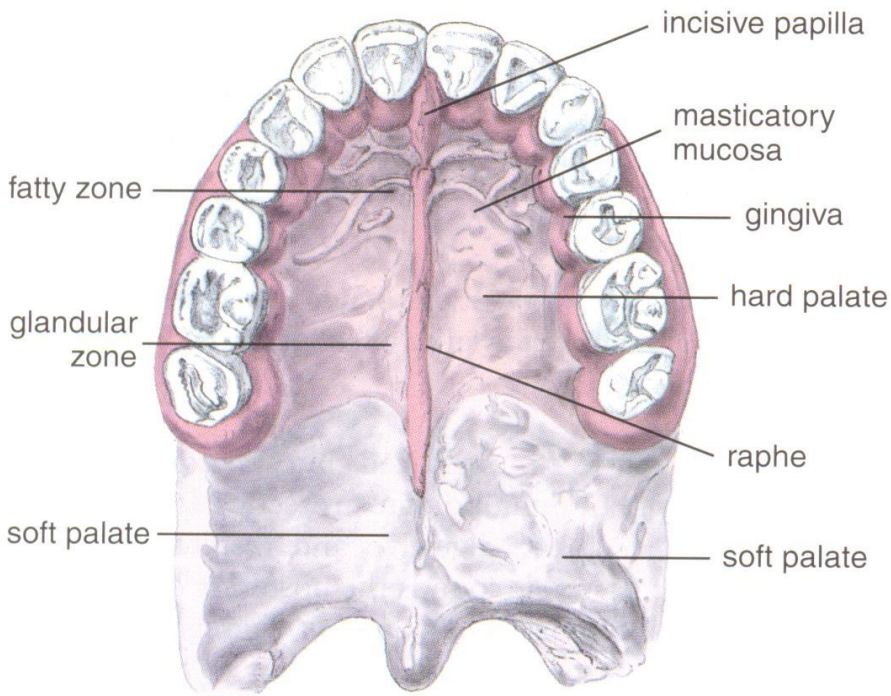

FIGURE 15.1

Roof of oral cavity. The hard palate, which contains bone, is bisected into right and left halves by a raphe. Anteriorly, in the fatty zone, the submucosa of the hard palate contains adipose tissue; posteriorly, in the glandular zone, there are mucous glands within the submucosa. Neither the raphe nor the gingiva contains a submucosa; instead, the mucosa is attached directly to the bone. The soft palate has muscle instead of bone, and its glands are continuous with those of the hard palate in the submucosa. (Based on Bhaskar SN, ed. *Orban's Oral Histology and Embryology.* St. Louis: CV Mosby, 1991.)

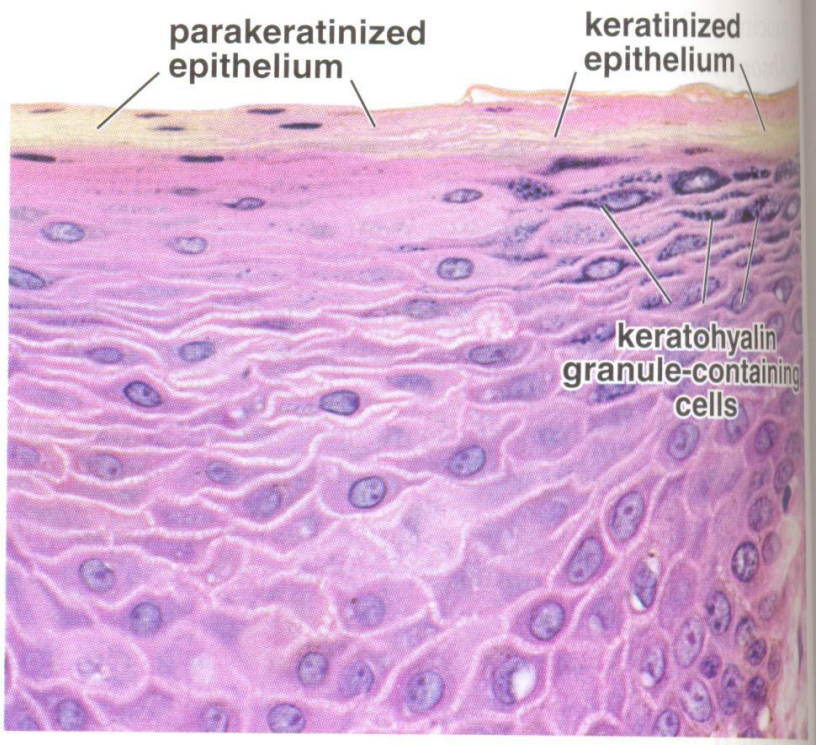

FIGURE 15.2

Stratified squamous epithelium of the hard palate. This photomicrograph shows a transition in the oral mucosa from a stratified squamous epithelium (on the right) to a stratified squamous parakeratinized epithelium (on the left). The flattened surface cells of the keratinized epithelium are devoid of nuclei. The layer of keratohyalin granule–containing cells is clearly visible in this type of epithelium. The flattened surface cells of the parakeratinized epithelium display the same characteristics as the keratinized cells, except they retain their nuclei; i.e., they are parakeratinized. In addition, note the paucity of keratohyalin granules present in the subsurface cells. ×380.

Небо (palatum)

- По бокам мягкое небо переходит в передние и задние дужки. Между ними – небная миндалина (tonsilla palatina; 20-25 мм в диаметре). Вертикально в миндалине – крипты (углубления). На расстоянии 1 см от миндалины проходит a. carotis interna.

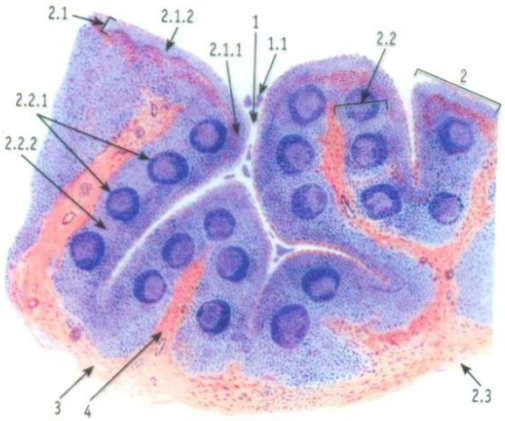

Рис. 164. Небная миндалина (общий вид)

Окраска: гематоксилин – эозин

1 – просвет крипты: 1.1 – слущенные эпителиоциты и лейкоциты; 2 – слизистая оболочка: 2.1 – многослойный плоский неороговевающий эпителий, 2.1.1 – эпителий, инфильтрированный лимфоцитами, 2.1.2 – эпителий, не инфильтрированный лимфоцитами, 2.2 – собственная пластинка, 2.2.1 – лимфатические узелки, 2.2.2 – диффузная лимфоидная ткань, 2.3 – подслизистая основа; 3 – капсула; 4 – септа

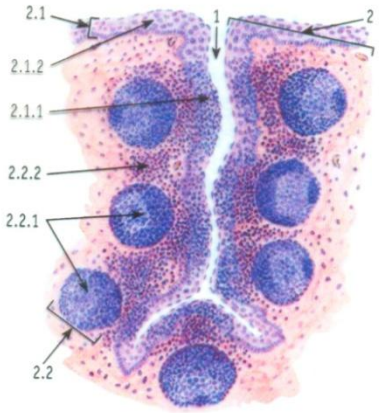

Рис. 165. Небная миндалина

Окраска: гематоксилин – эозин

1 – просвет крипты; 2 – слизистая оболочка: 2.1 – многослойный плоский неороговевающий эпителий, 2.1.1 – эпителий, инфильтрированный лимфоцитами, 2.1.2 – эпителий, не инфильтрированный лимфоцитами, 2.2 – собственная пластинка, 2.2.1 – лимфатические узелки, 2.2.2 – диффузная лимфоидная ткань

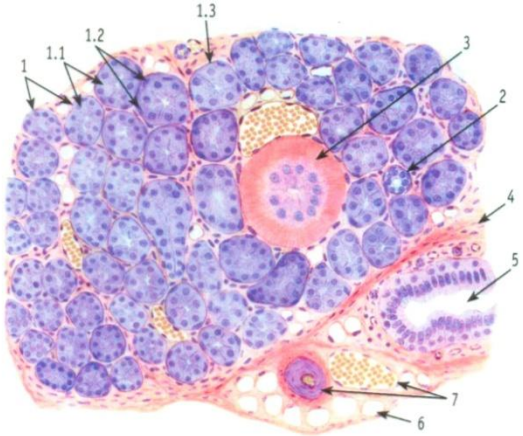

Рис. 166. Околоушная слюнная железа

Окраска: гематоксилин – эозин

1 – серозные концевые отделы: 1.1 – сероциты, 1.2 – ядра миоэпителиальных клеток, 1.3 – базальная мембрана; 2 – вставочный проток; 3 – исчерченный проток; 4 – междольковая соединительная ткань; 5 – междольковый выводной проток; 6 – жировая ткань; 7 – кровеносные сосуды

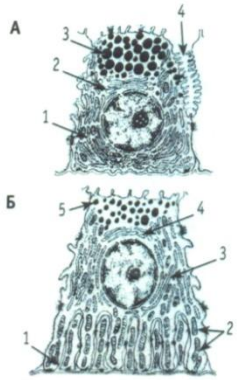

167. Сероцит (А) и эпителиоцит из исчерченного протока (Б) околоушной слюнной железы

Рисунки с ЭМФ

А: 1 – гранулярная эндоплазматическая сеть; 2 – комплекс Гольджи; 3 – секреторные гранулы; 4 – межклеточный секреторный каналец

Б: 1 – базальный лабиринт; 2 – митохондрии; 3 – гранулярная эндоплазматическая сеть; 4 – комплекс Гольджи; 5 – секреторные гранулы

Зев (isthmus faucium)

- Полость рта сообщается с глоткой – зев:

  1) дужки
  2) мягкое небо
  3) спинка языка

Зубы (dentes)

- Окостеневшие сосочки слизистой оболочки.
- Филогенетически – из рыбных чешуй, растущих по краю челюстей.
- Молочные зубы (dentes decidui) → постоянные зубы (dentes permanentes).

Зубы (dentes)

- Зубы располагаются в ячейках альвеолярных отростков. Альвеолярные отростки покрыты слизистой оболочкой – десна (gingiva).
- Слизистая оболочка сращена с фиброзной тканью; много кровеносных сосудов, мало нервов.
- Углубление между краем десны и зубом – десневой карман.

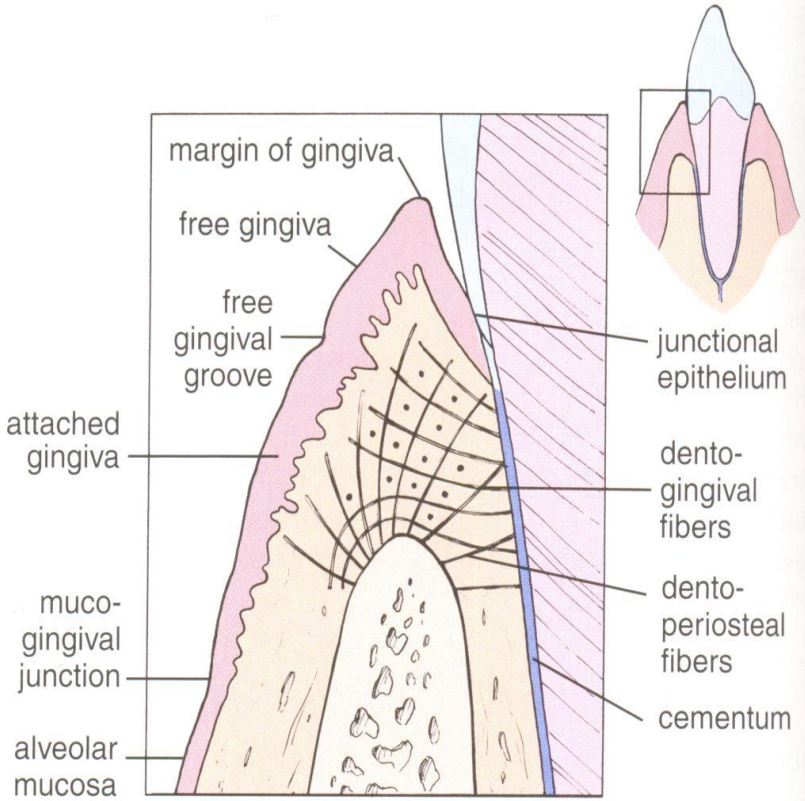

FIGURE 15.20

Schematic diagram of gingiva. This schematic diagram of gingiva corresponds to the *rectangular area* of the orientation diagram. The gingival epithelium is attached to the enamel of the tooth. Here, the junction between epithelium and connective tissue is smooth. Elsewhere, the gingival epithelium is deeply indented by connective tissue papillae, and the junction between the two is irregular. The *black lines* represent collagen fibers from the cementum of the tooth and from the crest of the alveolar bone that extend toward the gingival epithelium. Note the shallow papillae in the lining mucosa (alveolar mucosa) that contrast sharply with those of the gingiva.

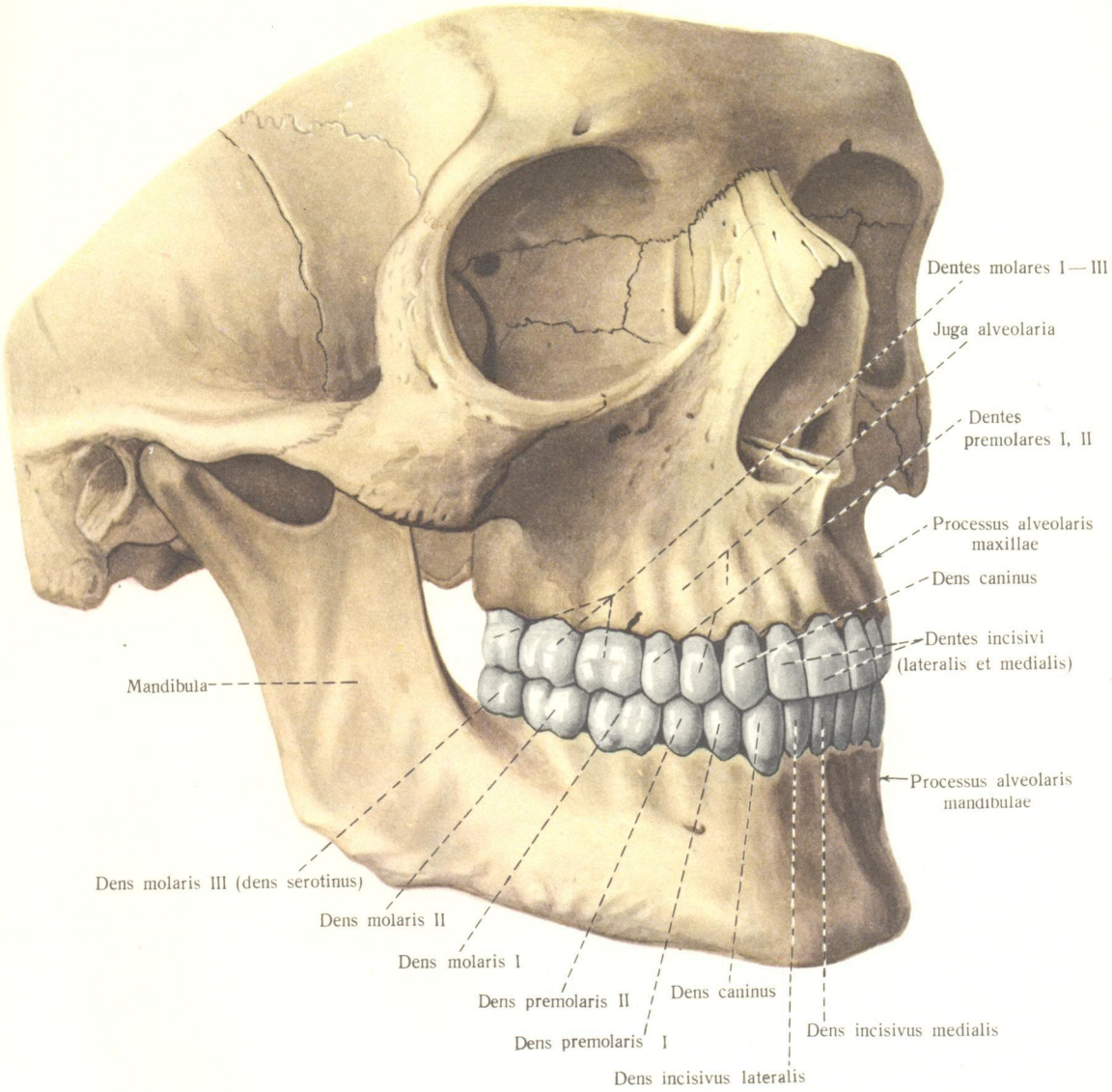

415. *Зубы верхней и нижней челюстей, постоянные, dentes permanentes* ($^1/_1$).

Зуб

- Коронка (corona dentis), шейка (collum dentis), корень (radix dentis).
- На верхушке корня (apex) – отверстие (сосуды, нервы).
- Внутри зуба – полость/канал с мягкими тканями (pulpa).
- Корни сращены с альвеолярными отростками плотной фиброзной тканью (periodontum).

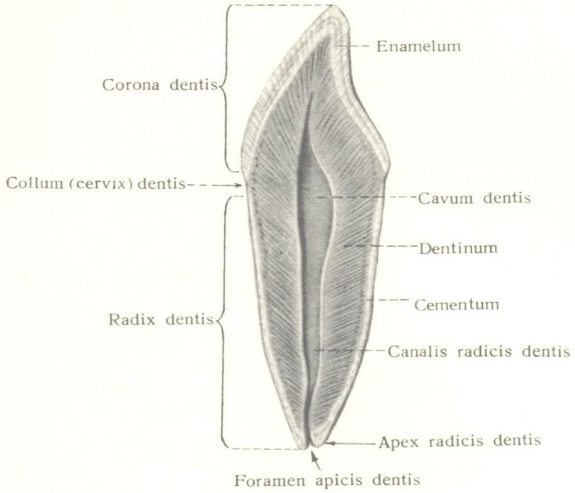

416. *Зуб однокорневой, постоянный* (полусхематично).
(Вертикальный распил.)

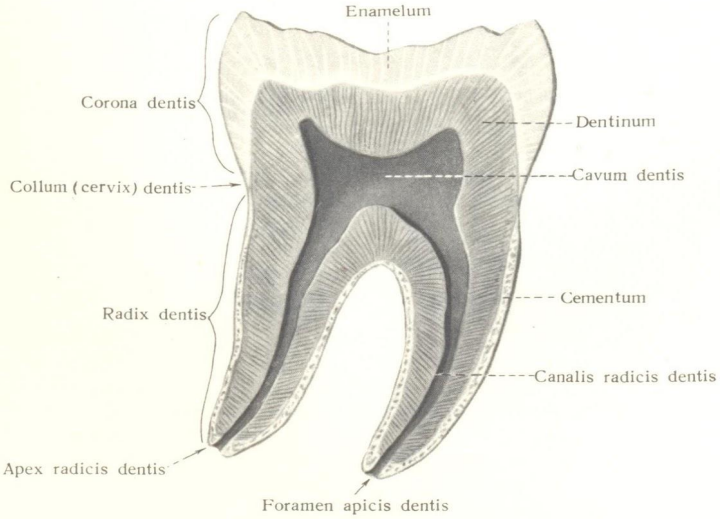

417. *Зуб двукорневой, постоянный* (полусхематично).
(Вертикальный распил.)

Твердое вещество зуба

1) Дентин (dentinum)
2) Эмаль (enamelum)
3) Цемент (cementum)

- Сверху и снизу – зубные ряды (16 зубов).

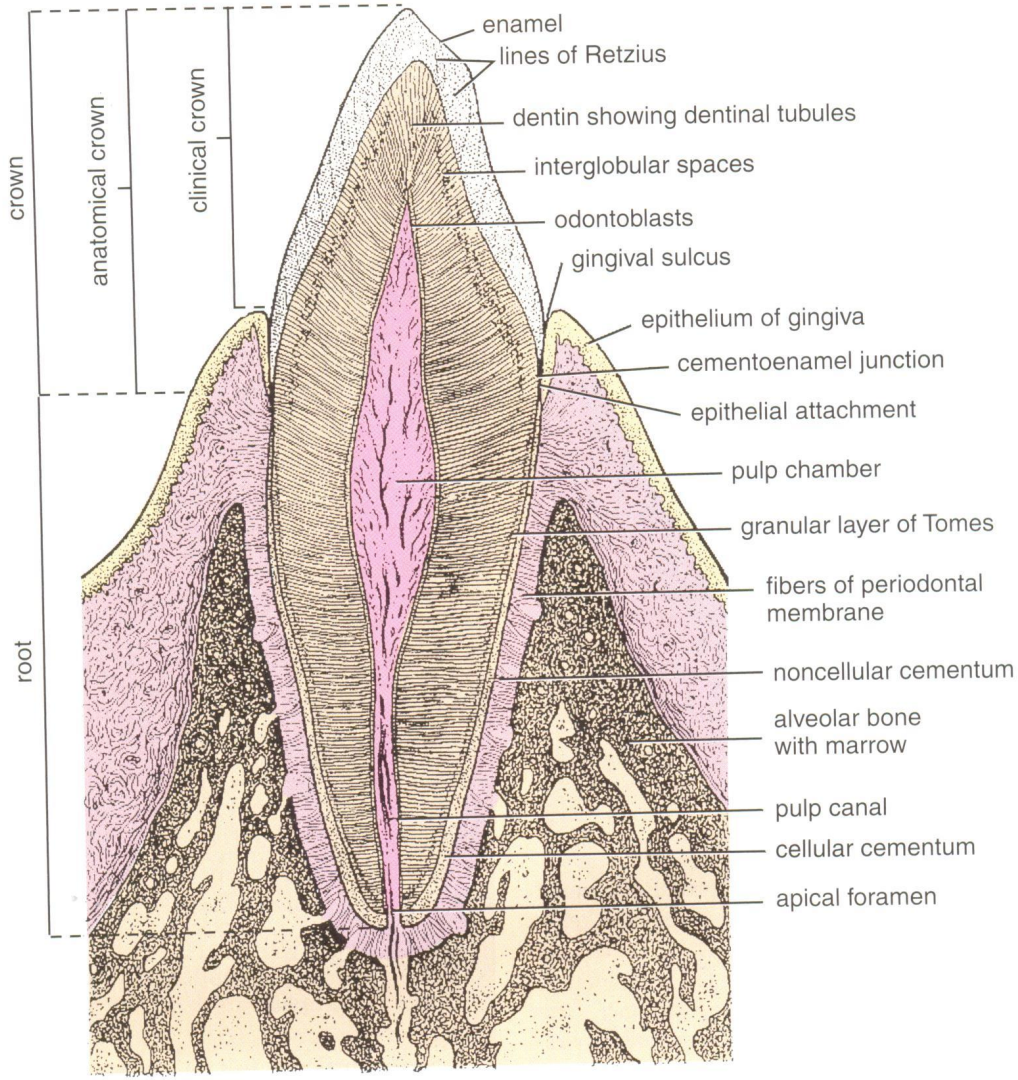

FIGURE 15.7
Diagram of a section of an incisor tooth and surrounding bony and mucosal structures. The three mineralized components of the tooth are dentin, enamel, and cementum. The central soft core of the tooth is the pulp. The periodontal ligament (membrane) contains bundles of collagenous fibers that bind the tooth to the surrounding alveolar bone. The clinical crown of the tooth is the portion that projects into the oral cavity. The anatomical crown is the entire portion of the tooth covered by enamel. (Modified from Copenhaver WM, ed. *Bailey's Textbook of Histology.* Baltimore: Williams & Wilkins, 1964.)

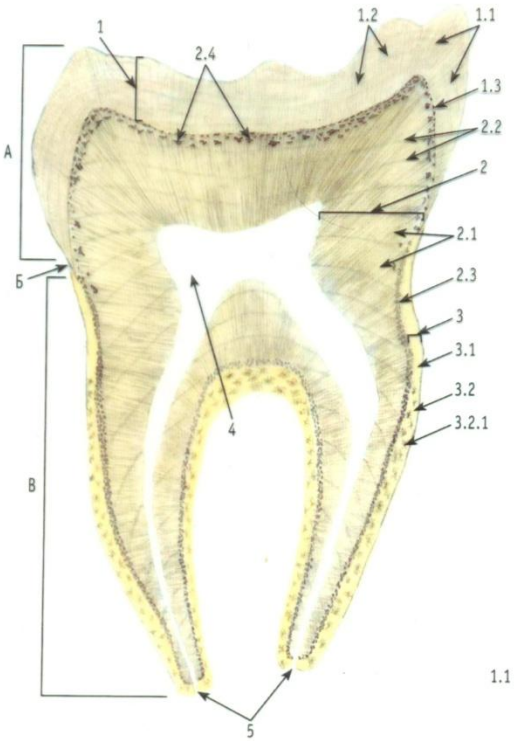

Рис. 171. Зуб (шлиф)

А – коронка; Б – шейка; В – корень; 1 – эмаль: 1.1 – полосы Гунтера-Шрегера, 1.2 – линии Ретциуса, 1.3 – дентино-эмалевое соединение; 2 – дентин: 2.1 – дентинные трубочки, 2.2 – ростовые линии Оуэна, 2.3 – зернистый слой Томса, 2.4 – интерглобулярный дентин; 3 – цемент: 3.1 – бесклеточный цемент, 3.2 – клеточный цемент, 3.2.1 – цементоциты; 4 – пульпарная камера; 5 – апикальные отверстия

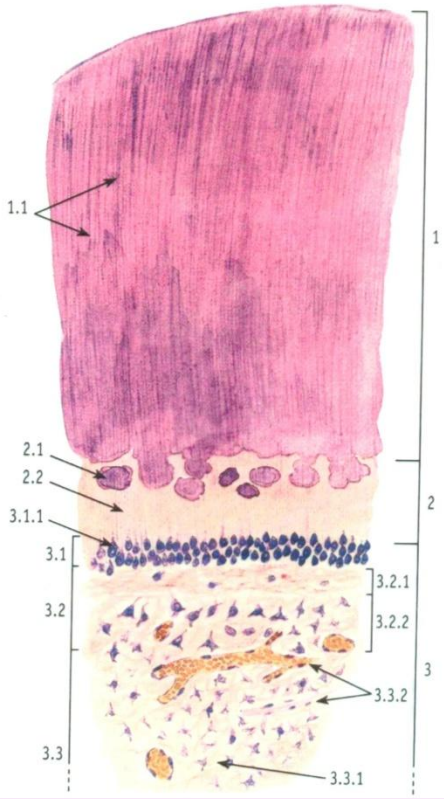

Рис. 172. Зуб (срез декальцинированного зуба)

Окраска: гематоксилин – эозин

1 – дентин: 1.1 – дентинные трубочки (канальцы); 2 – предентин: 2.1 – глобулы, 2.2 – фронт минерализации предентина; 3 – пульпа: 3.1 – периферический слой, 3.1.1 – тела одонтобластов, 3.2 – промежуточный слой, 3.2.1 – наружная бесклеточная зона (слой Вейля), 3.2.2 – внутренняя клеточная зона с преодонтобластами, 3.3 – центральный слой, 3.3.1 – рыхлая волокнистая соединительная ткань, 3.3.2 – сосуды и нервы

Зубы

1. Резцы (dentes incisivi; 4). Поверхность коронки – долото
2. Клыки (dentes canini; 2). Конической формы, между резцами и малыми коренными зубами
3. Малые коренные зубы (dentes premolares; по 4 на каждой челюсти)
4. Большие коренные зубы (dentes molares; по 6 на каждой челюсти)

+ зубы мудрости (в 18-30 лет)

- Молочные зубы (20) – 6-8 мес.

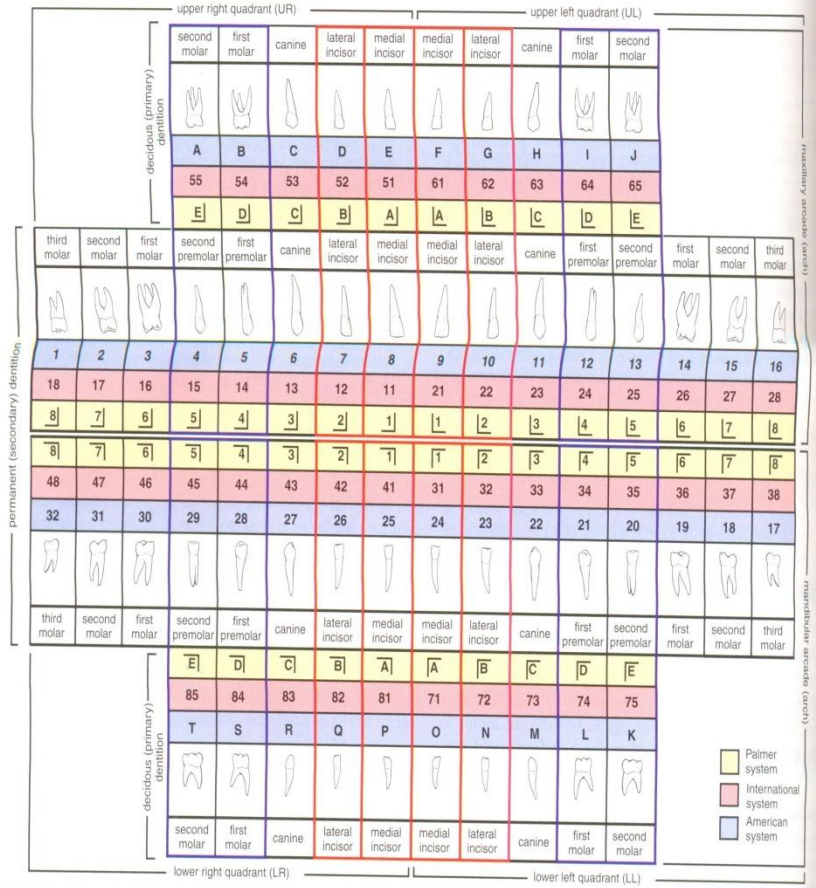

FIGURE 15.6

Classification of permanent and deciduous teeth. Three systems of tooth classification are used. The *central panel* of the diagram shows the permanent teeth, while the *upper and lower panels* show the deciduous teeth. Dentition is divided into four quadrants: upper left (UL), upper right (UR), lower left (LL), and lower right (LR). Each quadrant includes 8 permanent teeth and/or 5 deciduous teeth. In the American (Universal) system *(blue)*, permanent teeth are designated with Arabic numerals. The numbering begins from the wisdom tooth in the upper right quadrant designated as tooth number 1 and continues along all the teeth in the maxilla to tooth number 16 that designates the third upper left molar. The numbering progresses to the mandible, beginning at the third left lower molar designated as number 17 to the third lower right molar designated as number 32. In the American system, deciduous teeth are marked with capital letters designated for each tooth. The pattern is the same as that for permanent teeth, so the numbering begins from the second upper right molar and finishes with the second lower right molar. In the International system *(red)*, also referred to as the Two Digit System, each tooth is designated with two numbers: The first number indicates the dentition quadrant, which is marked from 1 to 4 and from 5 to 8 in clockwise direction beginning from the upper right quadrant for permanent and deciduous teeth, respectively. The second number specifies individual teeth in each quadrant beginning from the midline where the medial incisors are designated as number 1 and third molars are designated as number 8. In the Palmer system *(yellow)*, the dentition is divided into four quadrants with a right-angle bracket. The vertical line of the bracket divides the dentition into a right and a left side beginning at the midline. The horizontal line of the bracket divides the dentition into the upper and lower parts to designate teeth in the maxilla and mandible. In the Palmer system permanent teeth are numbered with Arabic numerals beginning from the midline. The deciduous teeth are marked with capital letters also starting from the midline. To mark a particular tooth with the Palmer system, two lines (vertical and horizontal) and the correct number or letter of the tooth are needed. (Table design courtesy of Dr. Wade T. Schultz.)

BOX 15.4

Clinical Correlations: Dental Caries

Dental caries is an infectious microbial disease of teeth that results in the destruction of affected calcified tissues; i.e., enamel, dentin, and cementum. Carious lesions generally occur under masses of bacterial colonies referred to as "dental plaque." The onset of dental caries is primarily associated with bacterial colonies of *Streptococcus mutans,* while lactobacilli are associated with active progression of the disease. These bacterial colonies metabolize carbohydrates, producing an acidic environment that demineralizes the underlying tooth structure. Frequent sucrose ingestion is strongly associated with the development of these acidogenic bacterial colonies.

Trace amounts of fluoride, from sources such as water supplies (0.5 to 1.0 ppm is optimal), toothpaste, and even diet, can improve resistance to the effects of cariogenic bacteria. Fluoride improves the acid resistance of the tooth structure, acts as an antimicrobial agent, and promotes remineralization of small carious lesions. Resistance to acid breakdown of enamel is facilitated by the substitution of fluoride ion for the hydroxyl ion in the hydroxyapatite crystal. This decreases enamel crystal solubility in acid.

Treatment of cavitated lesions, or "tooth cavities" (Fig. 15.21), includes excavation of the infected tooth tissue and replacement with dental materials such as amalgam, composite, and glass ionomer cements. Microbial invasion of tooth structure can reach the "pulp" of the tooth and elicit an inflammatory response. In this case, endodontic treatment, or a "root canal," is generally recommended, with subsequent placement of a crown to add strength to the compromised coronal tooth structure.

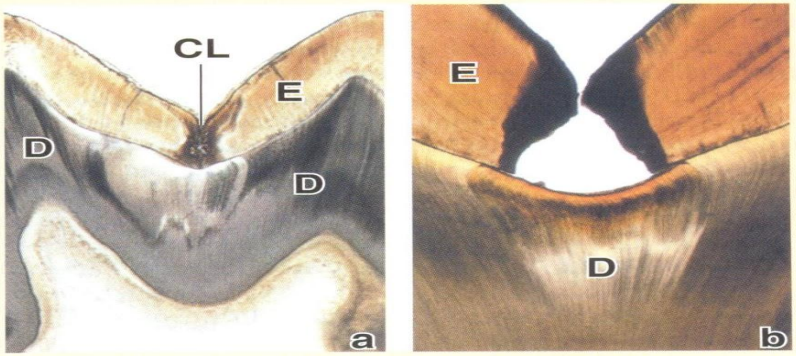

FIGURE 15.21
Photomicrographs of carious lesions. a. Photomicrograph of an unstained ground section of a tooth showing a carious lesion *(CL)* that has penetrated the entire thickness of the enamel *(E)* and spread laterally at the amelodentinal junction. *D,* dentin. **b.** The lesion here is more advanced. The enamel *(E)* has been undermined and weakened, causing fracture and a resulting cavity. At this point, bacteria can invade and penetrate down the exposed dental tubules, resulting in destructive liquefaction foci in the dentin *(D)* and, ultimately, exposure of the pulp. ×15. (From Eveson JW, Scully C. *Color Atlas of Oral Pathology.* London: Times Mirror International Publishers, 1995.)

Язык (lingua, греч. glossa)

- Мышечный орган (поперечнополосатая мускулатура).
- Жевание, вкус.
- Corpus, apex, radix.
- Стадии глотания: а) ротовая (произвольная); б) глоточная (непроизвольная, быстрая); в) пищеводная (непроизвольная, медленная).

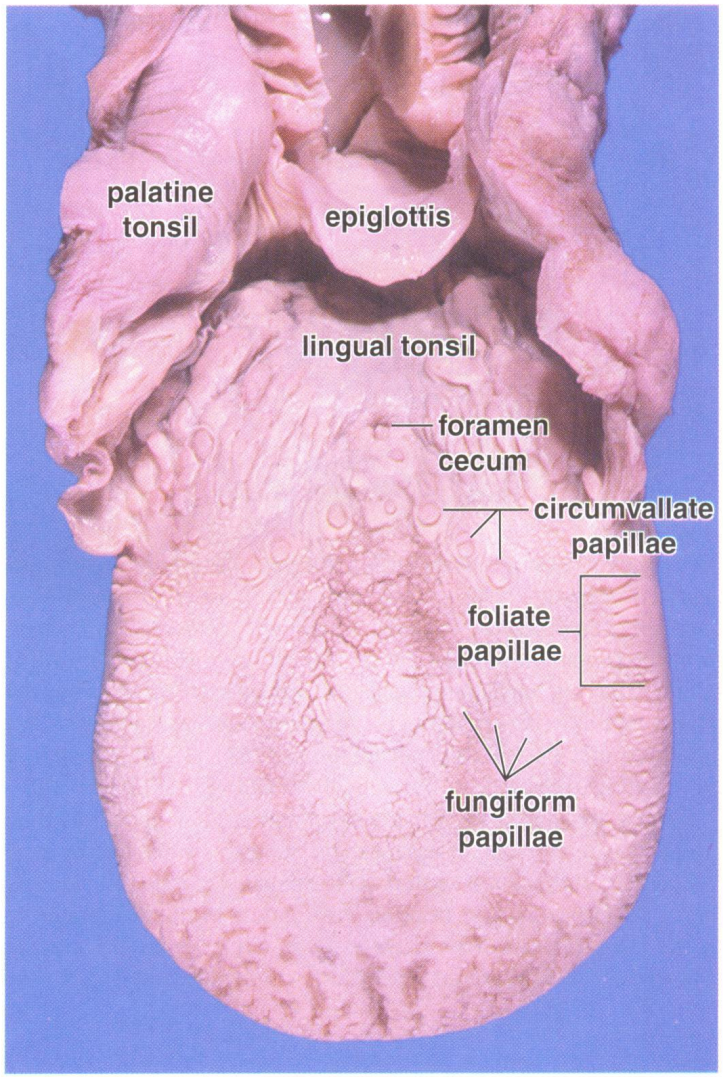

FIGURE 15.3

Human tongue. Circumvallate papillae are positioned in a V configuration, separating the anterior two thirds of the tongue from the posterior third. Fungiform and filiform papillae are on the anterior portion of the dorsal tongue surface. The uneven contour of the posterior tongue surface is due to the lingual tonsils. The palatine tonsil is at the junction between the oral cavity and the pharynx. (Specimen Courtesy of Dr. Gunther von Hagen.)

Сосочки языка

- Нитевидные (papillae fuliformes et conicae), грибовидные (papillae fungiformes), желобоватые (papillae vallatae).
- Нитевидные и конические сосочки – эпителий неороговевающий, но покрыт слоем типа кератина. Если твердые – терка.

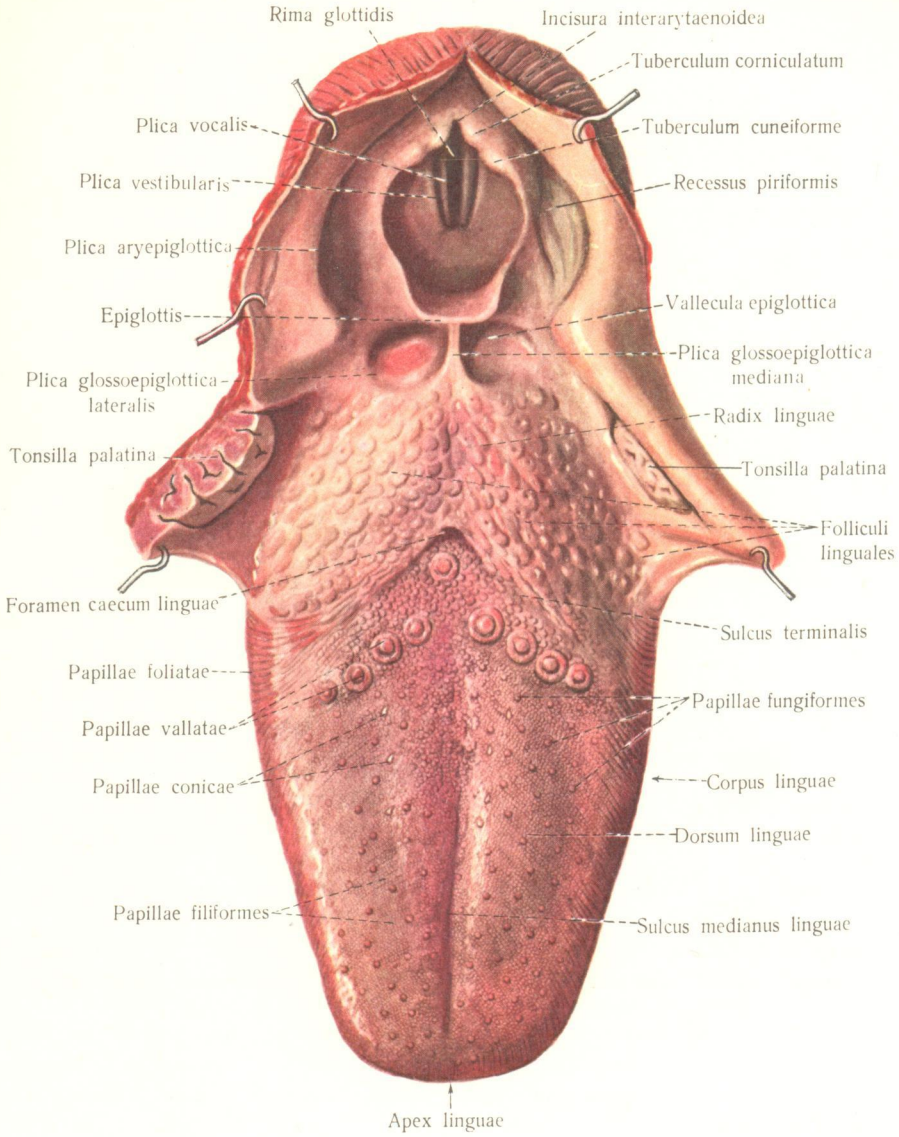

407. *Язык, lingua;* сверху ($^1/_1$).
(Слизистая оболочка спинки языка, tunica mucosa dorsi linguae.)

Сосочки языка

- Нитевидные сосочки – тактильные; грибовидные и желобоватые сосочки содержат вкусовые луковицы (хеморецепторы).
- Количество вкусовых луковиц – 10 000.
- 8-12 клеток (сенсорные и поддерживающие).
- Сенсорные (рецепторные) клетки функционируют 3-4 дня.

Сосочки языка

- Нитевидные сосочки – ряды бархатистого вида, образуют V-образную бороздку между телом и корнем языка.
- Грибовидные сосочки – их меньше, чем нитевидных; по кончику языка; ярче по цвету.
- Желобоватые сосочки (сосочки, окруженные валом) – вдоль V-образной бороздки; 7-12 штук.
- Листовидные сосочки – по краю языка + небо, задняя поверхность надгортанника.

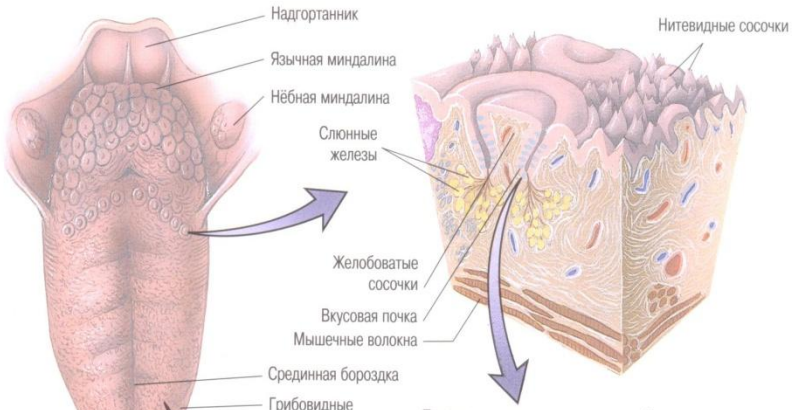

Тело языка представлено переплетёнными между собой скелетномышечными волокнами. Между мышечными волокнами расположены соединительная ткань и мелкие слюнные железы.

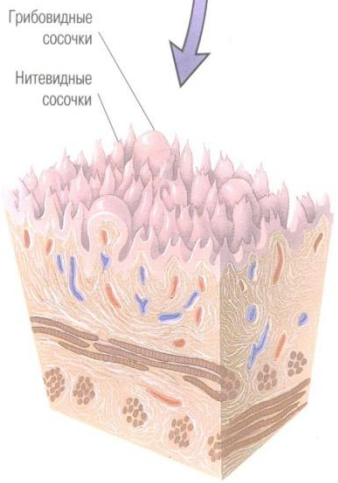

Поперечный разрез вкусовой почки

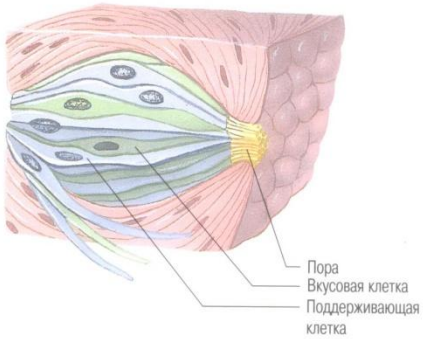

Вкусовые почки – мелкие, внутриэпителиальные скопления 40–70 клеток, среди которых выделяют: базальные, вкусовые (сенсорные) и поддерживающие клетки. Вкусовые почки участвуют в восприятии вкусовых ощущений (солёного, сладкого, горького и кислого вкуса).

Дорсальная поверхность языка разделена V-образным углублением (пограничной бороздой) на две части. Передние две трети содержат четыре типа сосочков, а задняя треть – язычные миндалины. **Нитевидные сосочки** – короткие, конической формы, покрыты ороговевающим эпителием. **Грибовидные сосочки** имеют форму гриба, а эпителий, выстилающий их дорсальную сторону, содержит три пятых всех вкусовых почек языка. **Желобоватые сосочки** – самые крупные сосочки языка, в количестве 6–12 они расположены в пограничной борозде. Желобоватые сосочки не возвышаются над поверхностью языка, при этом каждый из них окружён валиком, отделённым от сосочка желобком. В эпителии латеральных поверхностей сосочка и желобка содержатся многочисленные вкусовые почки. **Листовидные сосочки** расположены на латеральной стороне языка.

Tongue - Schematic Stereogram

Area Indicated on Plate 54A

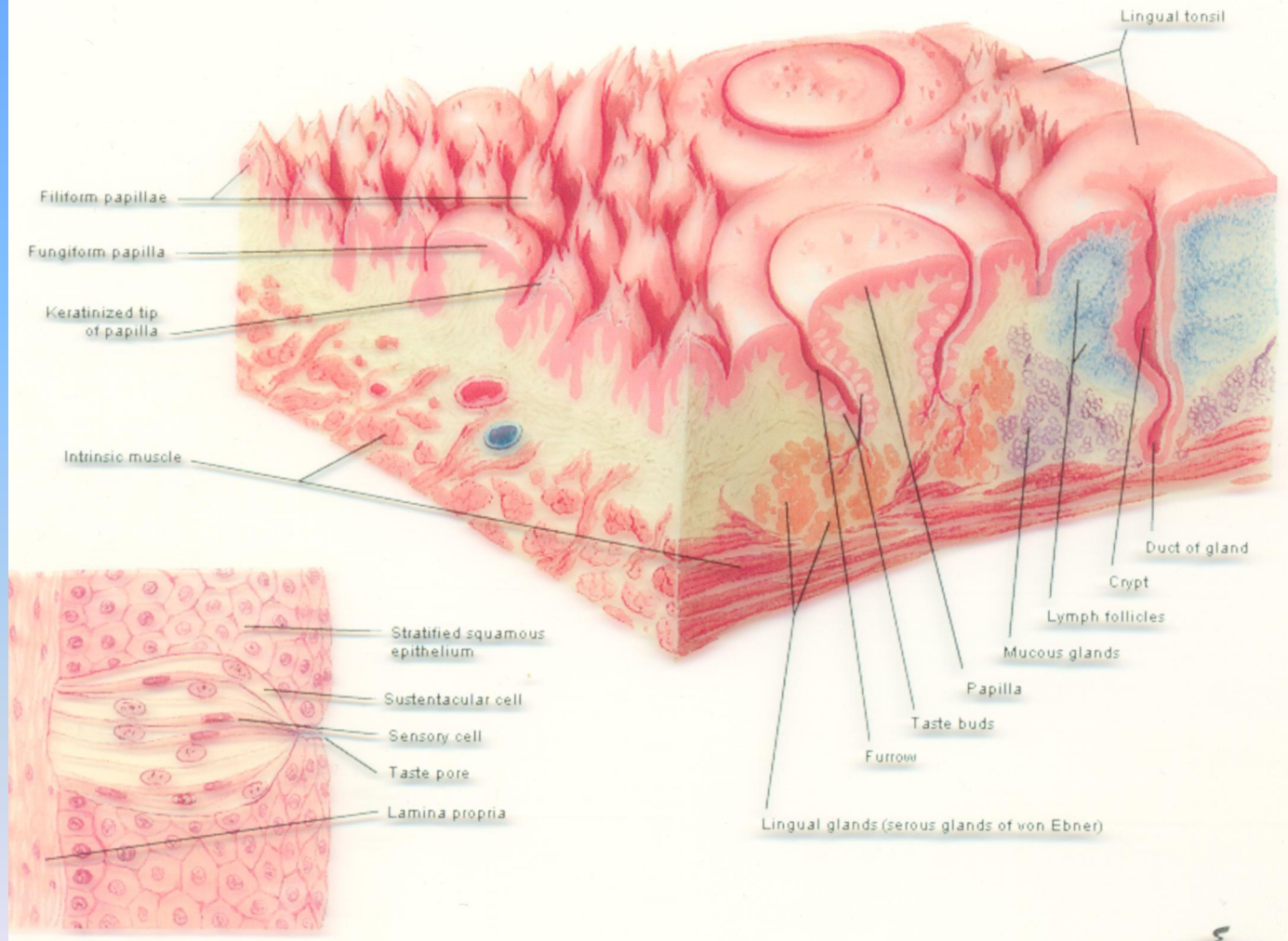

ОРГАНЫ ПИЩЕВАРИТЕЛЬНОЙ СИСТЕМЫ

Рис. 161. Язык. Дорсальная поверхность

Окраска: гематоксилин – эозин

1 – слизистая оболочка: 1.1 – многослойный плоский эпителий, 1.2 – собственная пластинка, 1.3 – нитевидный сосочек, 1.3.1 – многослойный плоский ороговевающий эпителий, 1.3.2 – первичный соединительнотканный сосочек, 1.3.3 – вторичные соединительнотканные сосочки, 1.4 – грибовидный сосочек, 1.4.1 – многослойный плоский неороговевающий эпителий, 1.4.2 – первичный соединительнотканный сосочек, 1.4.3 – вторичные соединительнотканные сосочки; 2 – волокна поперечнополосатой мышечной ткани; 3 – эндомизий; 4 – жировая ткань; 5 – кровеносные сосуды

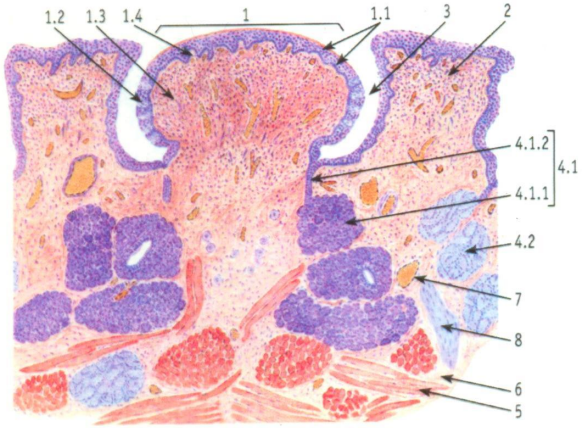

Рис. 162. Язык. Желобоватый сосочек

Окраска: гематоксилин – эозин

1 – желобоватый сосочек: 1.1 – многослойный плоский эпителий, 1.2 – вкусовые почки, 1.3 – первичный соединительнотканный сосочек, 1.4 – вторичные соединительнотканные сосочки; 2 – валик; 3 – желобок; 4 – слюнные железы: 4.1 – серозные железы (Эбнера), 4.1.1 – концевые отделы, 4.1.2 – выводной проток, 4.2 – слизистые железы; 5 – волокна поперечнополосатой мышечной ткани; 6 – эндомизий; 7 – сосуды; 8 – нервный ствол

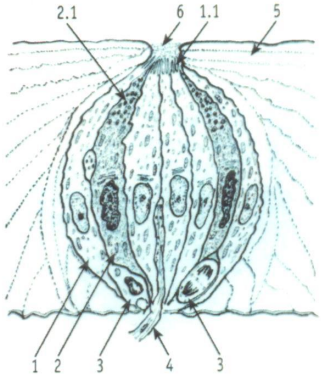

Рис. 163. Вкусовая почка

Рисунок с ЭМФ

1 – вкусовая клетка: 1.1 – микроворсинки; 2 – поддерживающая клетка: 2.1 – гранулы секрета; 3 – базальная клетка; 4 – нервное волокно; 5 – эпителий; 6 – вкусовая пора

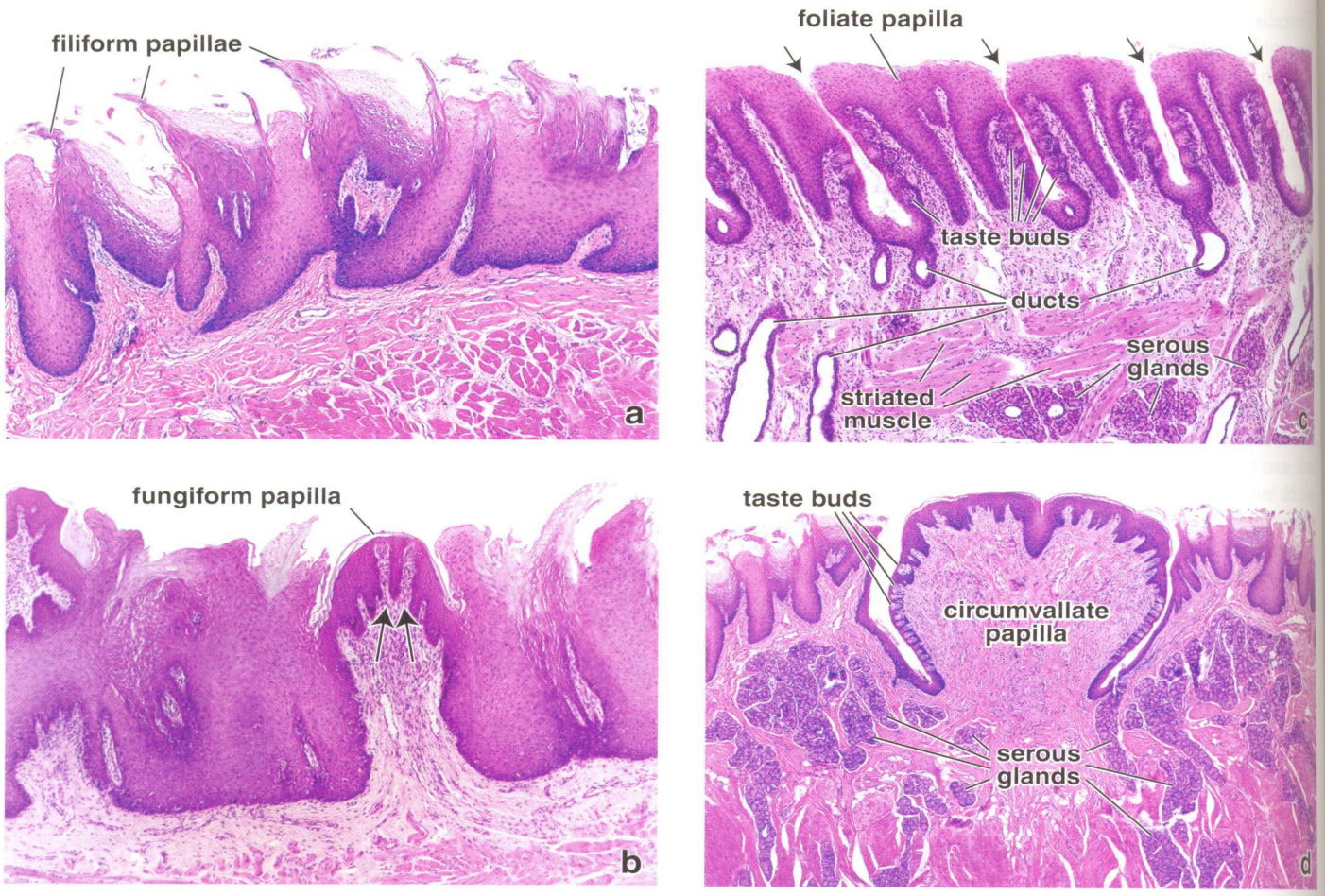

FIGURE 15.4

a. Structurally, the filiform papillae are posteriorly bent conical projections of the epithelium. These papillae do not possess taste buds and are composed of stratified squamous keratinized epithelium. ×45. **b.** Fungiform papillae are slightly rounded, elevated structures situated among the filiform papillae. A highly vascularized connective tissue core forms the center of the fungiform papilla and projects into the base of the surface epithelium. Because of the deep penetration of connective tissue into the epithelium *(arrows)*, combined with a very thin keratinized surface, the fungiform papillae appear as small red dots when the dorsal surface of the tongue is examined by gross inspection. ×45. **c.** In a section, foliate papillae can be distinguished from fungiform papillae because they appear in rows separated by deep clefts *(arrows)*. The foliate papillae are covered by stratified squamous nonkeratinized epithelium containing numerous taste buds on their lateral surfaces. The free surface epithelium of each papilla is thick and has a number of secondary connective tissue papillae projecting into its undersurface. The connective tissue within and under the foliate papillae contains serous glands (von Ebner's glands) that open via ducts into the cleft between neighboring papillae. ×45. **d.** Circumvallate papillae are covered by stratified squamous epithelium that may be slightly keratinized. Each circumvallate papilla is surrounded by a trench or cleft. Numerous taste buds are on the lateral walls of the papillae. The dorsal surface of the papilla is smooth. The deep trench surrounding the circumvallate papillae and the presence of taste buds on the sides rather than on the free surface are features that distinguish circumvallate from fungiform papillae. The connective tissue near the circumvallate papillae also contains many serous-type glands that open via ducts into the bottom of the trench. ×25.

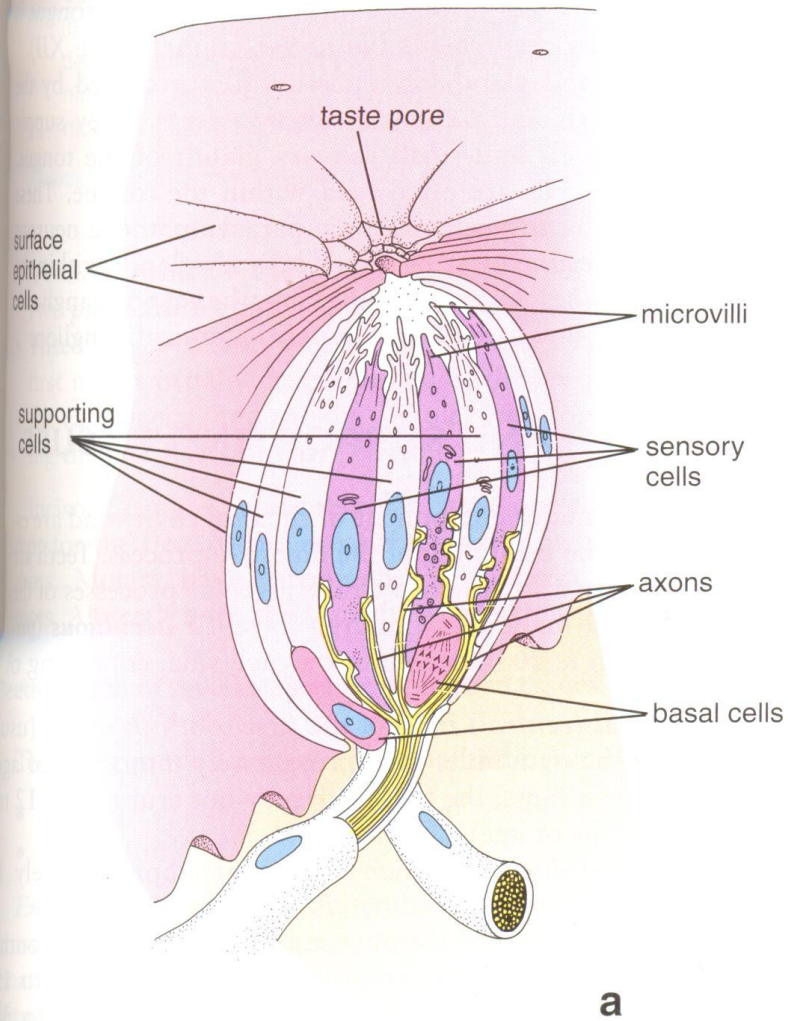

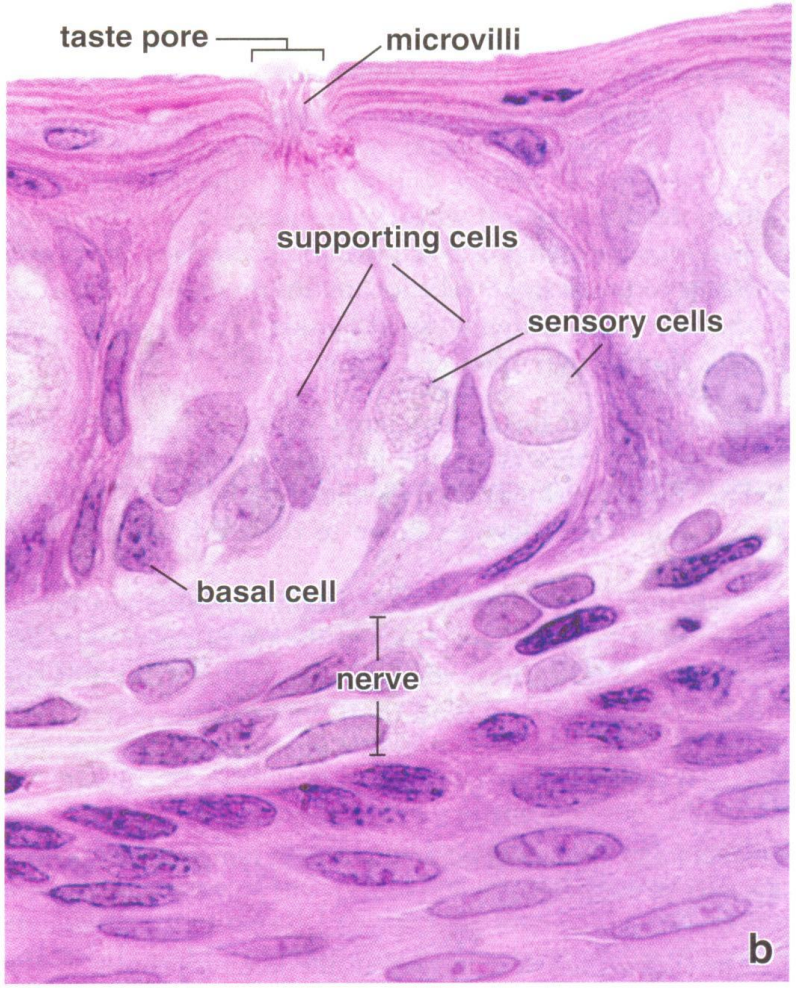

FIGURE 15.5

Diagram and photomicrograph of a taste bud. a. This diagram of a taste bud shows the neuroepithelial (sensory), supporting, and basal cells. One of the basal cells is shown in the process of dividing. Nerve fibers have synapses with the neuroepithelial cells. (Based on Warwick R, Williams PL, eds. *Gray's Anatomy.* 35th ed. Edinburgh: Churchill Livingstone, 1973.) **b.** This high-magnification photomicrograph shows the organization of the cells within the taste bud. The sensory and supporting cells extend through the full length of the taste bud. The apical surface of these cells contains microvilli. The basal cells are located at the bottom of the taste bud. Note that the taste bud opens at the surface by means of a taste pore. ×640.

Сосочки языка

- 4 вкуса: соленый, кислый, сладкий, горький.
- Корень – горький вкус, кончик – сладкий вкус, по бокам – кислый и соленый вкус.
- Сладкий вкус – сахар, соли бериллия. Горький вкус – кофеин, хинин, стрихнин.
- Смешанные вкусы – терпкий, едкий, вяжущий (тактильные + вкусовые сосочки).
- Обоняние!

Мышцы языка

1) Собственные мышцы языка – пучки в 3-х направлениях (продольные, поперечные, вертикальные). Форма языка
2) Мышцы, идущие от костей и оканчивающиеся в толще языка (подбородочно-язычная, подъязычная, шило-язычная)

Слюнные железы

- Околоушная железа (glandula parotis) – серозная. 7 долек, капсула. Выводной проток открывается в преддверие полости рта на уровне II-го верхнего большого коренного зуба.
- Подчелюстная железа (glandula submandibularis) – смешанная. Выводной проток открывается на верхушке caruncula sublingualis.
- Подъязычная железа (glandula sublingualis) – смешанная. 18-20 протоков вдоль plicae sublinguales.

+ малые слюнные железы. Слюна – saliva.

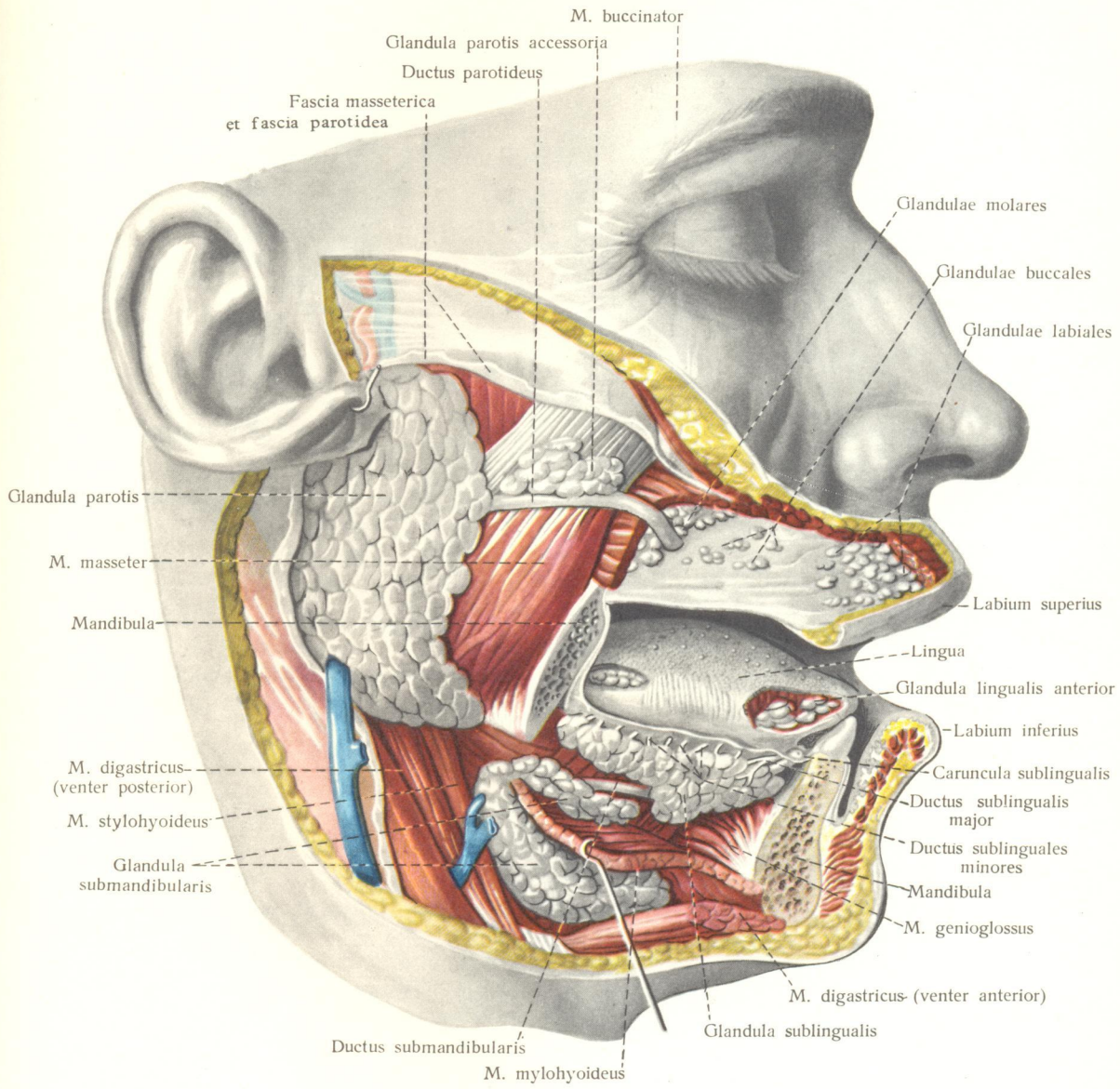

412. *Железы преддверия и полости рта, правые;* сбоку (³/₄).

Рис. 168. Поднижнечелюстная слюнная железа

Окраска: гематоксилин – эозин

1 – серозный концевой отдел: 1.1 – сероциты, 1.2 – ядра миоэпителиальных клеток, 1.3 – базальная мембрана; 2 – смешанный (серозно-слизистый) концевой отдел: 2.1 – мукоциты, 2.2 – сероциты, образующие полулуние, 2.3 – ядра миоэпителиальных клеток, 2.4 – базальная мембрана; 3 – вставочный проток; 4 – исчерченный проток; 5 – прослойка рыхлой волокнистой соединительной ткани; 6 – кровеносный сосуд

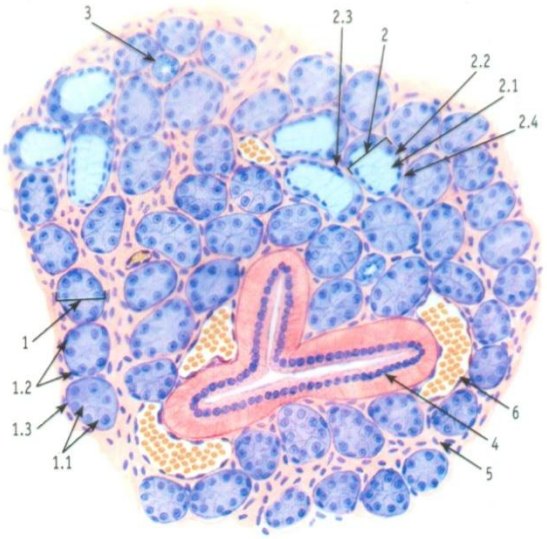

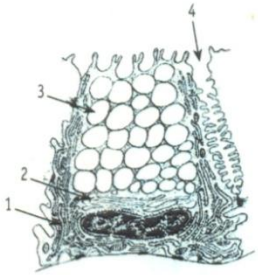

Рис. 169. Мукоцит поднижнечелюстной и подъязычной желез

Рисунок с ЭМФ

1 – гранулярная эндоплазматическая сеть; 2 – комплекс Гольджи; 3 – секреторные гранулы; 4 – межклеточный секреторный каналец

Рис. 170. Подъязычная слюнная железа

Окраска: гематоксилин – эозин

1 – серозный концевой отдел: 1.1 – сероциты, 1.2 – ядра миоэпителиальных клеток, 1.3 – базальная мембрана; 2 – слизистый концевой отдел: 2.1 – мукоциты, 2.2 – ядра миоэпителиальных клеток, 2.3 – базальная мембрана; 3 – смешанный (серозно-слизистый) концевой отдел: 3.1 – мукоциты, 3.2 – сероциты, образующие полулуние, 3.3 – ядра миоэпителиальных клеток, 3.4 – базальная мембрана; 4 – вставочный проток; 5 – исчерченный проток; 6 – прослойка рыхлой волокнистой соединительной ткани; 7 – кровеносный сосуд

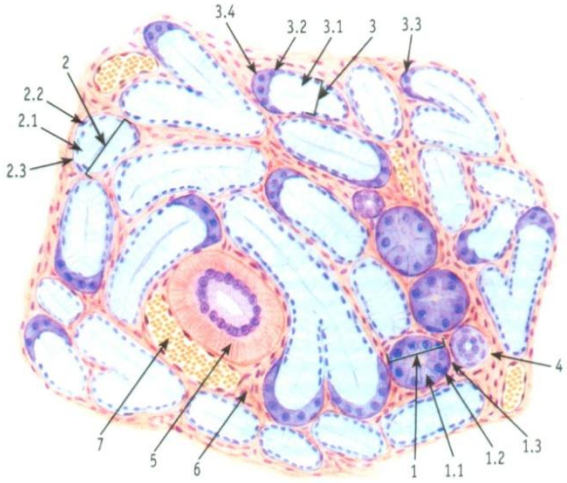

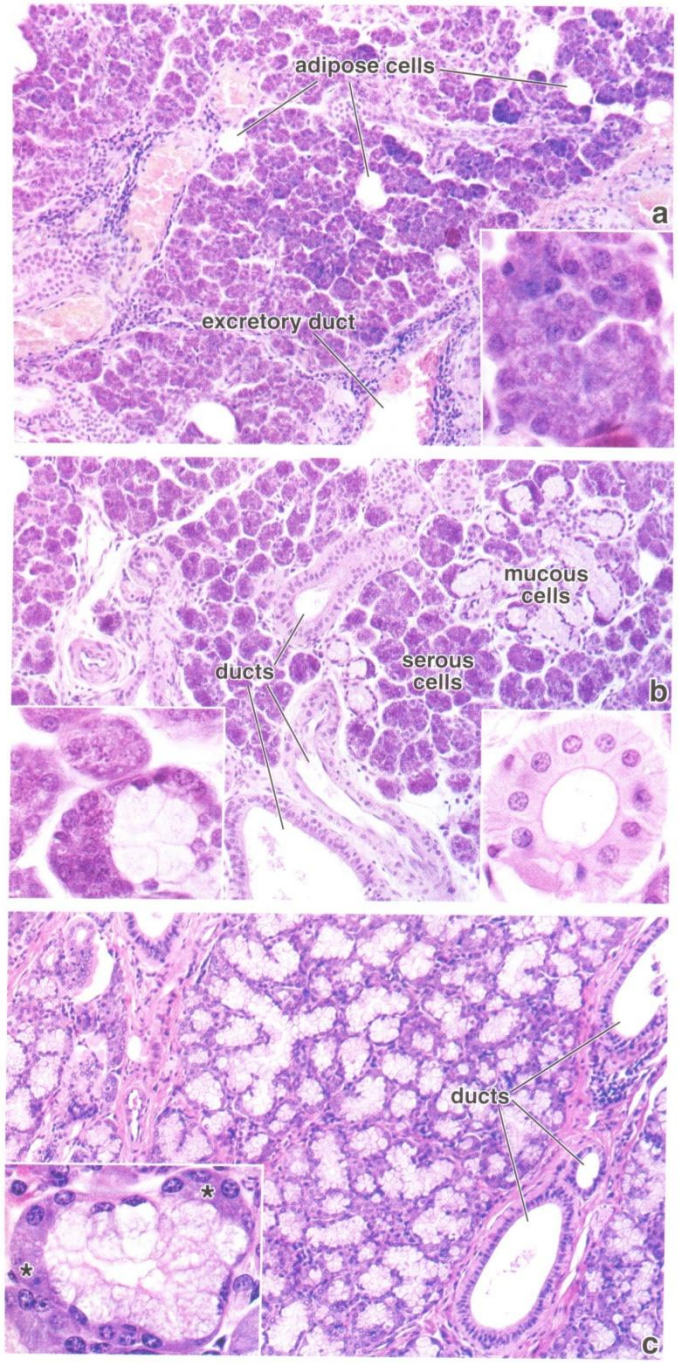

FIGURE 15.28

Photomicrographs of the three major salivary glands. **a.** The parotid gland in the human is composed entirely of serous acini and their ducts. Typically, adipose cells are also distributed throughout the gland. The lower portion of the figure reveals an excretory duct within a connective tissue septum. ×120. **Inset.** Higher magnification of the serous acinar cells. ×320. **b.** The submandibular glands contain both serous and mucous acini. In humans, the serous components predominate. The mucus-secreting acini are readily discernable at this low magnification because of their light staining. The remainder of the field is composed largely of serous acini. Various ducts–excretory, striated, and intercalated–are evident in the field. ×120. **Left inset.** Higher magnification of an acinus revealing a serous demilune surrounding mucus-secreting cells. ×360. **Right inset.** Higher magnification of a striated duct. These ducts have columnar epithelium with visible basal striations. ×320. **c.** The sublingual gland also contains both serous and mucous elements. Here, the mucous acini predominate. The mucous acini are conspicuous because of their light staining. Critical examination of the mucous acini at this relatively low magnification reveals that they are not spherical structures but, rather, elongate or tubular structures with branching outpockets. Thus, the acinus is rather large, and much of it is usually not seen within the plane of a single section. The ducts of the sublingual gland that are observed with the greatest frequency in a section are the interlobular ducts. ×120. **Inset.** The serous component of the gland is composed largely of demilunes *(asterisks)*, artifacts of conventional fixation. ×320.

Таблица 1.4. Функции слюны

Функции	Компоненты
Пищеварительная и речевая функция	
Обработка пищи	Вода, муцины
Переваривание	Амилаза, липаза, рибонуклеаза, протеазы, вода
Вкус	Вода, густин
Речь	Вода, муцины
Защитные функции	
Смазка	Муцины, богатые пролином гликопротеины, вода
Противомикробная функция	Белки слюны: лизоцим, лактоферрин, лактопероксидаза, муцины, цистатины, гистатиты, богатые пролином гликопротеины, секреторный IgA
Целостность	Муцины, вода, электролиты слизистой оболочки
Промывание/очистка	Вода
Буферная функция	Бикарбонаты, фосфаты
Реминерализация эмали зубов	Соли кальция, фосфаты, стетерин, анионные богатые пролином белки

TABLE 15.1. Composition of Unstimulated Saliva

	Mean (mg/mL)
Organic constituents	
Protein	220.0
Amylase	38.0
Mucin	2.7
Muramidase (lysozyme)	22.0
Lactoferrin	0.03
ABO group substances	0.005
EGF	3.4
sIgA	19.0
IgG	1.4
IgM	0.2
Glucose	1.0
Urea	20.0
Uric acid	1.5
Creatinine	0.1
Cholesterol	8.0
cAMP	7.0
Inorganic constituents	
Sodium	15.0
Potassium	80.0
Thiocyanate	
Smokers	9.0
Nonsmokers	2.0
Calcium	5.8
Phosphate	16.8
Chloride	50.0
Fluoride	Traces (according to intake)

Modified from Jenkins GN. *The Physiology and Biochemistry of the Mouth.* 4th ed. Oxford: Blackwell Scientific Publications, 1978.

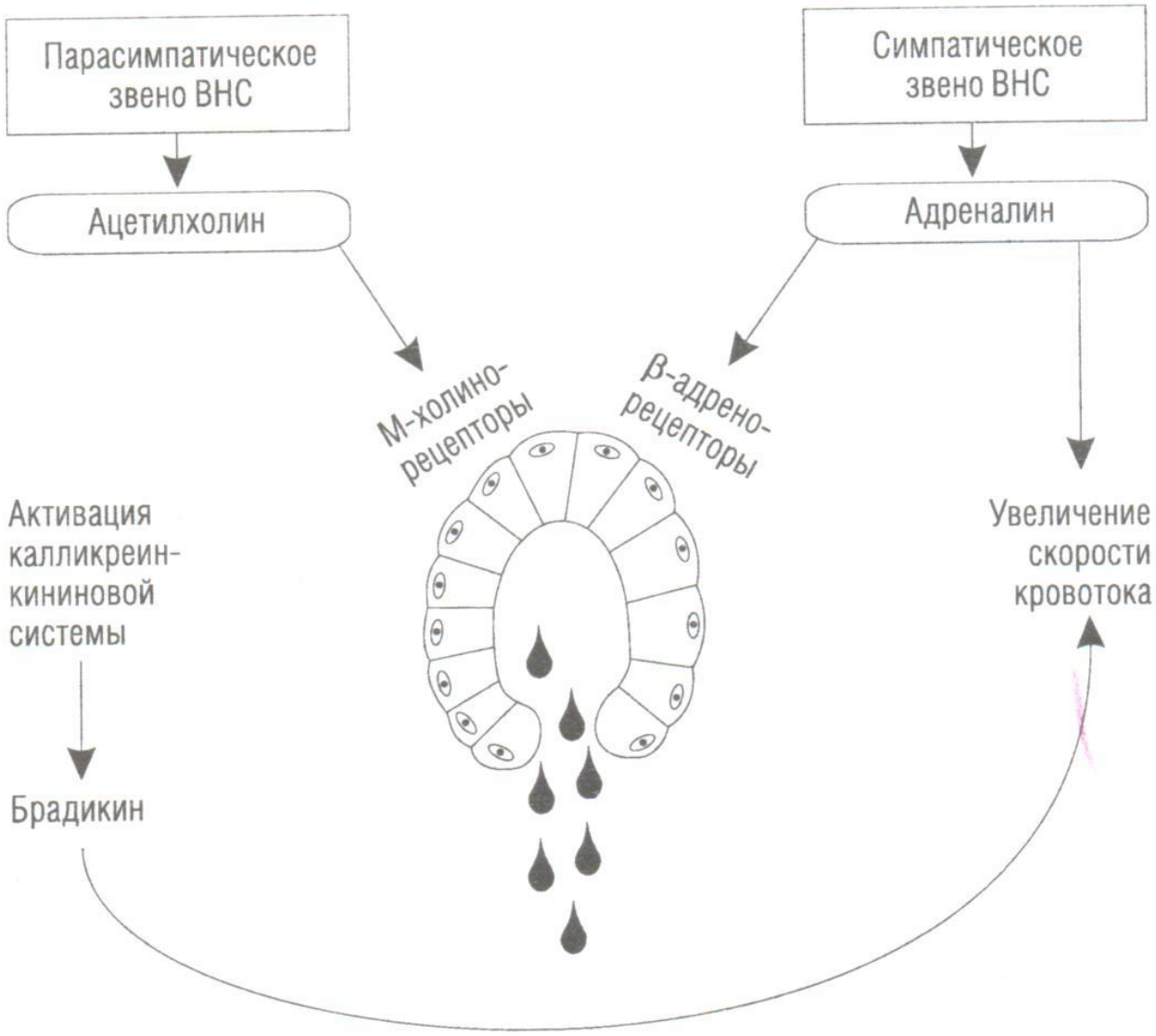

Рис. 1.15. Действие отдельных звеньев ВНС на секрецию слюны.

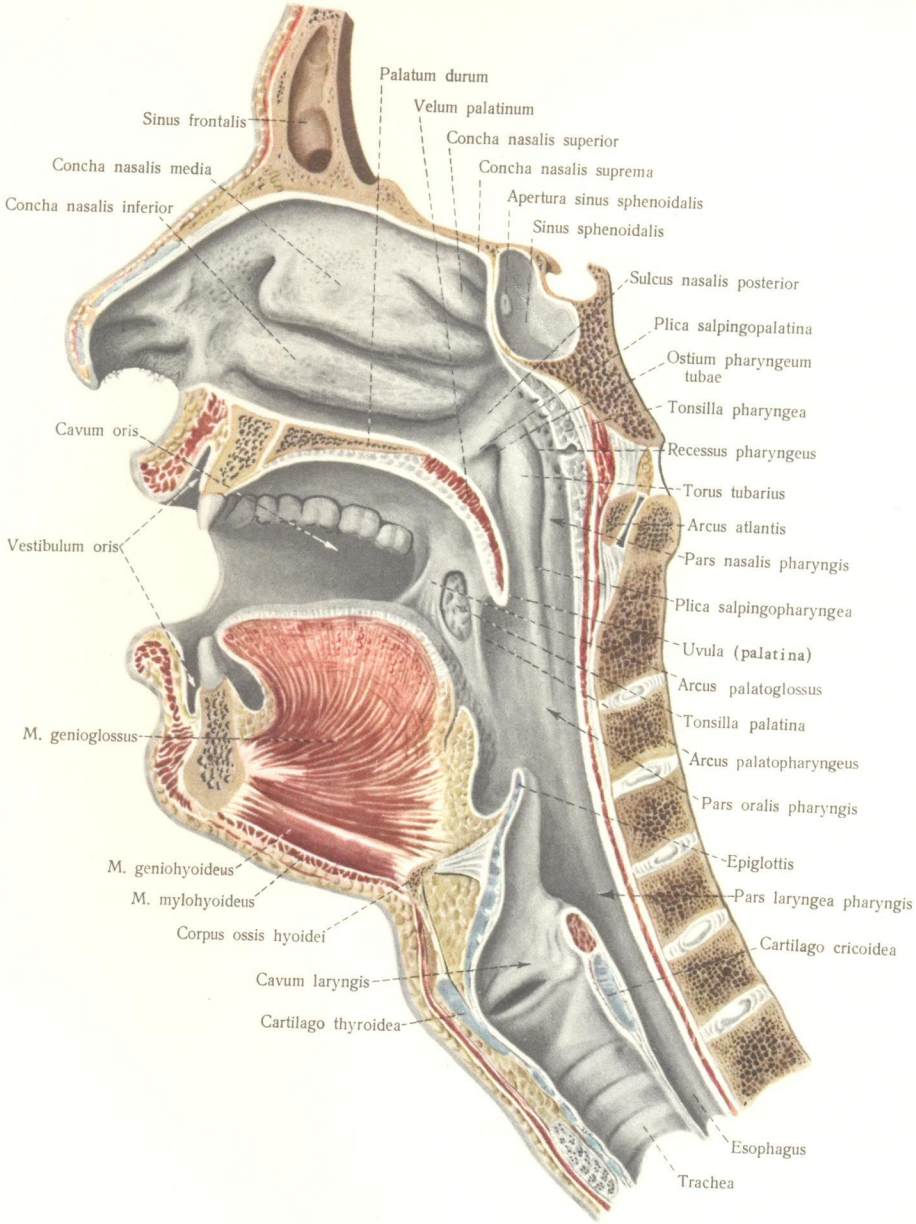

429. *Полость глотки, cavum pharyngis, правая сторона;* изнутри ($^2/_3$).
(Сагиттальный распил вправо от перегородки носа.)

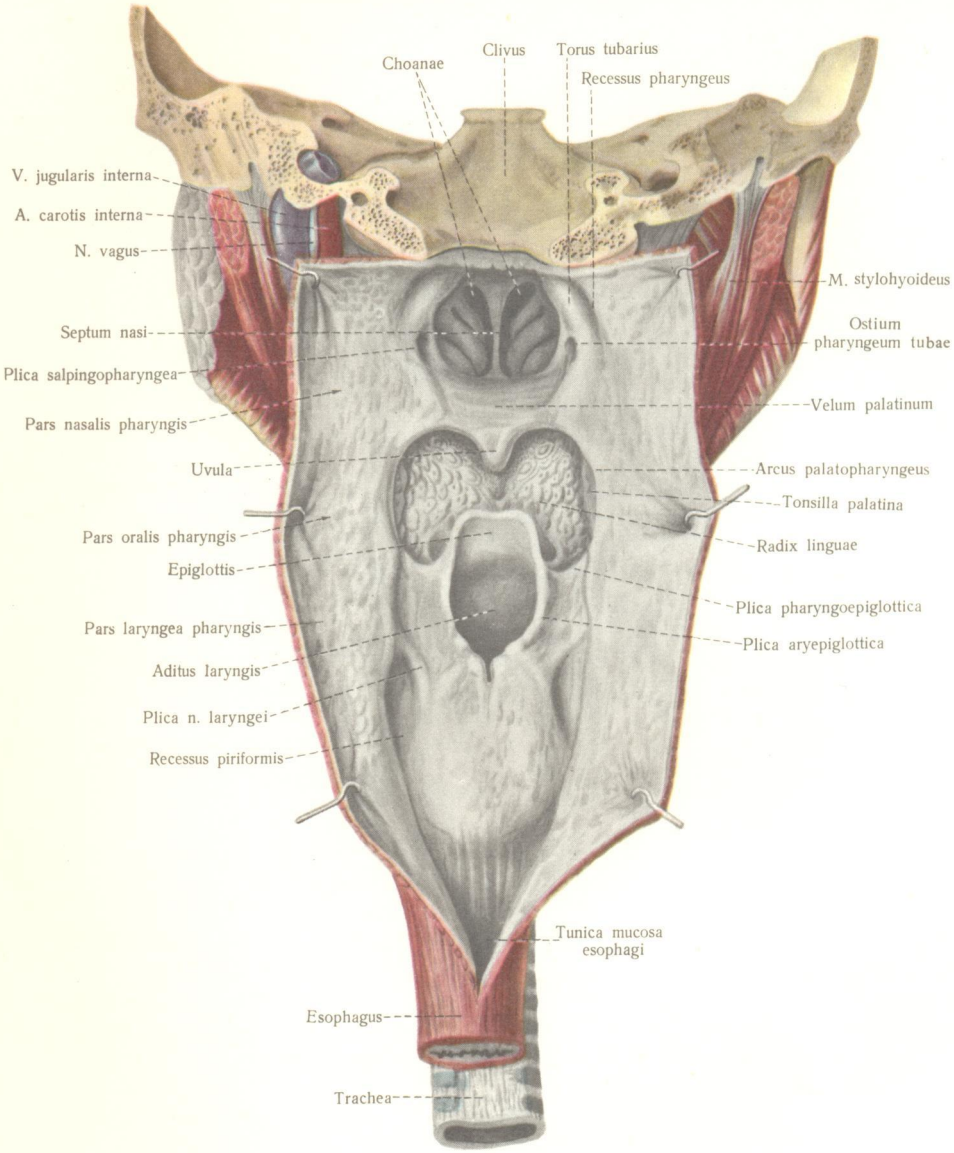

434. *Полость глотки;* изнутри ($^3/_4$).
(Задняя стенка глотки вскрыта сагиттально-срединным разрезом.)

Пищевод (oesophagus)

- Между глоткой и желудком.
- VI шейный – XI грудной позвонки; 23-25 см.
- Длина от зубов до желудка – 40-42 см.
- Слизистые железы; рыхлый подслизистый слой.
- Продольная складчатость, растяжение.

Пищевод (oesophagus)

- Мышечная оболочка: верхняя треть – поперечнополосатая мускулатура, средняя и нижняя треть – гладкая мускулатура. Продольный и циркулярный слои.
- В средней и нижней трети – эктопия желез, сходных с кардиальными железами желудка.
- 3 физиологических сужения: фарингиальное, бронхиальное, диафрагмальное. Между сужениями – 2 расширения (верхнее и нижнее).

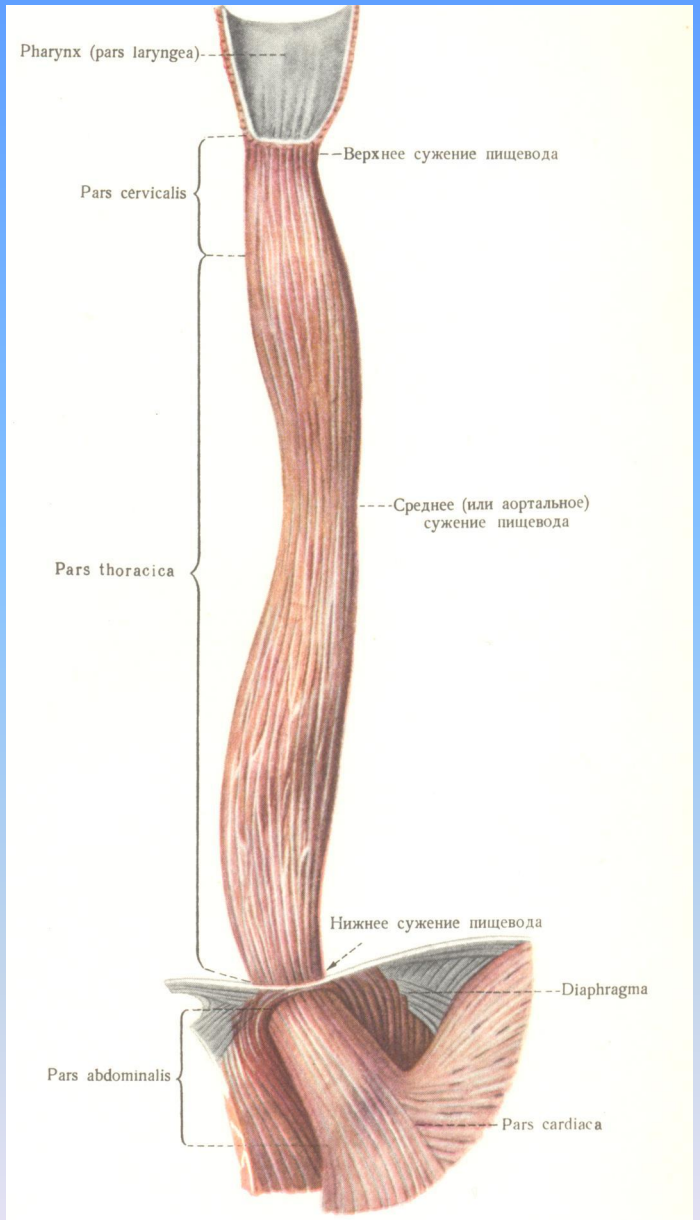

436. *Пищевод, esophagus;* спереди ($^1/_2$).

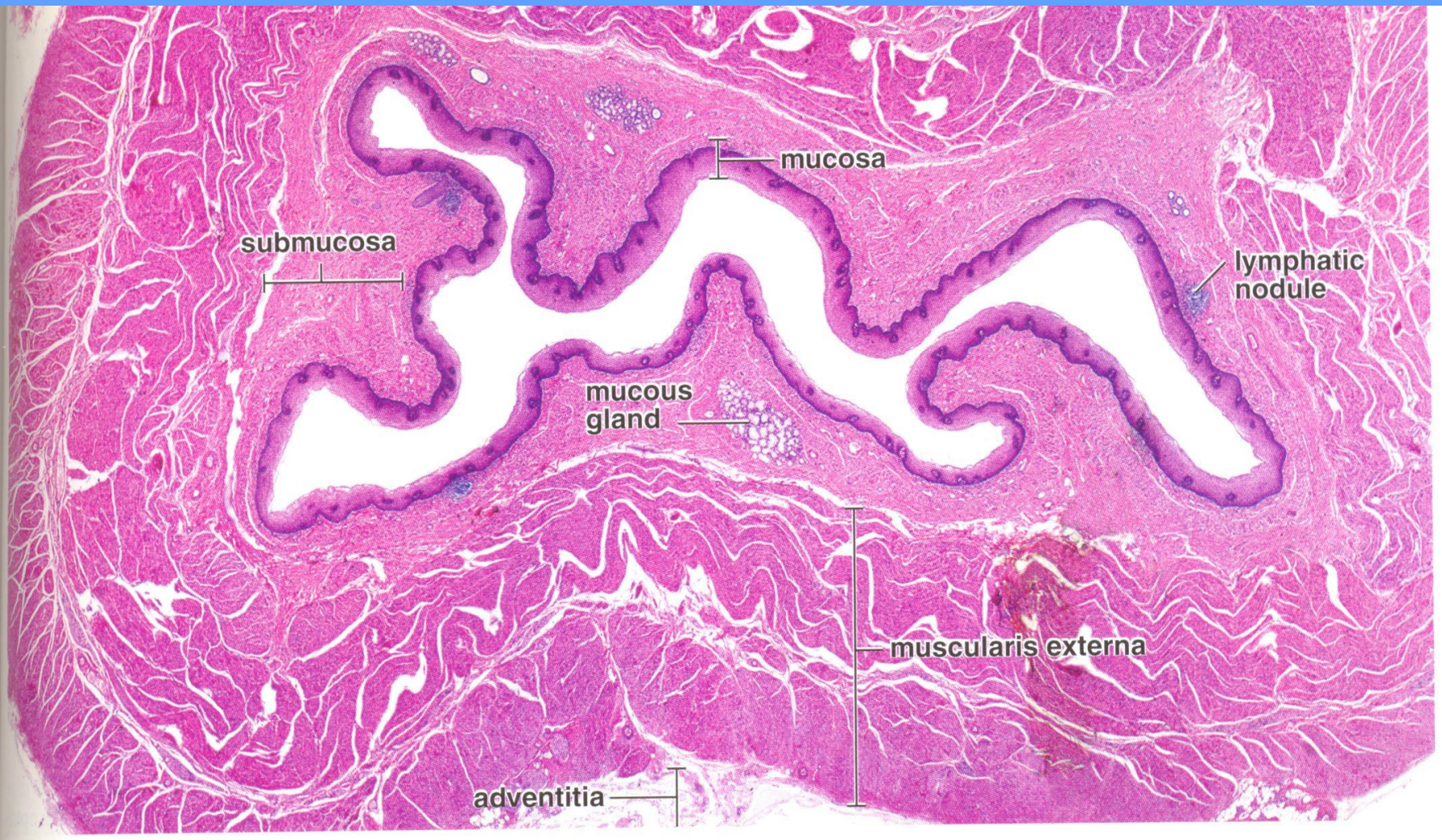

FIGURE 16.2

Photomicrograph of the esophagus. This low-magnification photomicrograph shows a H&E–stained section of the esophagus with its characteristically folded wall, giving the lumen an irregular appearance. The mucosa consists of a relatively thick stratified squamous epithelium, a thin layer of lamina propria containing occasional lymphatic nodules, and a muscularis mucosae. Mucous glands are present in the submucosa; their ducts, which empty into the lumen of the esophagus, are not evident in this section. External to the submucosa in this part of the esophagus there is a thick muscularis externa made up of an inner layer of circularly arranged smooth muscle and an outer layer of longitudinally arranged smooth muscle. The adventitia is seen just external to the muscularis externa. ×8.

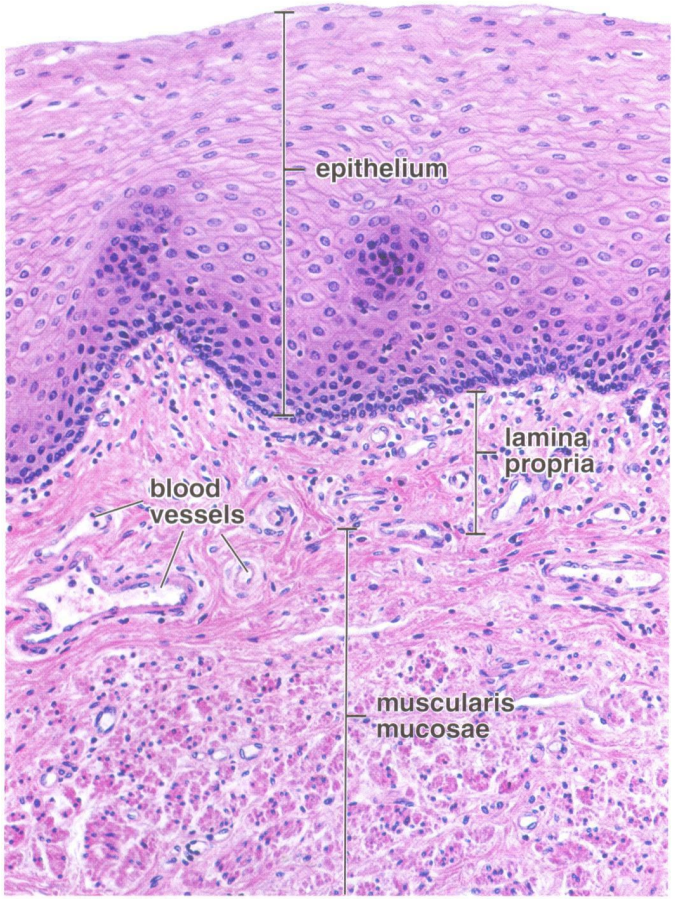

FIGURE 16.3

Photomicrograph of the esophageal mucosa. This higher-magnification photomicrograph shows the mucosa of the wall of the esophagus in a H&E preparation. It consists of a stratified squamous epithelium, lamina propria, and muscularis mucosae. The boundary between the epithelium and lamina propria is distinct, although uneven, because of the connective tissue papillae. The basal layer of the epithelium stains intensely, appearing as a dark band because the basal cells are smaller and have a high nucleus-to-cytoplasm ratio. Note that the loose connective tissue of the lamina propria is very cellular, containing many lymphocytes. The deepest part of the mucosa is the muscularis mucosae that is arranged in two layers (inner circular and outer longitudinal) similar in orientation to the muscularis externa. ×240.

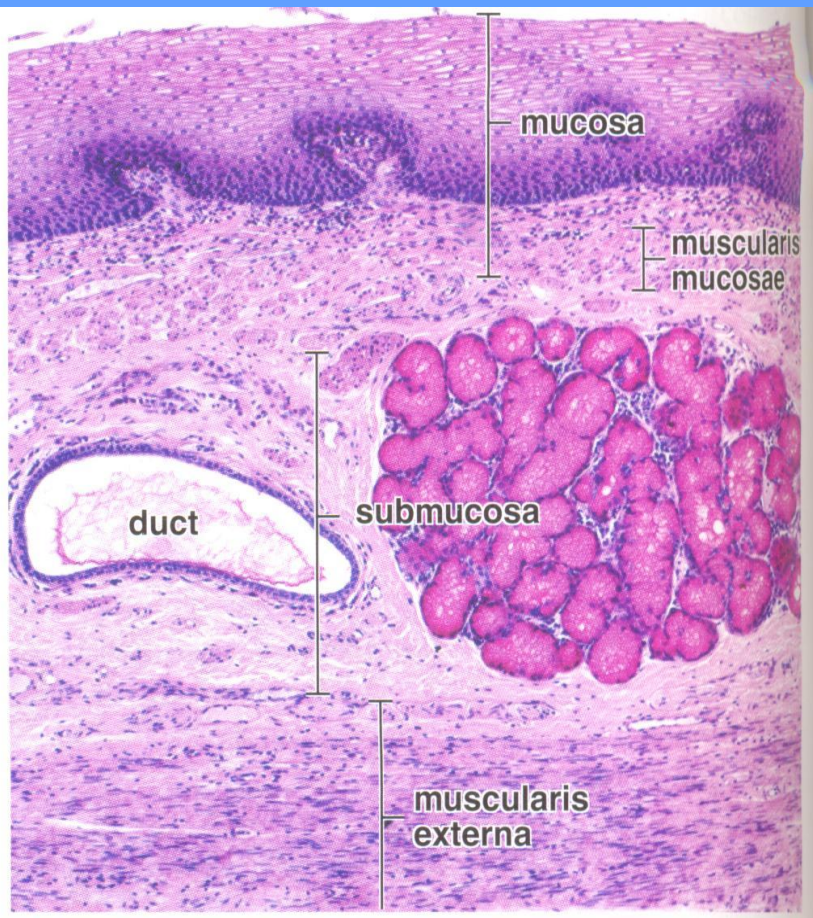

FIGURE 16.4

Photomicrograph of an esophageal submucosal gland. This photomicrograph shows a mucicarmine-stained section of the esophagus. An esophageal gland, deeply stained red by the carmine, and an adjacent excretory duct are seen in the submucosa. These small, compound, tubuloalveolar glands produce mucus that lubricates the epithelial surface of the esophagus. Note the stained mucus within the excretory duct. The remaining submucosa consists of irregular dense connective tissue. The inner layer of the muscularis externa *(bottom)* is composed of circularly arranged smooth muscle. ×110.

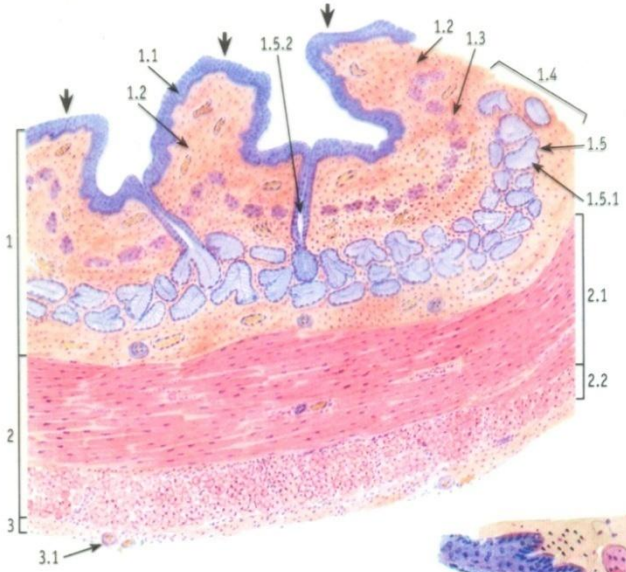

↑ **Рис. 177. Пищевод, верхняя треть (общий вид)**

Окраска: гематоксилин – эозин

1 – слизистая оболочка, образующая продольные складки (толстые стрелки): 1.1 – многослойный плоский неороговевающий эпителий, 1.2 – собственная пластинка, 1.3 – мышечная пластинка, 1.4 – подслизистая основа, 1.5 – собственные железы, 1.5.1 – концевые отделы, 1.5.2 – выводной проток; 2 – мышечная оболочка: 2.1 – внутренний циркулярный слой, 2.2 – наружный продольный слой; 3 – адвентициальная оболочка: 3.1 – кровеносный сосуд

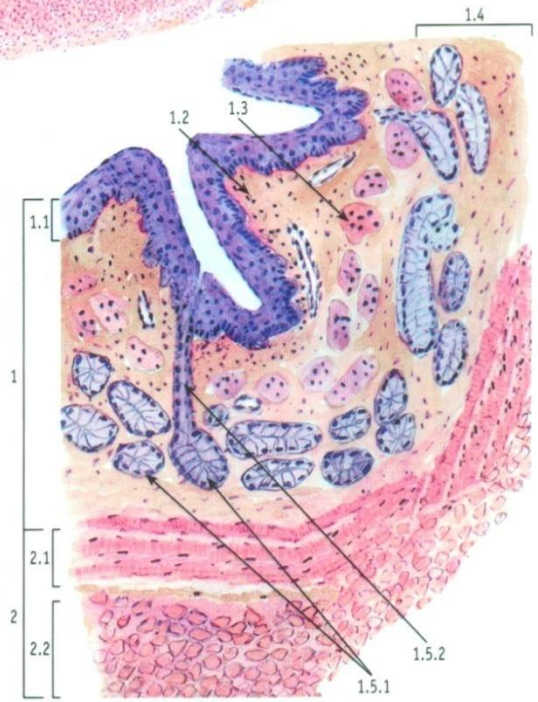

→ **Рис. 178. Пищевод, верхняя треть (участок стенки)**

Окраска: гематоксилин – эозин

1 – слизистая оболочка: 1.1 – многослойный плоский неороговевающий эпителий, 1.2 – собственная пластинка, 1.3 – мышечная пластинка, 1.4 – подслизистая основа, 1.5 – собственные (слизистые) железы, 1.5.1 – концевые отделы, 1.5.2 – выводные протоки; 2 – мышечная оболочка: 2.1 – внутренний циркулярный слой, 2.2 – наружный продольный слой

Примечание. На рис. 177 и далее (за исключением рис. 187 и 188) полые трубчатые органы представлены на поперечных срезах. На рисунках, иллюстрирующих строение стенки трубчатых органов, подслизистая основа обозначена как часть слизистой оболочки. В ряде источников она выделяется как самостоятельная оболочка.

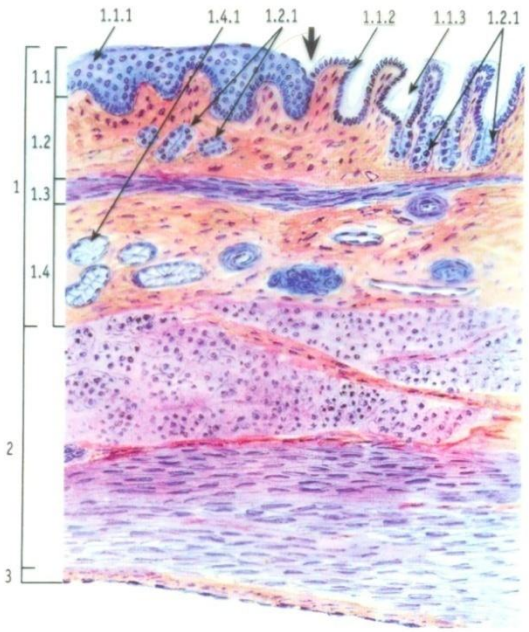

Рис. 187. Переход пищевода в желудок (продольный срез)

Окраска: гематоксилин – эозин

1 – слизистая оболочка: 1.1 – эпителий, 1.1.1 – многослойный плоский неороговевающий эпителий пищевода, 1.1.2 – однослойный призматический железистый эпителий желудка, 1.1.3 – желудочные ямки, 1.2 – собственная пластинка, 1.2.1 – кардиальные железы пищевода, 1.2.2 – кардиальные железы желудка, 1.3 – мышечная пластинка, 1.4 – подслизистая основа, 1.4.1 – концевые отделы собственных желез пищевода; 2 – мышечная оболочка; 3 – серозная оболочка

Область перехода пищевода в желудок показана жирной стрелкой

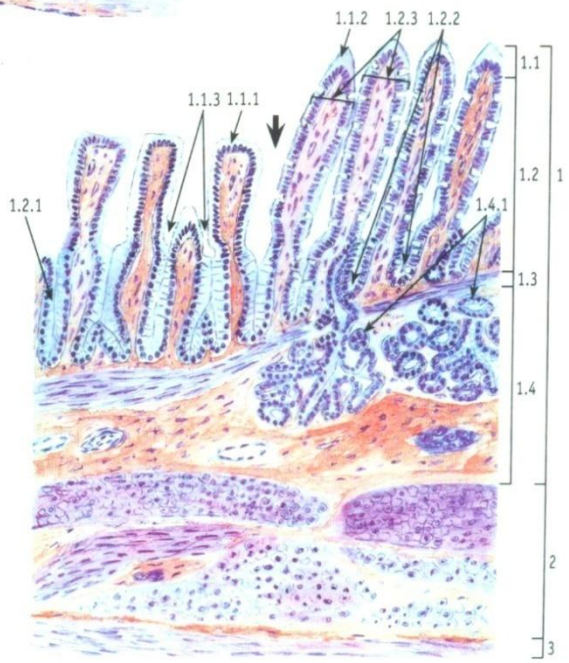

Рис. 188. Переход желудка в двенадцатиперстную кишку (продольный срез)

Окраска: гематоксилин – эозин

1 – слизистая оболочка: 1.1 – эпителий, 1.1.1 – однослойный призматический железистый эпителий желудка, 1.1.2 – однослойный призматический каемчатый эпителий двенадцатиперстной кишки, 1.1.3 – желудочные ямки, 1.2 – собственная пластинка, 1.2.1 –пилорические железы желудка, 1.2.2 – крипты двенадцатиперстной кишки, 1.2.3 – ворсинки двенадцатиперстной кишки, 1.3 – мышечная пластинка, 1.4 – подслизистая основа, 1.4.1 – собственные (бруннеровы) железы двенадцатиперстной кишки; 2 – мышечная оболочка; 3 – серозная оболочка

Область перехода желудка в двенадцатиперстную кишку показана жирной стрелкой

Желудок (ventriculus, gaster)

- Функции: резервуар для пищи + ее частичное переваривание. Емкость – 1-2 литра.
- Располагается в левом подреберье; 5/6 слева, 1/6 справа.
- Вход в желудок – cardia.
- Дно, тело, привратник (pylorus), пилорический отдел.
- Большая и малая кривизна; размер и форма зависят от наполнения (крючок, рог, чулок).

Желудок (ventriculus, gaster)

- Оболочки: слизистая, подслизистая, мышечная, серозная.
- Слизистая оболочка имеет ямки (сюда открываются железы желудка) и складки.
- Железы – 40 млн. Желудочный сок: главные клетки – пепсиноген, обкладочные – HCl, добавочные – слизь.

+ эндокринные клетки.

Желудок (ventriculus, gaster)

- Мышечная оболочка – косой, циркулярный и продольный слои.
- На границе желудка и двенадцатиперстной кишки – привратник.
- Сокращение мускулатуры → рефлекторные волны от входа к выходу.
- Секреторная активность желудка и тонус мускулатуры регулируются вегетативной нервной системой.

Arteries of Stomach, Liver and Spleen

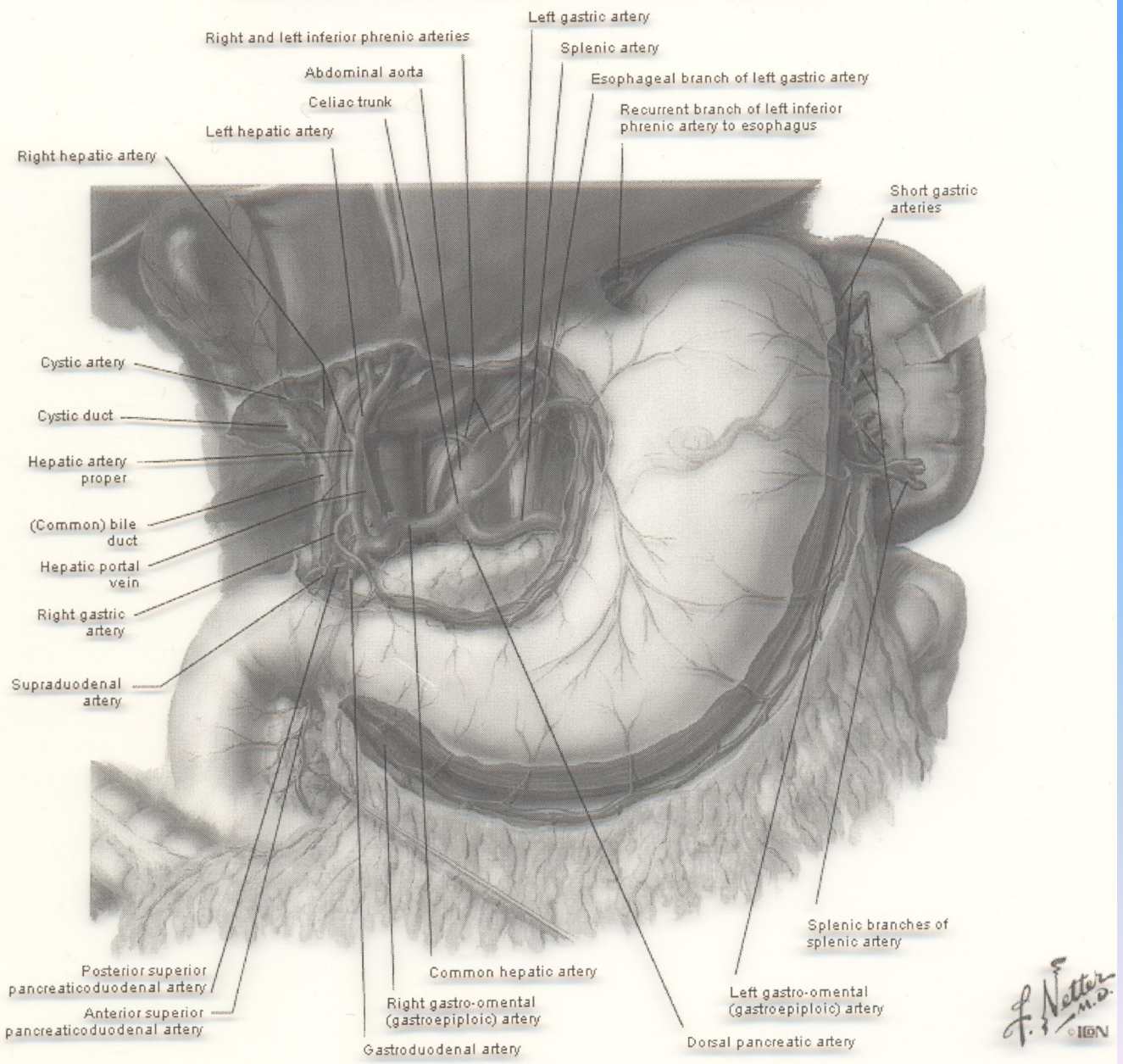

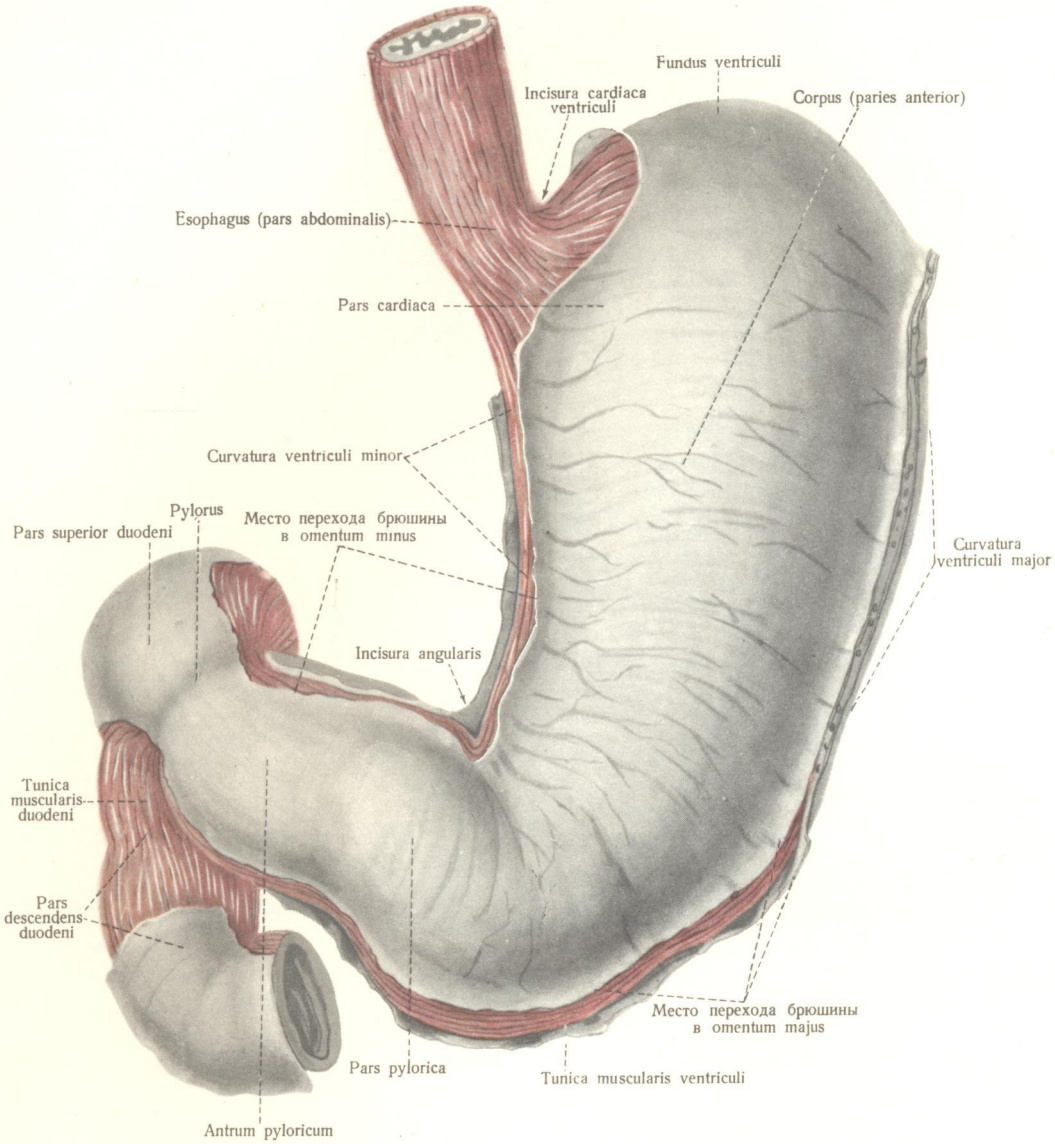

440. *Желудок, ventriculus, двенадцатиперстная кишка, duodenum* ($^1/_2$).
(Передняя стенка желудка, paries anterior.)

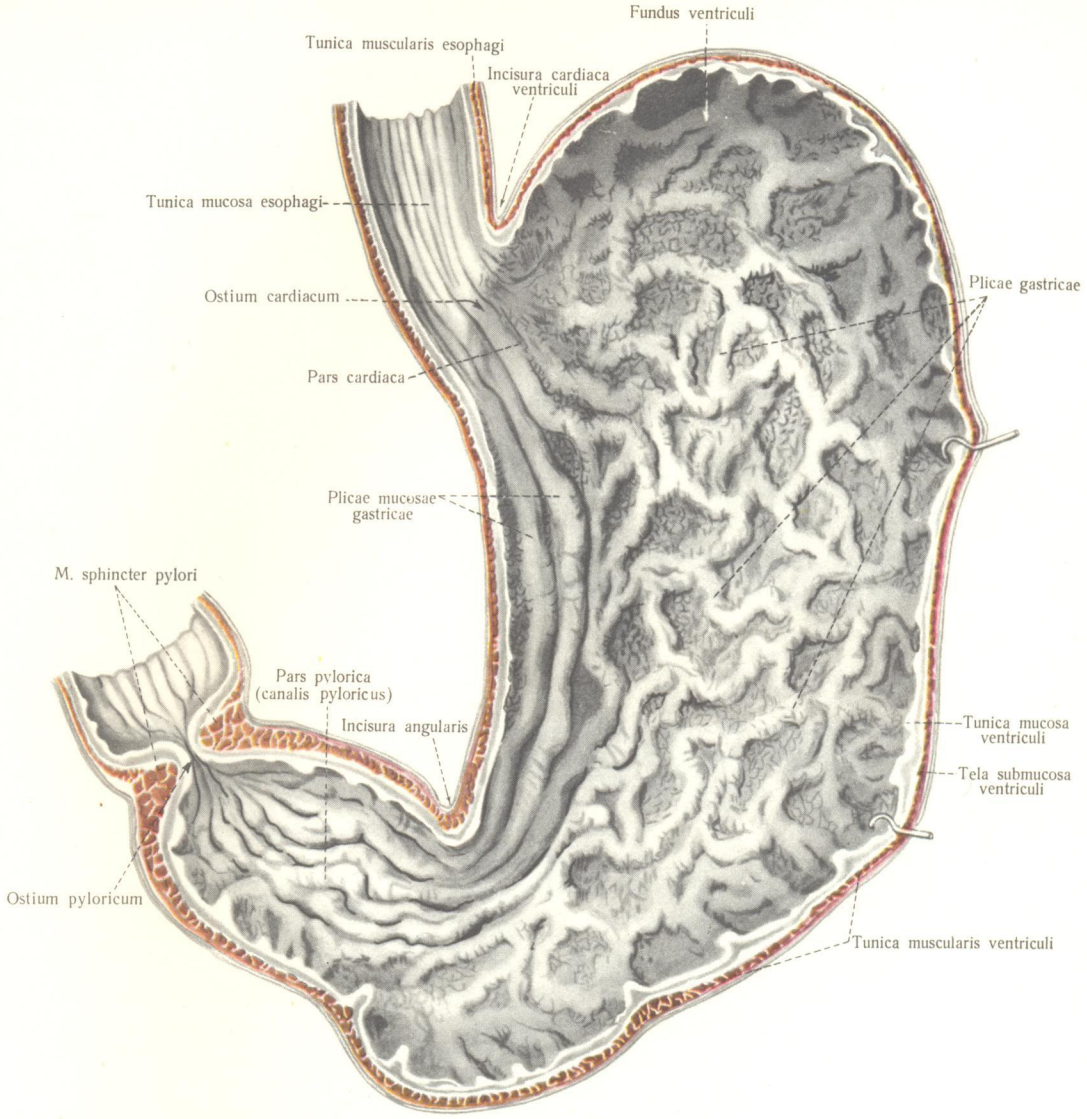

443. *Слизистая оболочка желудка, tunica mucosa ventriculi;* внутренняя поверхность задней стенки ($^1/_2$).

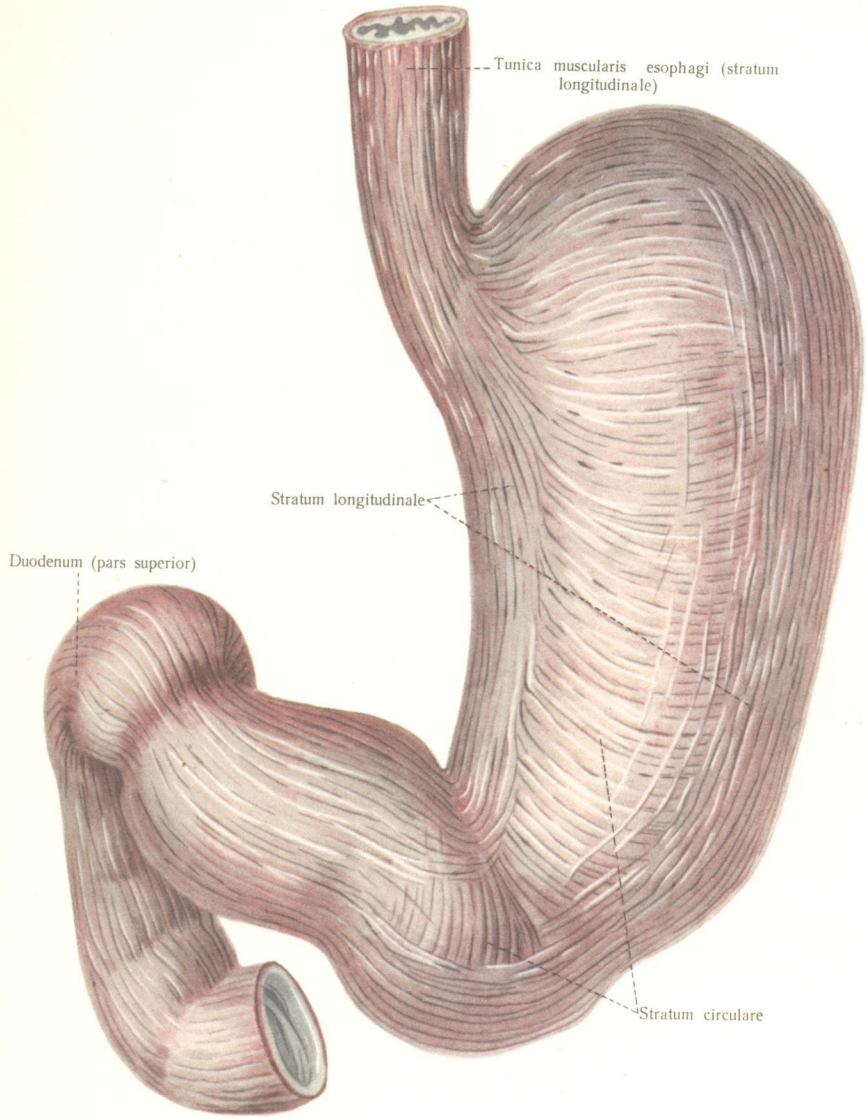

441. *Мышечная оболочка желудка и двенадцатиперстной кишки, tunica muscularis ventriculi et duodeni* (1/2).
(Серозная оболочка удалена.)

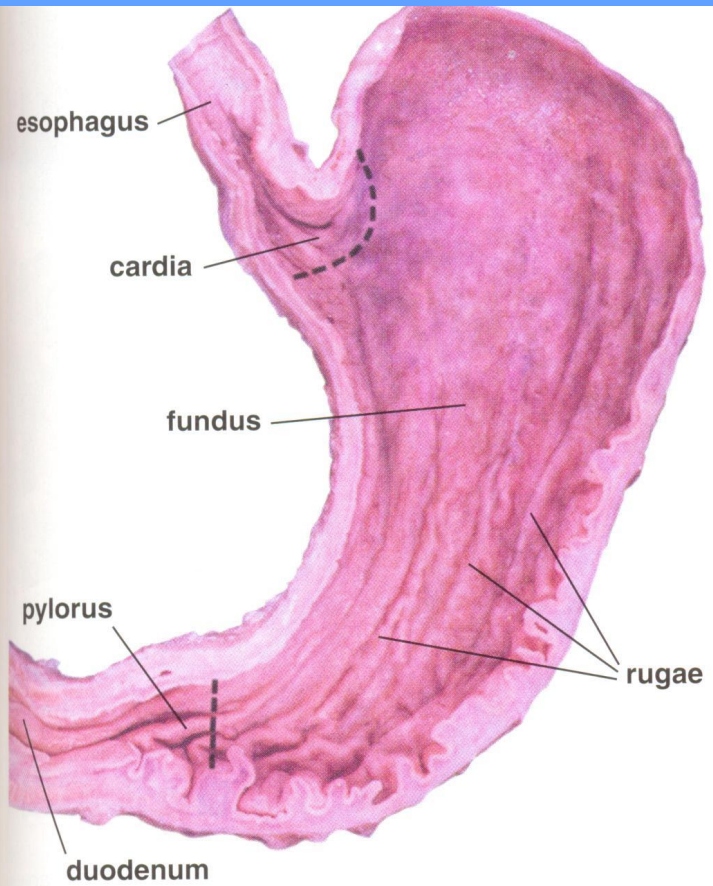

FIGURE 16.5
Photograph of a hemisected human stomach. This photograph shows the mucosal surface of the posterior wall of the stomach. Numerous longitudinal gastric folds are evident. These folds or rugae allow the stomach to distend as it fills. The histologic divisions of the stomach differ from the anatomic division. The former is based on the types of glands found in the mucosa. Histologically, the portion of the stomach adjacent to the entrance of the esophagus is the cardiac region *(cardia)* in which cardiac glands are located. A *dashed line* approximates its boundary. A slightly larger region leading toward the pyloric sphincter, the pyloric region *(pylorus),* contains the pyloric glands. Another *dashed line* approximates its boundary. The remainder of the stomach, the fundic region *(fundus),* is located between the two *dashed lines* and contains the fundic (gastric) glands.

FIGURE 16.6
Photomicrograph of esophagogastric junction. This low-magnification photomicrograph shows the junction between the esophagus and stomach. At the esophagogastric junction, the stratified squamous epithelium of the esophagus ends abruptly, and the simple columnar epithelium of the stomach mucosa begins. The surface of the stomach contains numerous and relatively deep depressions called gastric pits that are formed by the surface epithelium. The glands in the vicinity of the esophagus, the cardiac glands, extend from the bottom of these pits. The fundic (gastric) glands similarly arise at the base of the gastric pits and are evident in the remaining part of the mucosa. Note the relatively thick muscularis externa. ×40.

Рис. 179. Желудок.
Дно (общий вид)

Окраска: гематоксилин, ауранция

1 – слизистая оболочка: 1.1 – складка, 1.2 – желудочное поле, 1.3 – бороздка, 1.4 – желудочные ямки, 1.5 – покровный эпителий, 1.6 – железы желудка, 1.7 – собственная пластинка, 1.8 – мышечная пластинка, 1.9 – подслизистая основа, 1.9.1 – рыхлая волокнистая соединительная ткань, 1.9.2 – кровеносные сосуды; 2 – мышечная оболочка: 2.1 – косой слой, 2.2 – циркулярный слой, 2.3 – продольный слой, 2.4 – прослойки рыхлой волокнистой соединительной ткани; 3 – серозная оболочка: 3.1 – рыхлая волокнистая-соединительная ткань, 3.1 – сосуды, 3.2 – мезотелий

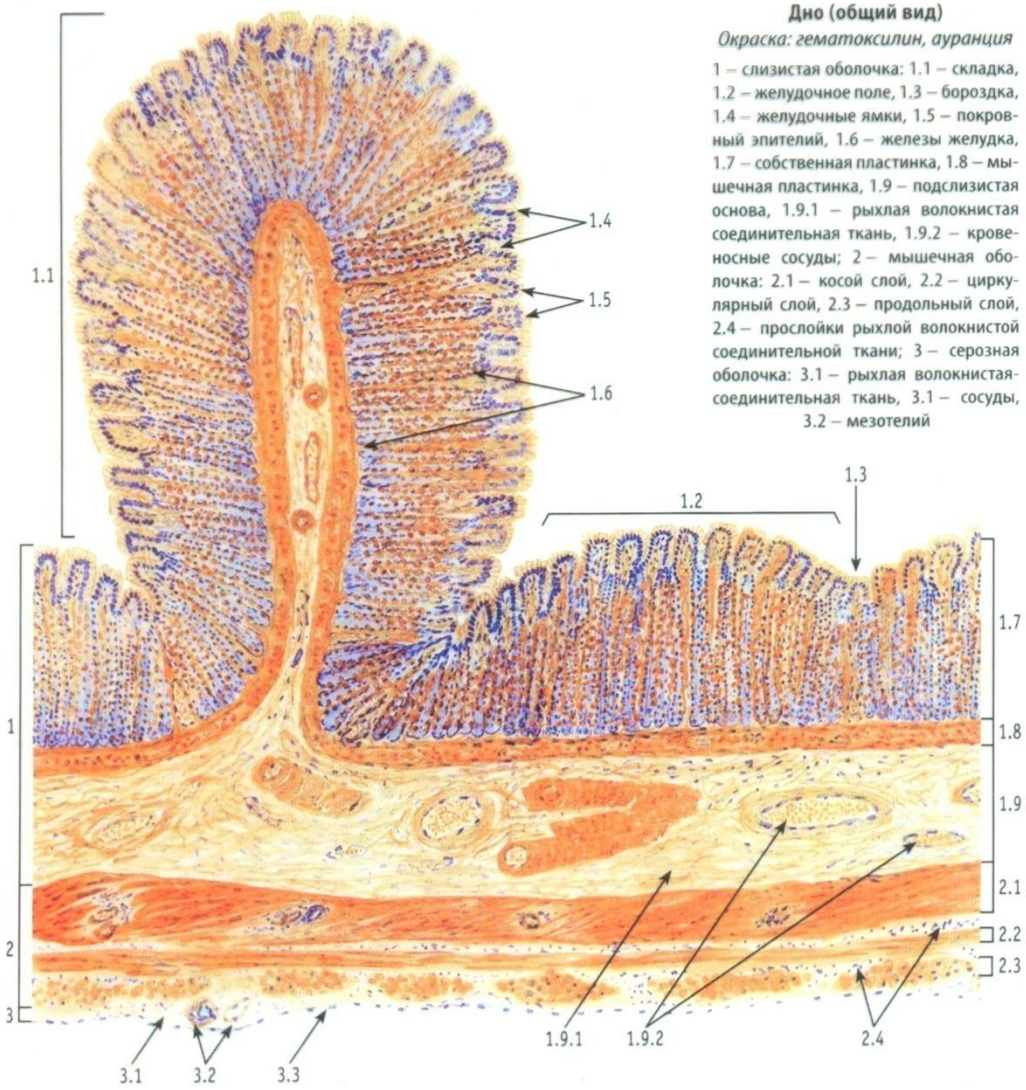

Рис. 180. Клетки покровного эпителия и фундальной железы желудка

Рисунки с ЭМФ

А – клетка покровного эпителия; Б – слизистая шеечная (камбиальная) клетка; В – главная клетка; Г – обкладочная (париетальная) клетка; Д – эндокриноцит

1 – ядро; 2 – секреторные гранулы: 2.1 – гранулы слизи, 2.2 – зимогенные гранулы, 2.3 – гранулы, содержащие гормоны; 3 – внутриклеточные секреторные канальцы

Рис. 181. Желудок. Слизистая оболочка фундального отдела
Окраска: ШИК-реакция, гематоксилин

1 – желудочная ямка: 1.1 – однослойный призматический железистый (покровный) эпителий; 2 – собственная пластинка, 2.1 – фундальные железы, 2.2 – рыхлая волокнистая соединительная ткань; 3 – мышечная пластинка, 3.1 – внутренний циркулярный слой, 3.2 – средний продольный слой, 3.3 – наружный циркулярный слой; 4 – подслизистая основа

Рис. 182. Желудок. Фундальная железа
Окраска: ШИК-реакция, гематоксилин

1 – желудочная ямка: 1.1 – однослойный призматический железистый (покровный) эпителий; 2 – фундальная железа: 2.1 – шейка железы, 2.2 – тело железы, 2.3 – дно железы; 3 – слизистые шеечные (камбиальные) клетки; 4 – главные клетки; 5 – париетальные клетки; 6 – рыхлая волокнистая соединительная ткань собственной пластинки

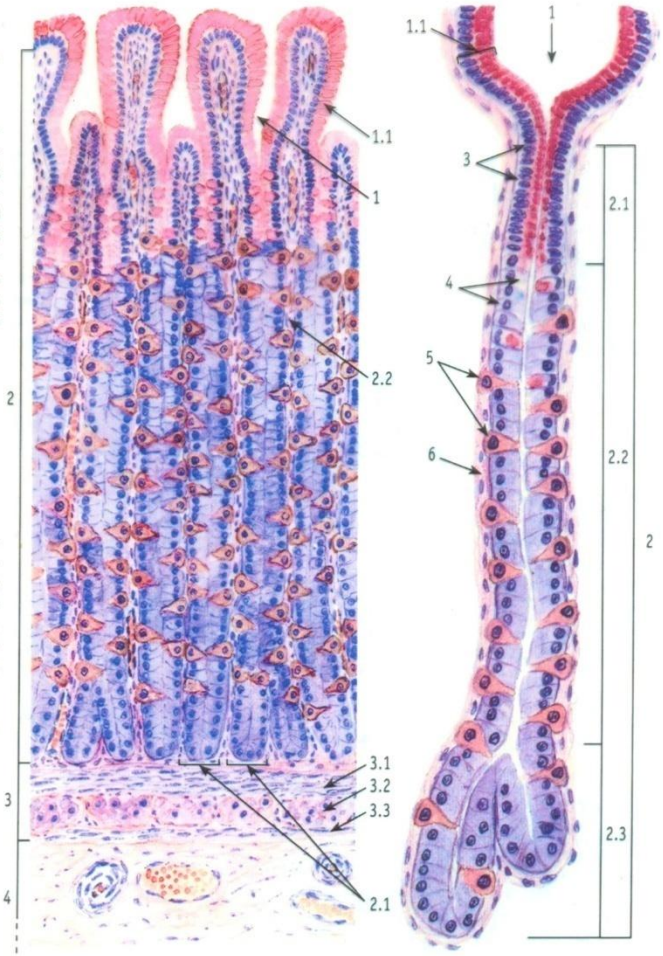

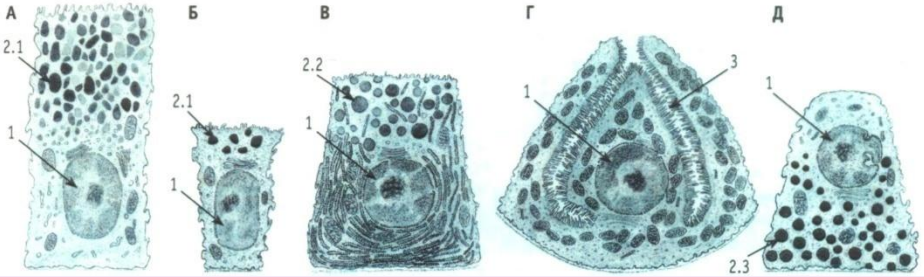

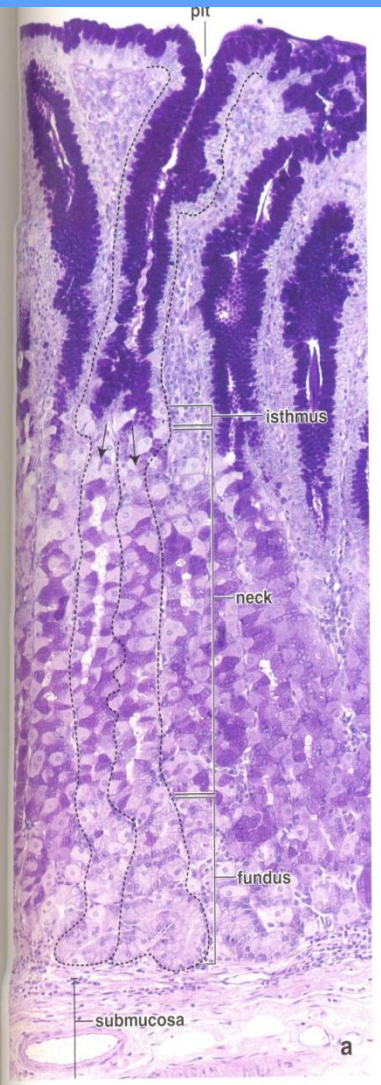

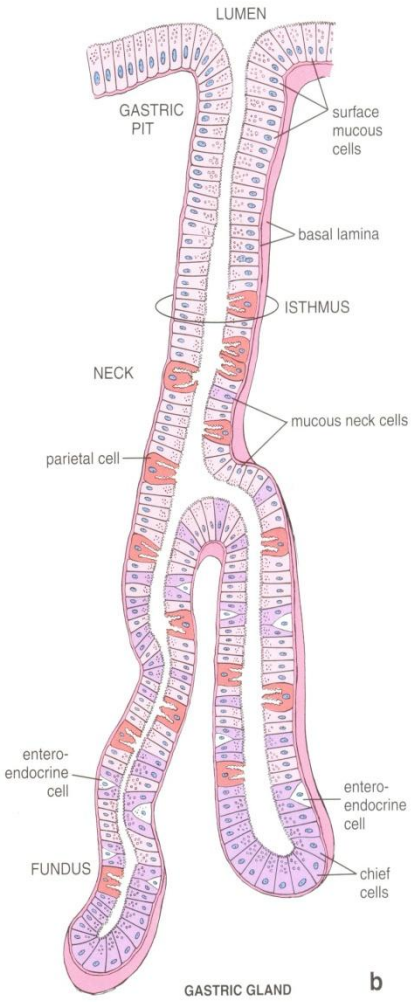

FIGURE 16.8

Gastric glands. a. This photomicrograph shows the fundic mucosa from an Alcian blue/PAS preparation to visualize mucus. Note that the surface epithelium invaginates to form the gastric pits. The surface mucous cells and the cells lining the gastric pits are readily identified in this preparation because the neutral mucus within these cells is stained intensely. One of the gastric pits and its associated fundic gland are depicted by the *dashed lines*. This gland represents a simple branched tubular gland (*arrows* indicate the branching pattern). It extends from the bottom of the gastric pit to the muscularis mucosae. Note the segments of the gland: the short isthmus, the site of cell divisions; the relatively long neck; and a shorter and wider fundus. The mucous secretion of mucous neck cells is different from that produced by the surface mucous cells as evidenced by the *lighter magenta* staining in this region of the gland. ×320. **b.** Schematic diagram of a gastric gland, illustrating the relationship of the gland to the gastric pit. Note that the isthmus region contains dividing cells and undifferentiated cells; the neck region contains mucous neck cells, parietal cells, and enteroendocrine cells, including amine precursor uptake and decarboxylation (APUD) cells. Parietal cells are large, pear-shaped acidophilic cells found throughout the gland. The fundus of the gland contains mainly chief cells, some parietal cells, and several types of enteroendocrine cells.

FIGURE 16.15

Photomicrograph of pyloric glands. This photomicrograph shows a section of the wall of the pylorus. The pyloric glands are relatively straight for most of their length but are slightly coiled near the muscularis mucosae. The lumen is relatively wide, and the secretory cells are similar in appearance to the surface mucous cells, suggesting a relatively viscous secretion. They are restricted to the mucosa and empty into the gastric pits. The boundary between the pits and glands is, however, hard to ascertain in routine H&E preparations. ×120.

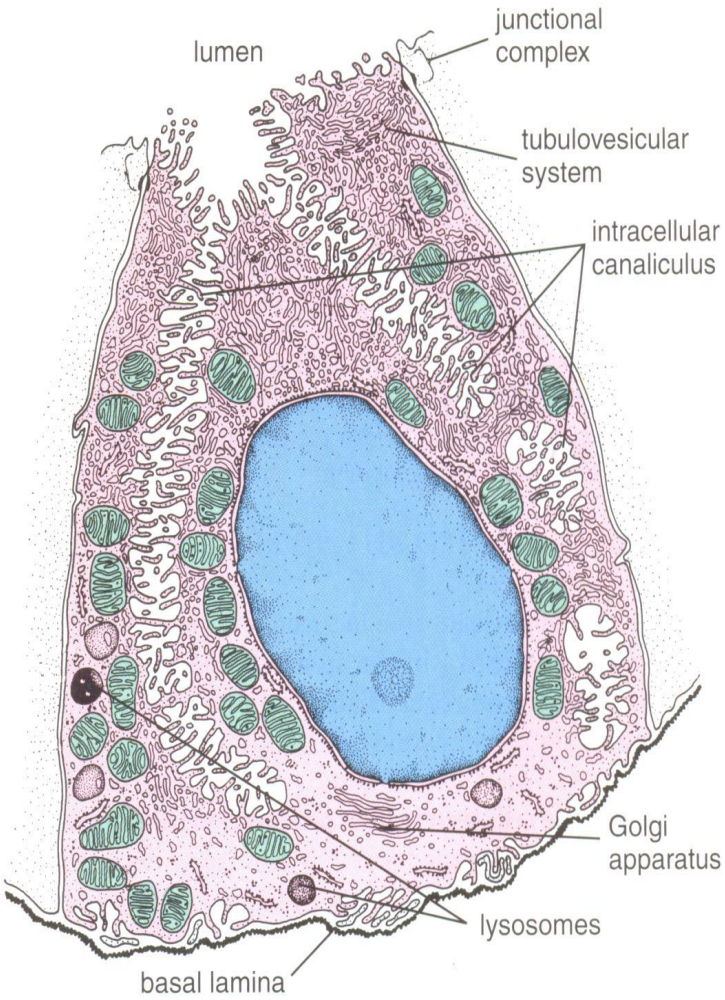

PARIETAL CELL

FIGURE 16.10

Diagram of a parietal cell. The cytoplasm of the parietal cell stains with eosin largely because of the extensive amount of membrane comprising the intracellular canaliculus, tubulovesicular system, mitochondria, and the relatively small number of ribosomes. This cell produces HCl and intrinsic factor. (Based on Lentz TL. *Cell Fine Structure: An Atlas of Drawings of Whole-Cell Structure.* Philadelphia: WB Saunders, 1971.)

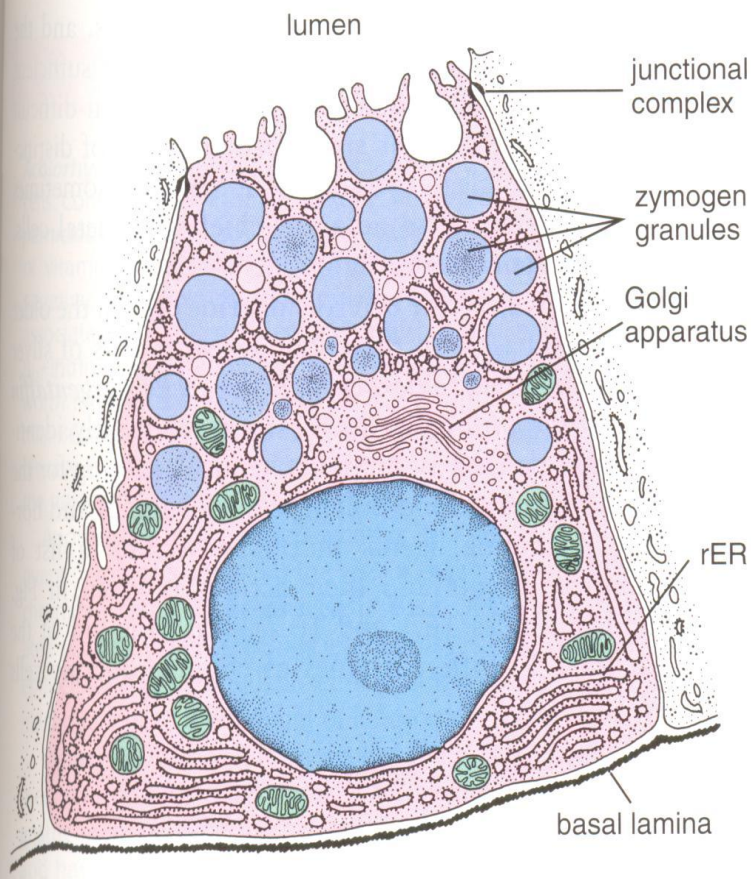

CHIEF CELL

FIGURE 16.9

Diagram of a chief cell. The large amount of rER in the basal portion of the cell accounts for the intense basophilic staining seen in this region. Zymogen granules containing pepsinogen and a weak lipase are not always adequately preserved, and thus the staining in the apical region of the cell is somewhat variable. This cell produces and secretes the precursor enzyme of the gastric secretion. (Based on Lentz TL. *Cell Fine Structure: An Atlas of Drawings of Whole-Cell Structure.* Philadelphia: WB Saunders, 1971.)

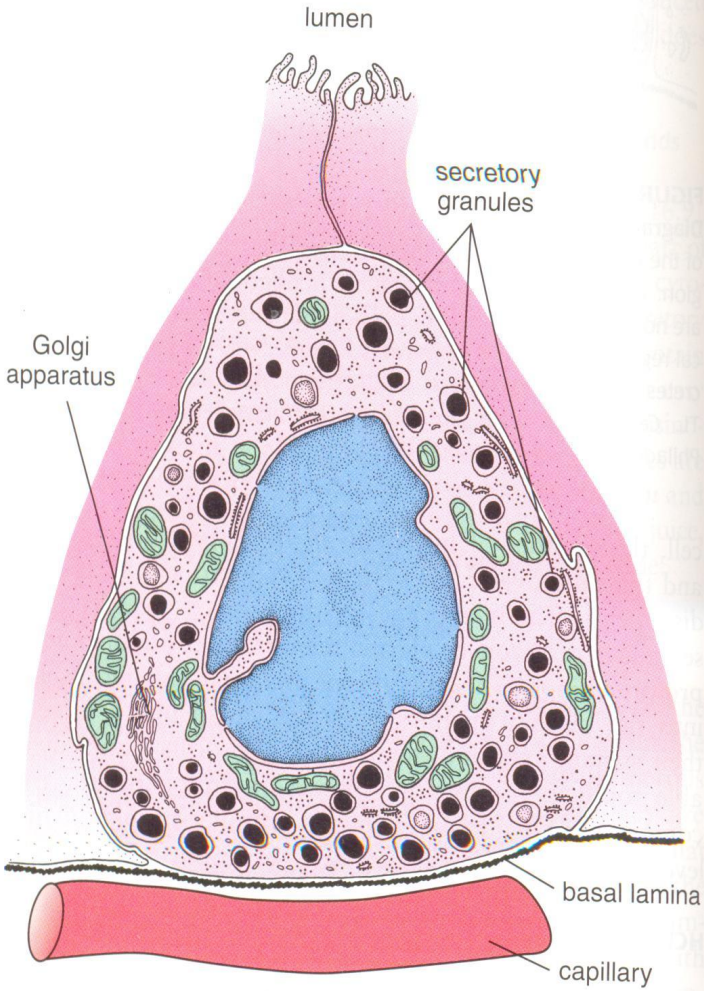

ENTEROENDOCRINE CELL

FIGURE 16.12

Diagram of an enteroendocrine cell. This cell is drawn to show that it does not reach the epithelial surface. The secretory granules are regularly lost during routine preparation. Because of the absence of other distinctive organelles, the nucleus appears to be surrounded by a small amount of clear cytoplasm in H & E–stained sections. (Based on Ito S, Winchester RJ. The fine structure of the gastric mucosa of the bat. *J Cell Biol* 1963;16:574.)

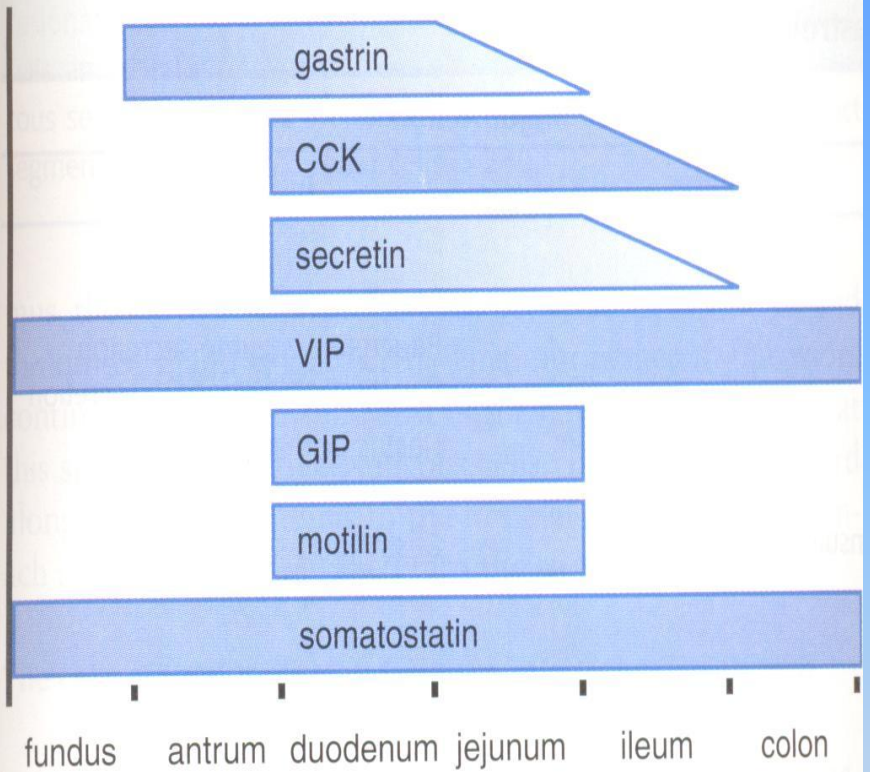

FIGURE 16.13

Gastrointestinal hormones. This schematic diagram shows the distribution of gastrointestinal peptide hormones produced by enteroendocrine cells in the alimentary canal. *CCK,* cholecystokinin; *VIP,* vasoactive intestinal peptide; *GIP,* gastric inhibitory peptide. (Modified from Johnson LR, ed. *Gastrointestinal Physiology.* St. Louis: Mosby-Year Book, 1997.)

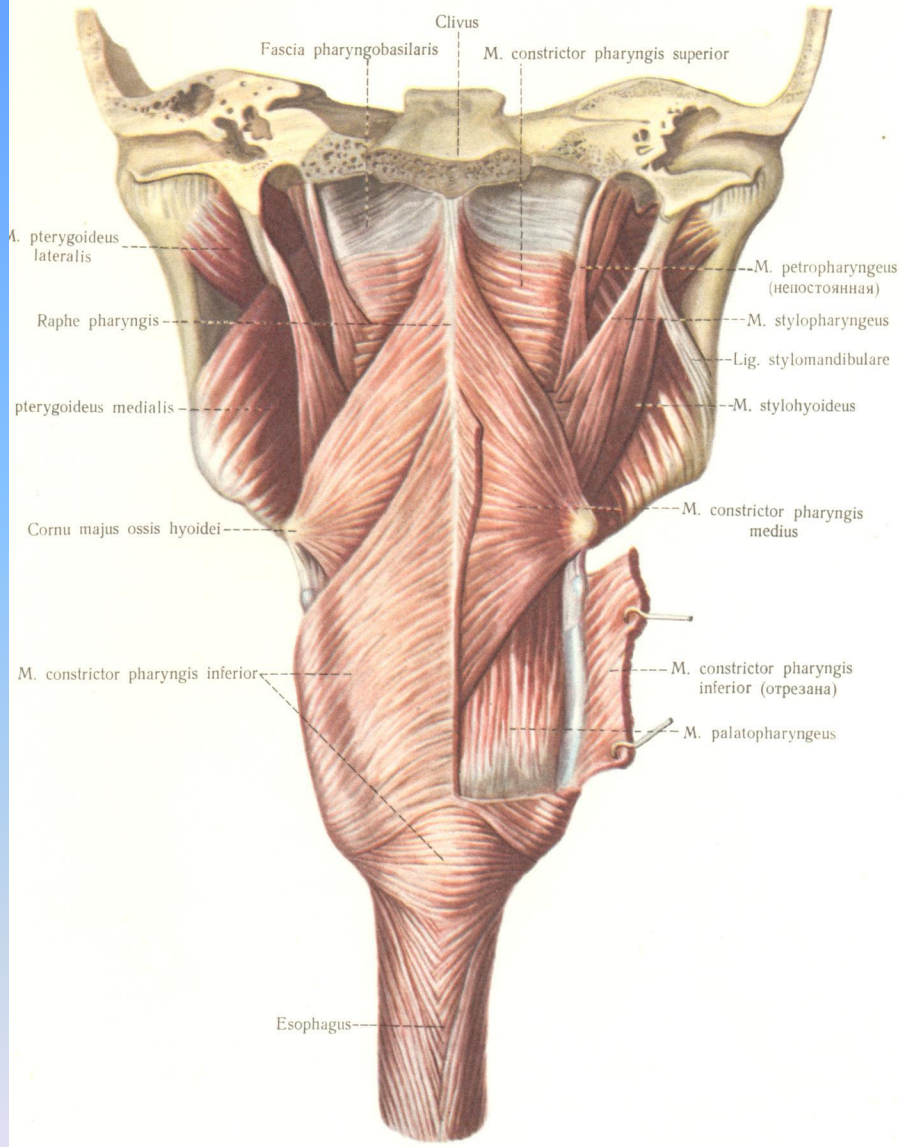

432. *Мышцы глотки;* сзади ($^3/_4$).

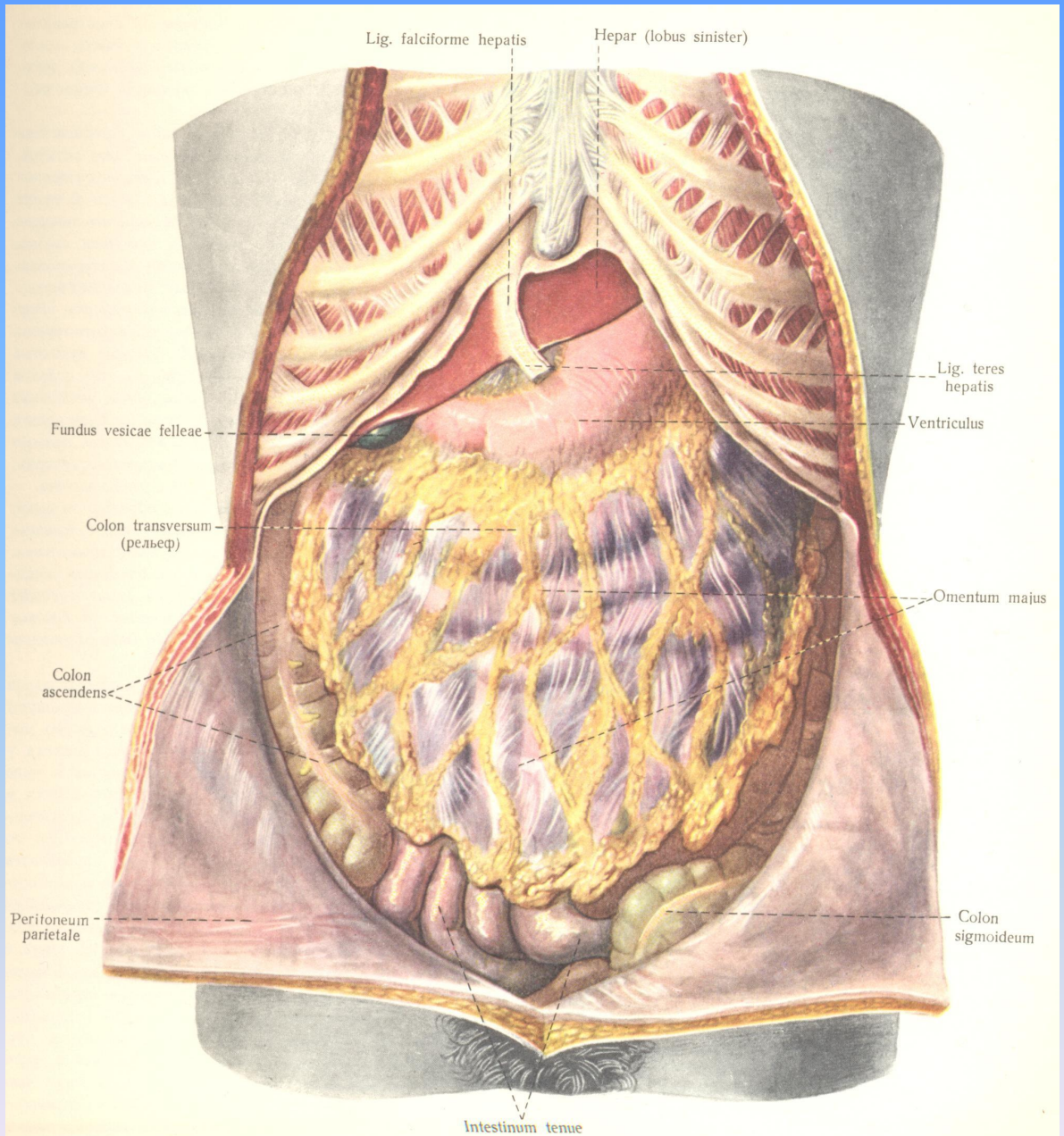

474. *Органы брюшной полости;* спереди ($^1/_3$).

(Передняя стенка живота вскрыта; в верхних отделах – удалена, в нижних – отвернута.)

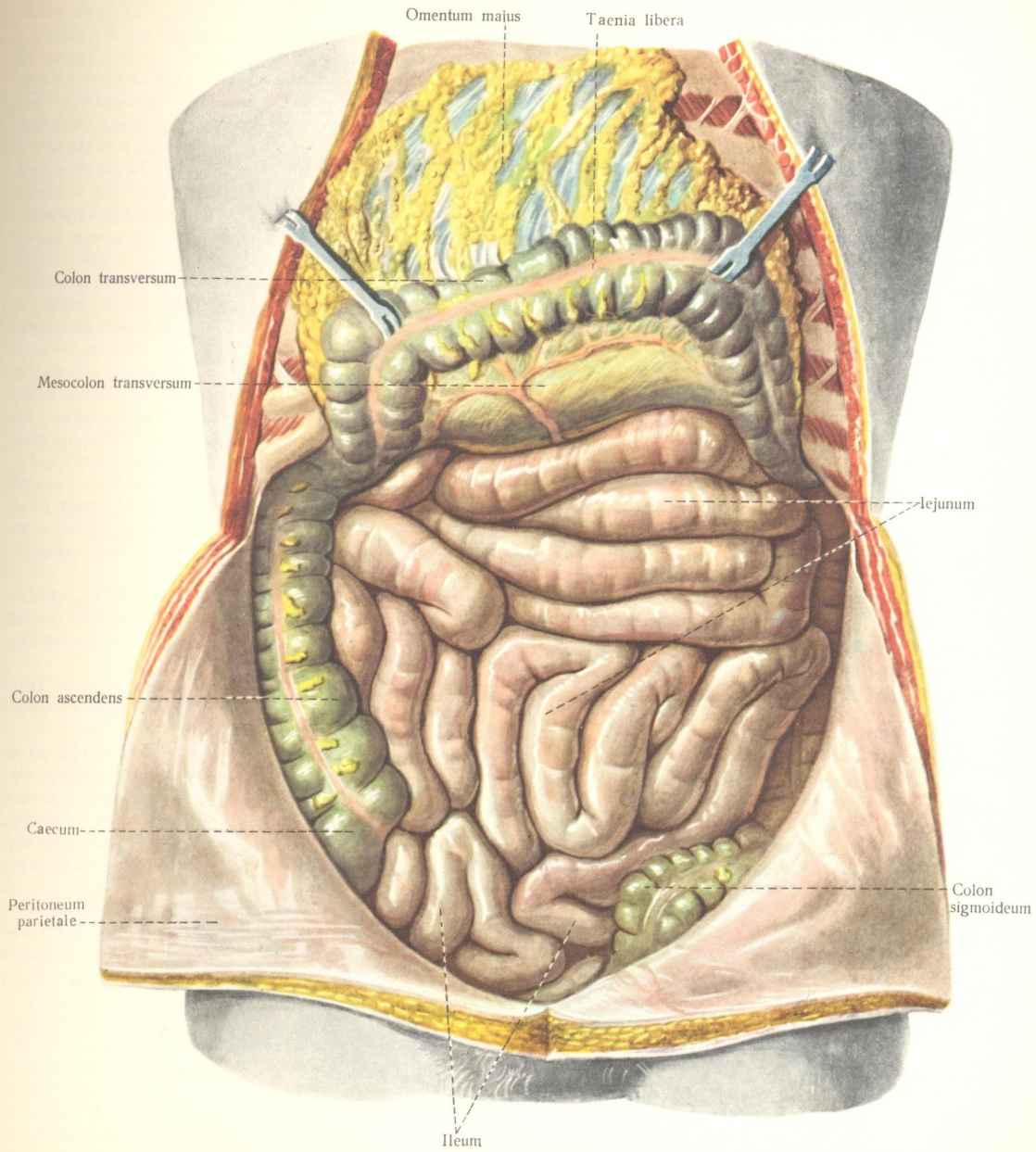

475. *Органы брюшной полости;* спереди ($^1/_3$).
(Большой сальник, omentum majus, и поперечная ободочная кишка оттянуты кверху.)

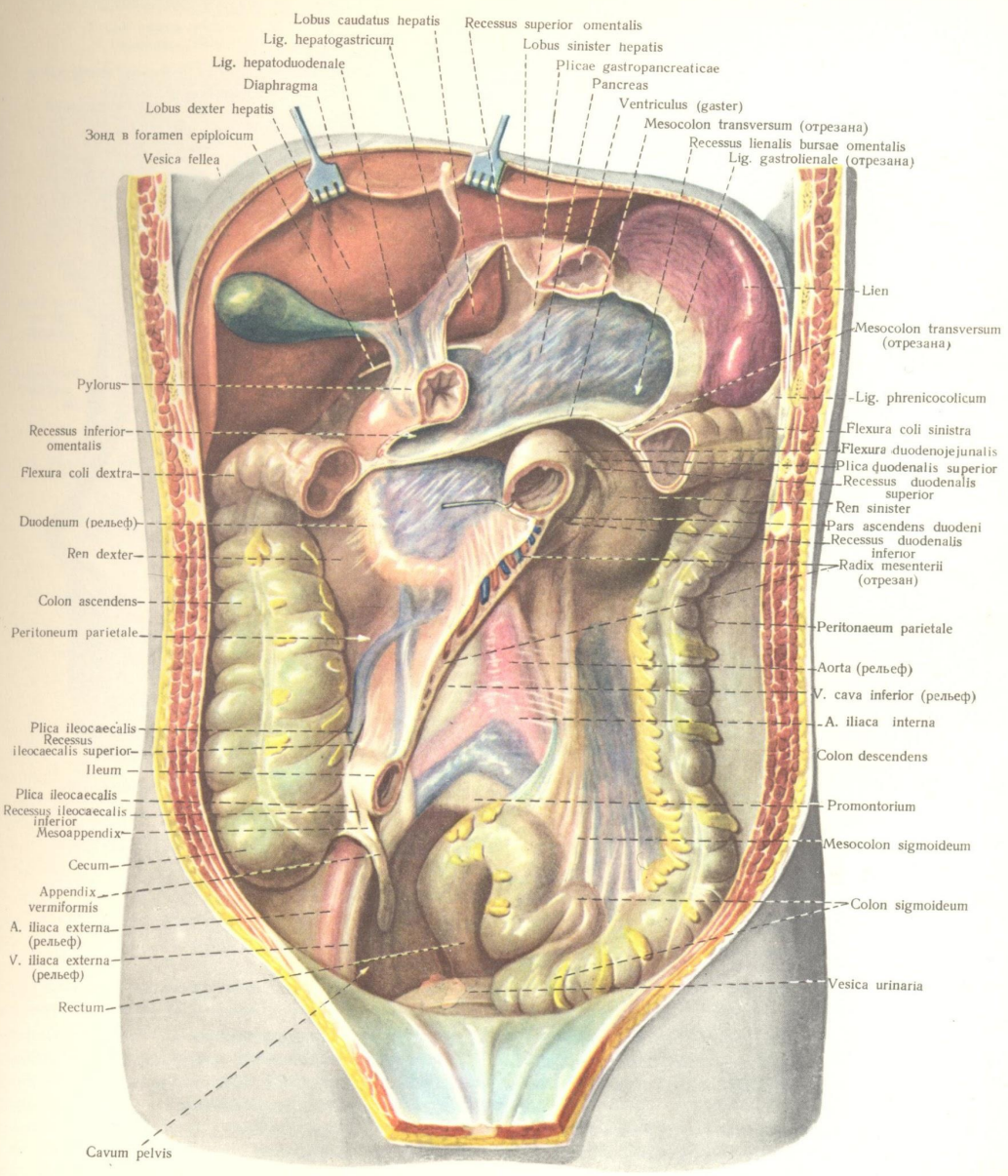

476. *Органы брюшной полости;* спереди ($^1/_3$).
(Желудок, брыжеечная часть тонкой кишки и часть поперечной ободочной кишки удалены; печень оттянута кверху.)

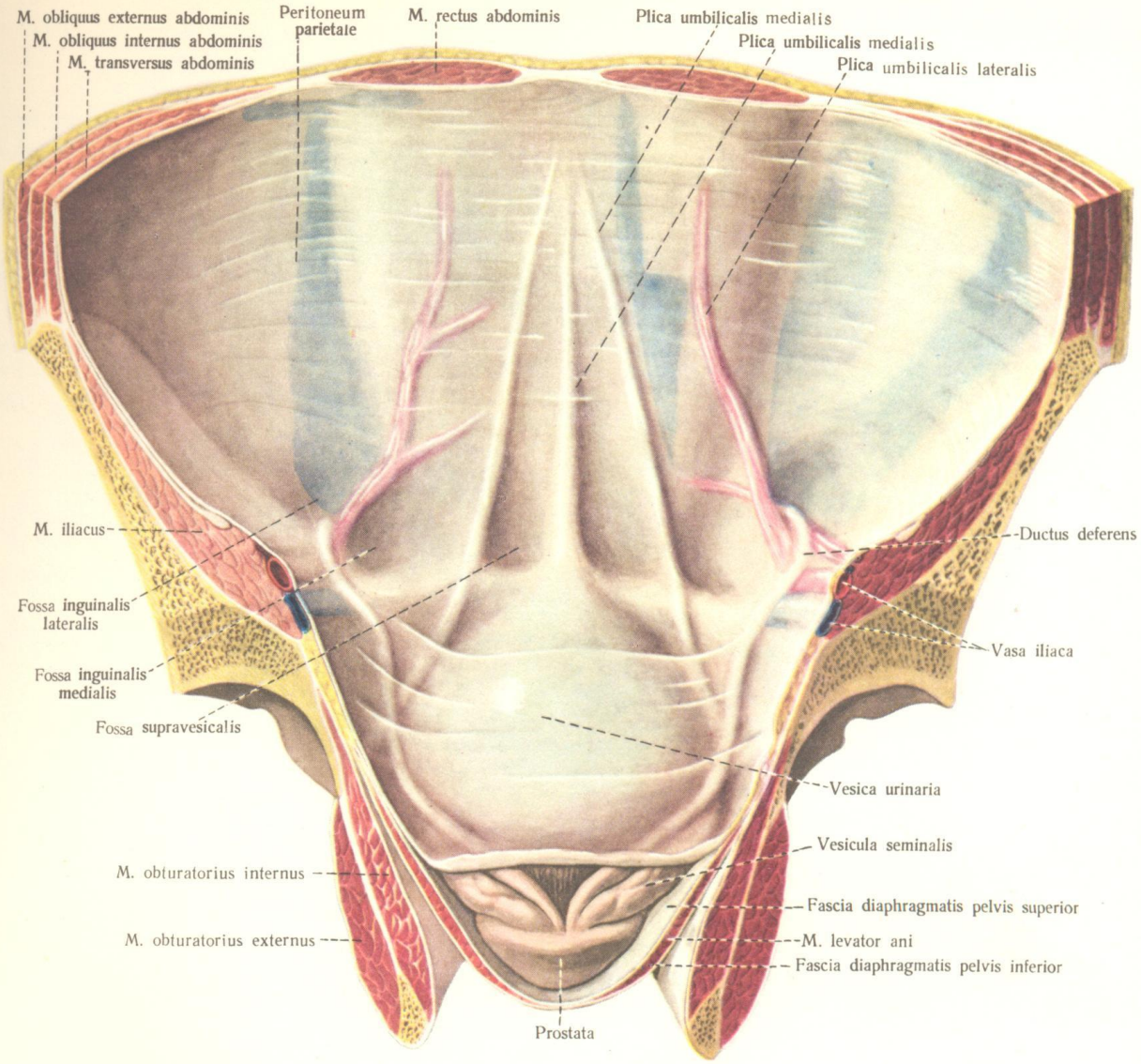

478. *Брюшина, peritoneum, нижнего отдела передней стенки живота и таза;* изнутри ($^1/_2$).

(Складки и ямки на внутренней поверхности передней стенки живота.)

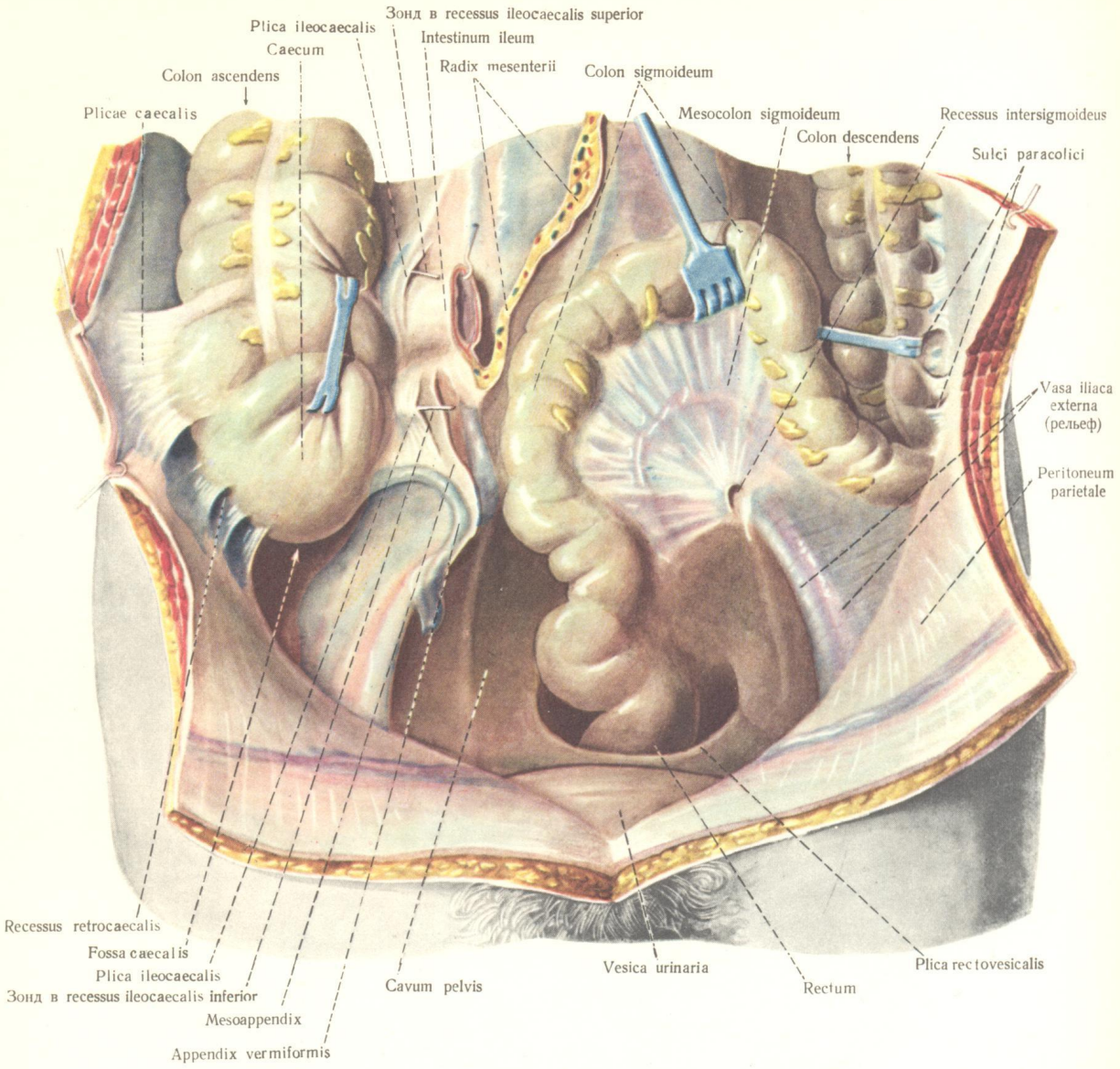

477. *Органы нижнего отдела брюшной полости;* спереди ($^2/_5$).
(Слепая кишка и сигмовидная ободочная кишка оттянуты кверху.)

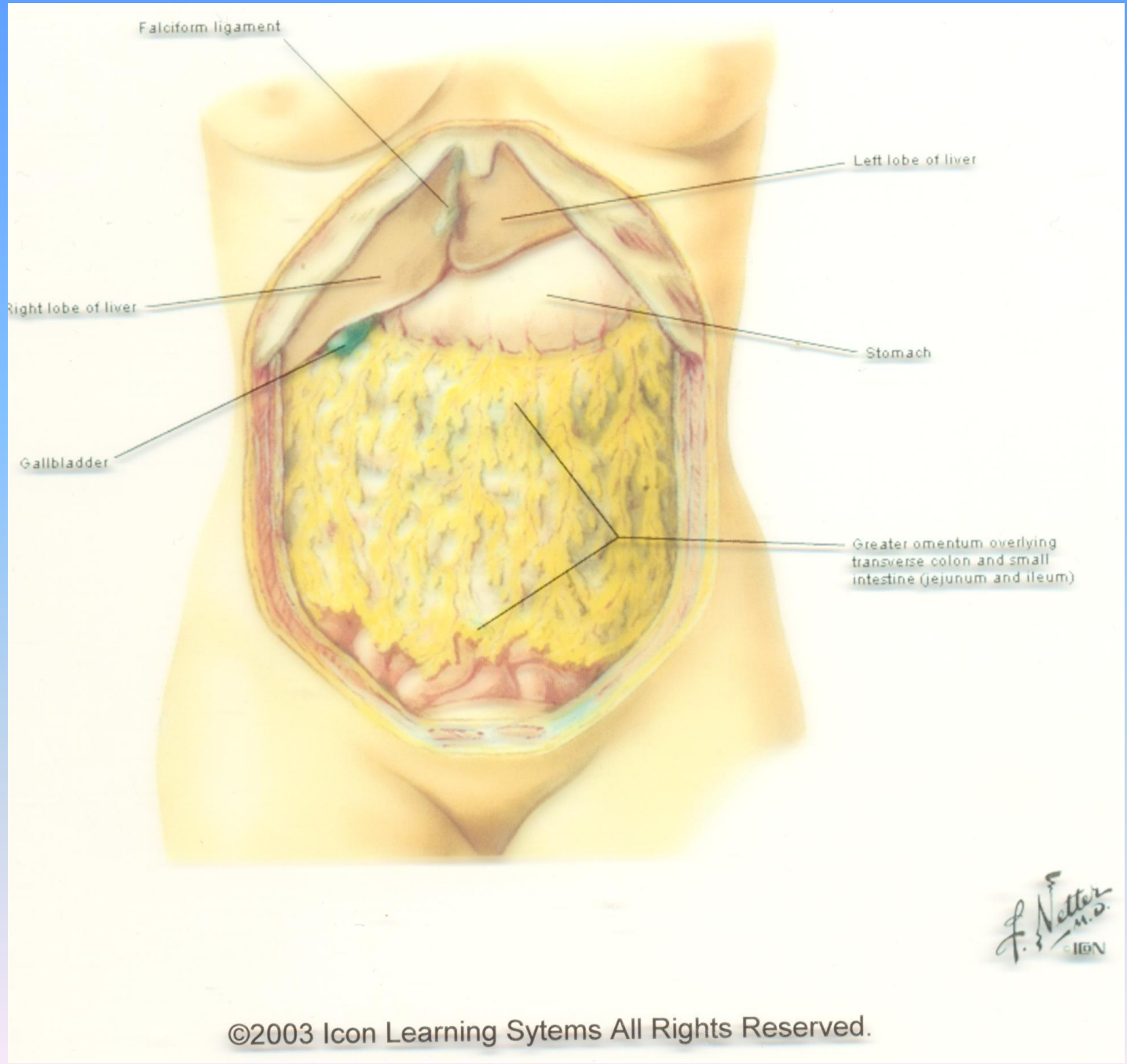

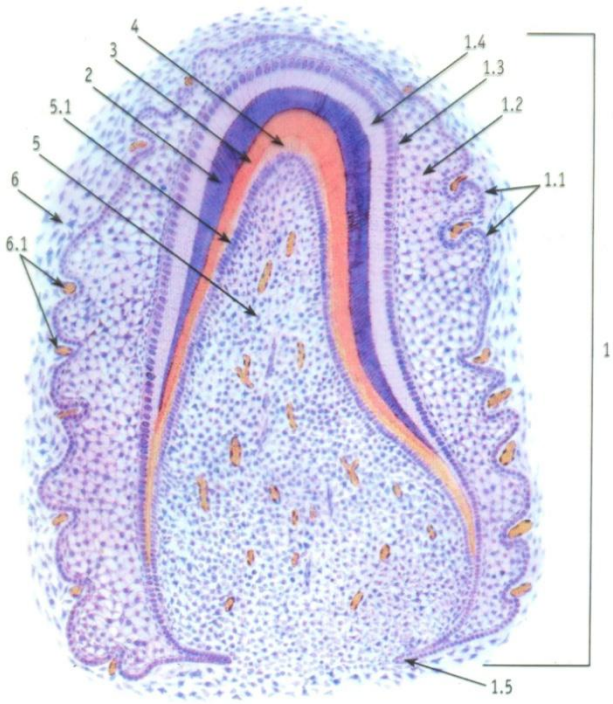

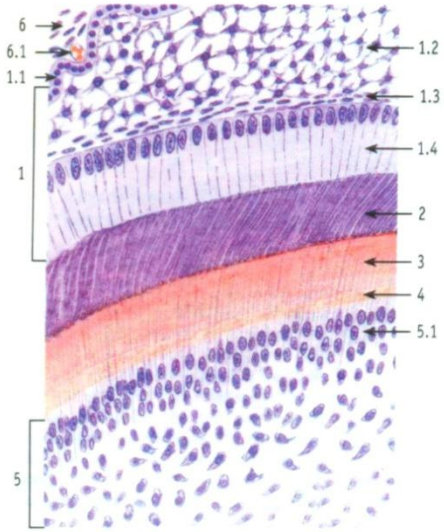

Рис. 175. Поздняя стадия развития зуба (период гистогенеза тканей зуба)

Окраска: гематоксилин – эозин

1 – эмалевый орган: 1.1 – наружный эмалевый эпителий, 1.2 – пульпа эмалевого органа, 1.3 – промежуточный слой эмалевого органа, 1.4 – энамелобласты, 1.5 – шеечная петля; 2 – эмаль; 3 – дентин; 4 – предентин; 5 – зубной сосочек (формирующаяся пульпа зуба): 5.1 – одонтобласты; 6 – зубной мешочек: 6.1 – сосуды

Рис. 176. Поздняя стадия развития зуба. Участок в области верхушки эмалевого органа

Окраска: гематоксилин – эозин

1 – эмалевый орган: 1.1 – наружный эмалевый эпителий, 1.2 – пульпа эмалевого органа, 1.3 – промежуточный слой эмалевого органа, 1.4 – энамелобласты; 2 – эмаль; 3 – дентин; 4 – предентин; 5 – зубной сосочек (формирующаяся пульпа зуба): 5.1 – одонтобласты; 6 – зубной мешочек: 6.1 – сосуд

Зуб

В составе зуба различают коронку и корень. Благодаря связкам периодонта, состоящим из плотной коллагеновой соединительной ткани, зуб закрепляется в альвеоле. Коронка зуба состоит из двух видов кальцинированных тканей: дентина и эмали. В состав корня входят дентин и цемент. Полость зуба представлена соединёнными между собой полостью коронки и каналом корня зуба. Она содержит пульпу – студенистую соединительную ткань, в которой имеются кровеносные и лимфатические сосуды, нервные волокна, а также одонтобласты, выполняющие дентинообразующую функцию. Через отверстие на верхушке корня зуба в канал его корня проникают сосуды и нервы.

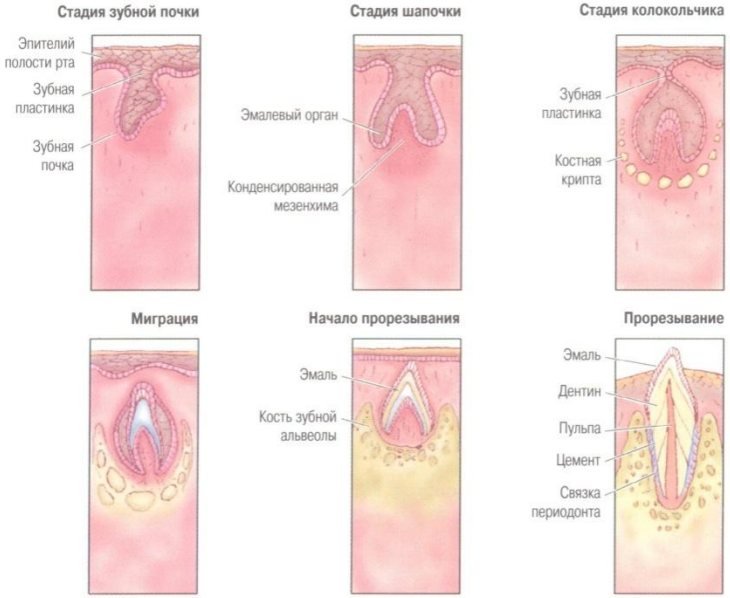

ФОТО 1

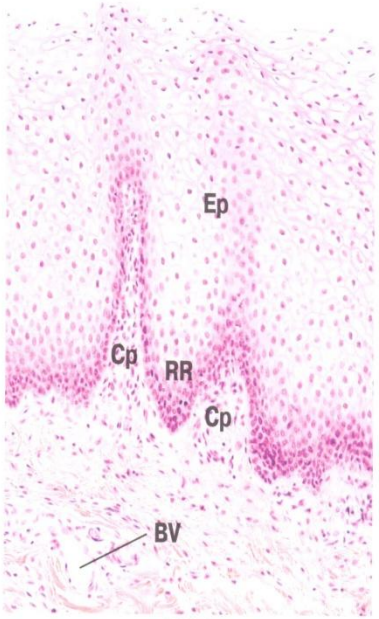

ФОТО 2

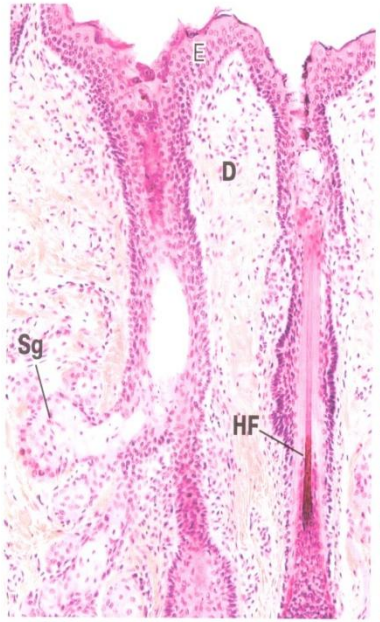

ФОТО 3

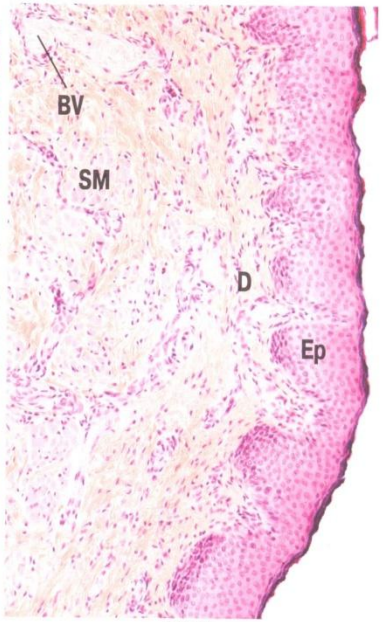

ФОТО 4