

# Неотложные состояния в амбулаторной стоматологической практике

# Особенности амбулаторного стоматологического приёма:

1. Массовость
2. Ограниченные возможности обследования
3. Мощная иннервация челюстно-лицевой зоны
4. Сниженный порог восприятия раздражений
5. Широкое использования м/а

# 1. Обморок:

**Обморок** – приступ кратковременной потери сознания, обусловленный преходящей ишемией головного мозга, с ослаблением сердечной деятельности и дыхания.

## **3 периода клинических проявлений:**

1. Предобморочное состояние
2. Обморок
3. Постобморочный период

## 1.2 Клиническая картина:

- 1. Мозговой обморок**
- 2. Сердечный обморок**
- 3. Рефлекторный обморок**
- 4. Обморок истерической природы**

## 1.3 Стандарт действий:

1. Уложить больного в горизонтальное положение, приподнять ножной конец стоматологического кресла (подложить под ноги валик), опустить головной конец.
2. Обеспечить приток свежего воздуха, расстегнуть стесняющую одежду (воротник, ремень).
3. Дать вдохнуть нашатырный спирт (на вате!).
4. Обтереть лицо холодной водой.
5. Измерить АД и ЧСС (в дальнейшем контролировать АД каждые 2-3 минуты, не снимая манжетки).
6. Подготовить стандартную укладку «Обморок, коллапс».
7. Ввести подкожно препараты из укладки:
  - - кофеин 20% - 1 мл;
  - - кордиамин – 1 мл;
  - - эфедрин 5% - 1 мл;
  - - в случае брадикардии – атропин 0,1% - 0,5 мл.
8. При отсутствии эффекта действовать согласно стандарту при коллапсе.
9. При выходе из обморочного состояния обеспечить проходимость дыхательных путей, покой, дать горячий чай.
10. Консультация терапевта.

## 2. Коллапс:

**Острая сосудистая недостаточность** возникает при изменении соотношения между объемом циркулирующей крови (ОЦК) и емкостью сосудистого русла. Основными факторами развития сосудистой недостаточности являются уменьшение ОЦК и нарушение вазомоторной иннервации.

**Клиническая картина:** бледность кожных покровов, холодный пот, сужение периферических вен, резкое снижение АД, частое и поверхностное дыхание.

## 2.1 Стандарт действий:

1. Уложить больного в горизонтальное положение, приподнять ножной конец стоматологического кресла (подложить под ноги валик), опустить головной конец.
2. Обеспечить приток свежего воздуха, расстегнуть стесняющую одежду (воротник, ремень).
3. Дать вдохнуть нашатырный спирт (на вате!).
4. Обтереть лицо холодной водой.
5. Измерить АД и ЧСС (в дальнейшем контролировать АД каждые 2-3 минуты, не снимая манжетки).
6. Подготовить стандартную укладку «Обморок, коллапс».
7. Обеспечить венозный доступ, начать инфузию 0,9% р-ра натрия хлорида – 400мл.
8. Введение препаратов из укладки:
  - - кофеин 20% - 1мл.,
  - - мезатон 1% - 1мл.,
  - - преднизолон 3-5мг/кг (5-10мл.),
  - - норадреналин 0,2% - 1мл в инфузируемом р-ре со скоростью 25-40 капель/мин.
9. Вызвать реанимационную бригаду «Скорой помощи».

**Примечание:** все лекарственные препараты вводятся внутривенно, при невозможности внутривенного введения вводятся внутримышечно (кроме норадреналина и физраствора).

### 3. Анафилактический шок:

**Анафилактический шок** является тяжелой аллергической реакцией, протекающей по типу острой сердечно-сосудистой и надпочечниковой недостаточности.



## 3.1 Клинические проявления:

1. Типичная форма
2. Гемодинамический вариант
3. Асфиктический вариант
4. Церебральный вариант
5. Абдоминальный вариант

## 3.2 Стандарт действий:

1. Прекратить введение лекарственного препарата.
2. Придать устойчивое боковое положение, очистить ротовую полость от рвотных масс.
3. Уложить больного в горизонтальное положение, приподнять ножной конец стоматологического кресла (подложить под ноги валик), опустить головной конец.
4. Обеспечить приток свежего воздуха, расстегнуть стесняющую одежду (воротник, ремень).
5. Измерить АД и ЧСС (в дальнейшем контролировать АД каждые 2-3 минуты, не снимая манжетки).
6. Подготовить стандартную укладку «Анафилактический шок».
7. Подготовить систему для внутривенного вливания, шприцы, иглы, жгут.
8. Обеспечить венозный доступ, начать инфузию 0,9% р-ра NaCl 400мл. струйно (впоследствии скорость инфузии изменяется в зависимости от уровня АД).

## 3.2 Стандарт действий:

9. Введение препаратов из укладки:
    - - адреналин 0,1% - 1мл (при необходимости введение повторить через 2-3 мин.),
    - - преднизолон 60-90 мг/кг
    - - супрастин (пипольфен, тавегил) 1-2мл.,
    - - при асфиксическом варианте – эуфиллин 2,4% - 10,0мл, лазикс 1-2мл.
  10. Все лекарственные препараты вводятся внутривенно, при невозможности внутривенного введения – в мышцы дна полости рта в тех же дозировках. При отсутствии эффекта указанные препараты вводятся повторно.
  11. Продолжая неотложную терапию, вызвать реанимационную бригаду «Скорой помощи».
  12. После купирования острого состояния обязательно госпитализировать больного в стационар.
- Примечание:** при отсутствии дыхания и сердечной деятельности – начинать с проведения сердечно-легочной реанимации (см. соответствующий стандарт).

## 4. Бронхиальная астма (астматический статус):

**Астматический статус** – это продолжительная стойкая обструкция дыхательных путей, при которой снимавшие ранее приступ астмы бронхолитики не дают эффекта.

# 4.1 Клиническая картина:

**Первая стадия:** шумное свистящее дыхание с затруднением выдоха, приступообразный малопродуктивный кашель, одышка, больные беспокойны, возбуждены, отмечается тахикардия, повышение АД, формируется рефрактерность к симпатомиметикам (ингаляции обычных бронхолитиков неэффективны), развивается нарушение дренажной функции бронхов (не откашливается мокрота).

- **Вторая стадия:** прогрессирующее нарушение дренажной функции бронхов, просвет которых переполнен густой слизью. Постепенно формируется синдром «немного легкого»: над отдельными участками легких перестают выслушиваться ранее определявшиеся свистящие хрипы. Состояние больного крайне тяжелое: сознание заторможено, кожные покровы цианотичны, покрыты липким потом, отмечается выраженная тахикардия, АД снижается.

- **Третья стадия:** значительные нарушения функции ЦНС с развитием картины гиперкапнической и гипоксемической комы (утрата сознания, снижение тонуса мышц, дыхание по типу Чейн-Стокса).

## 4.2 Стандарт действий:

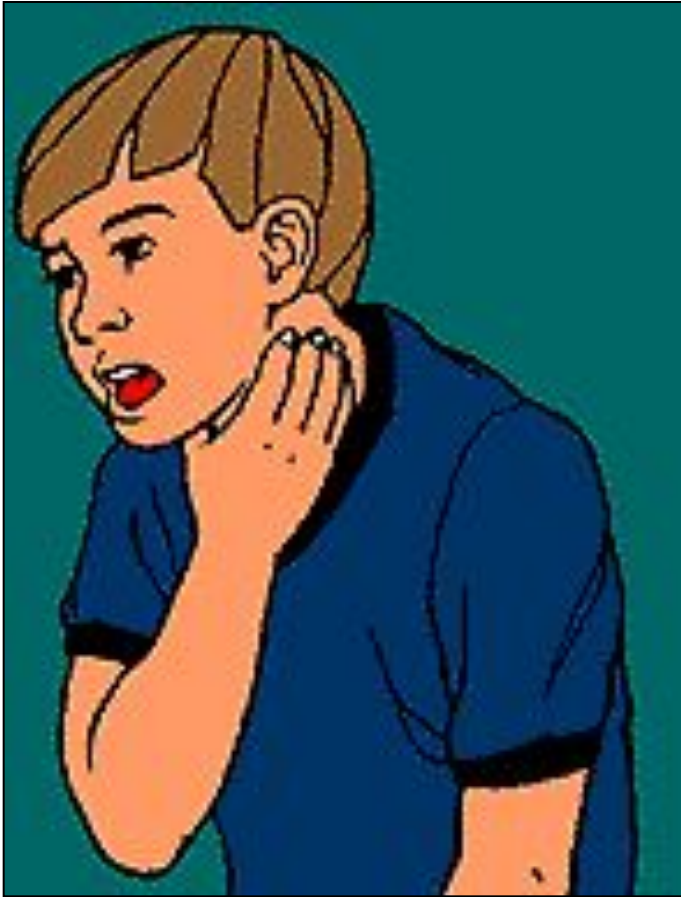1. Придать больному полусидячее положение, приподнять головной конец стоматологического кресла, опустить ножной конец.
2. Обеспечить приток свежего воздуха, расстегнуть стесняющую одежду (воротник, ремень).
3. Подготовить стандартную укладку «Бронхиальная астма».
4. Провести ингаляцию аэрозоля бронхолитиков (вентолин, беротек, алупент, сальбутамол).
5. Введение препаратов из укладки:
  - - преднизолон 3-5 мг/кг (5-10мл) в/м, в/в,
  - - эуфиллин 2,4%- 10мл в/в,
  - - коргликон 0,06% 0,5-1мл в/в в 20,0 мл физраствора
6. Вызвать реанимационную бригаду «Скорой помощи».
7. Госпитализировать больного в стационар.

## 5. Инородные тела дыхательных путей:

**Патогенез** терминального состояния при аспирации инородных тел:

- частичная, реже полная обтурация инородным телом просвета гортани или трахеи;
- сопутствующий рефлексорный ларингоспазм;
- гипоксия за счет декомпенсированного нарушения проходимости верхних дыхательных путей.

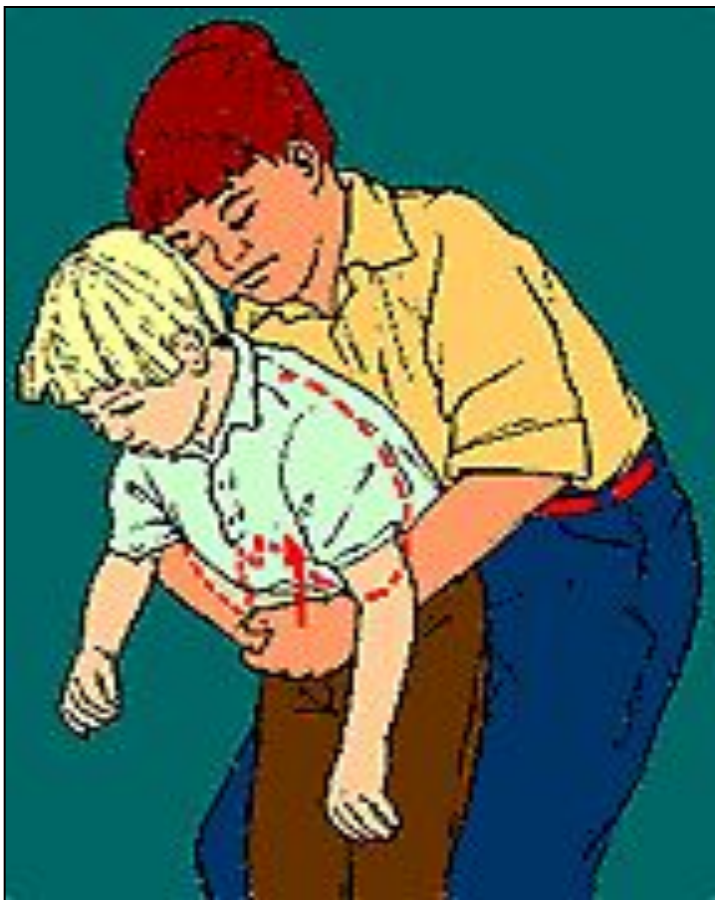## 5.1 Клиническая картина:



**Типичный вид  
пациента при  
попадании инородного  
тела в дыхательные  
пути  
(подавился)**

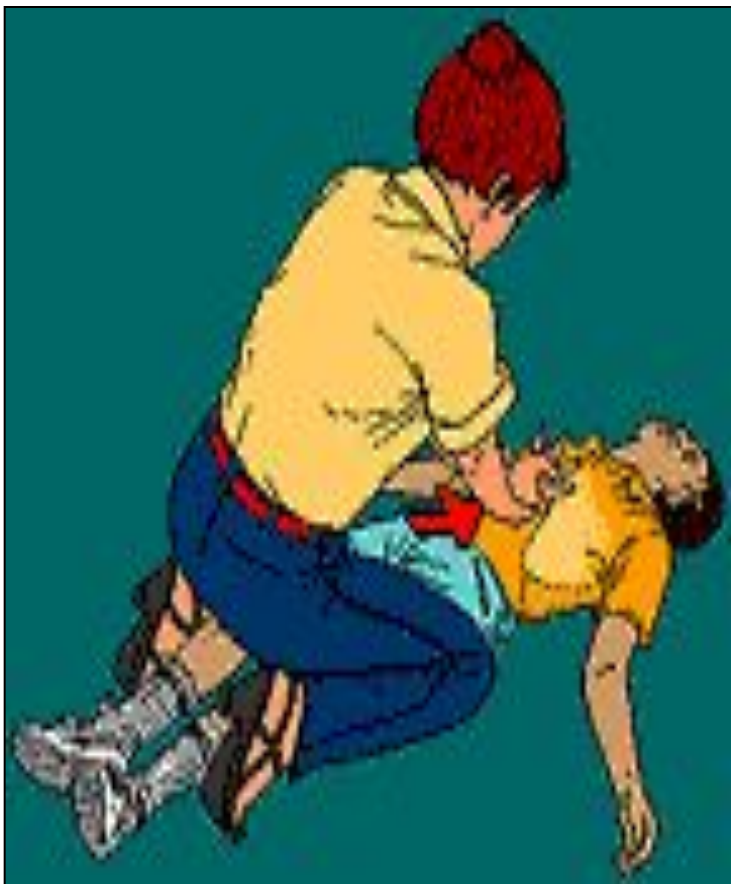

## 5.2 Приёмы удаления инородного тела у взрослых :



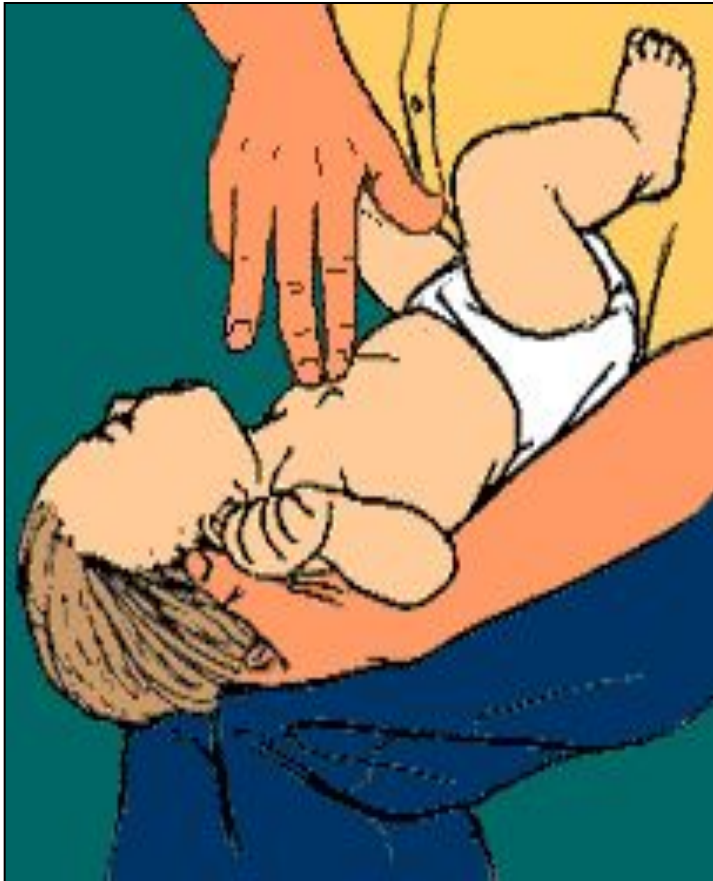**Выполнение приема Геймлиха у пациента в сознании**

## 5.2 Приёмы удаления инородного тела у взрослых :



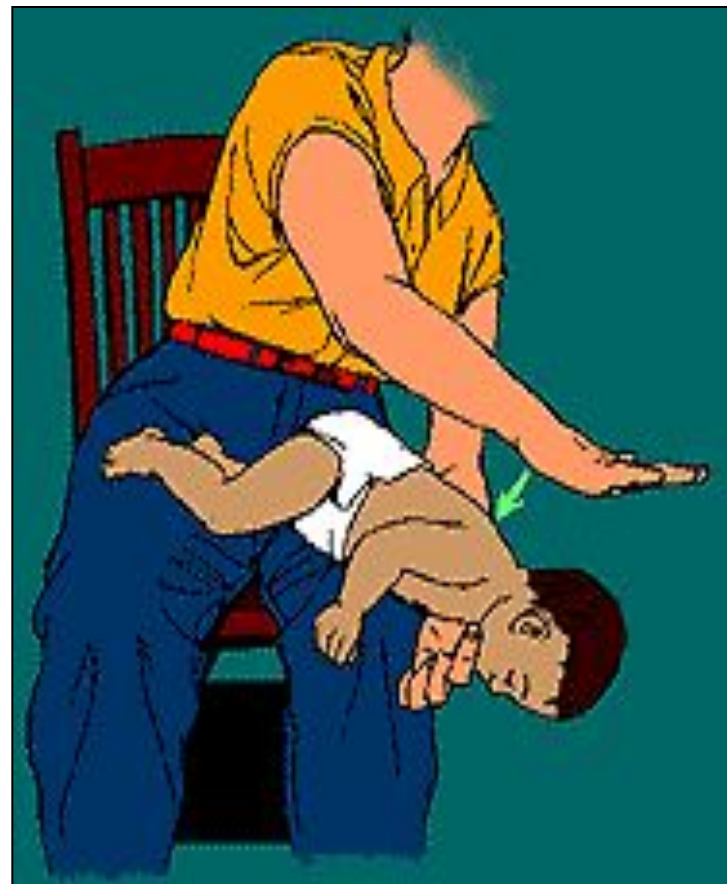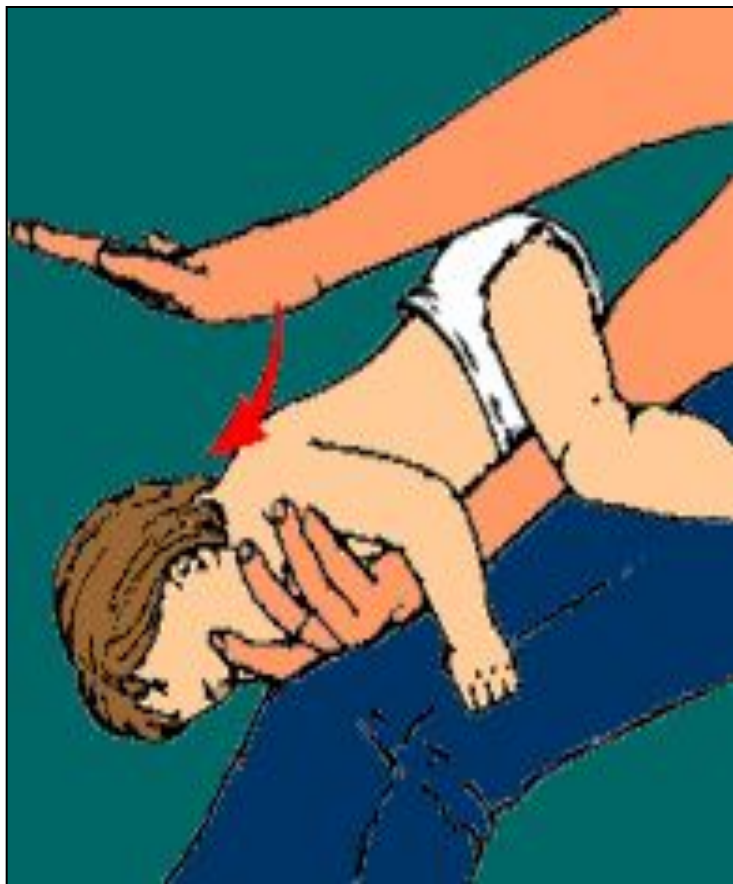**Выполнение приема Геймлиха у пациента без сознания**

## 5.2 Приёмы удаления инородного тела у детей :

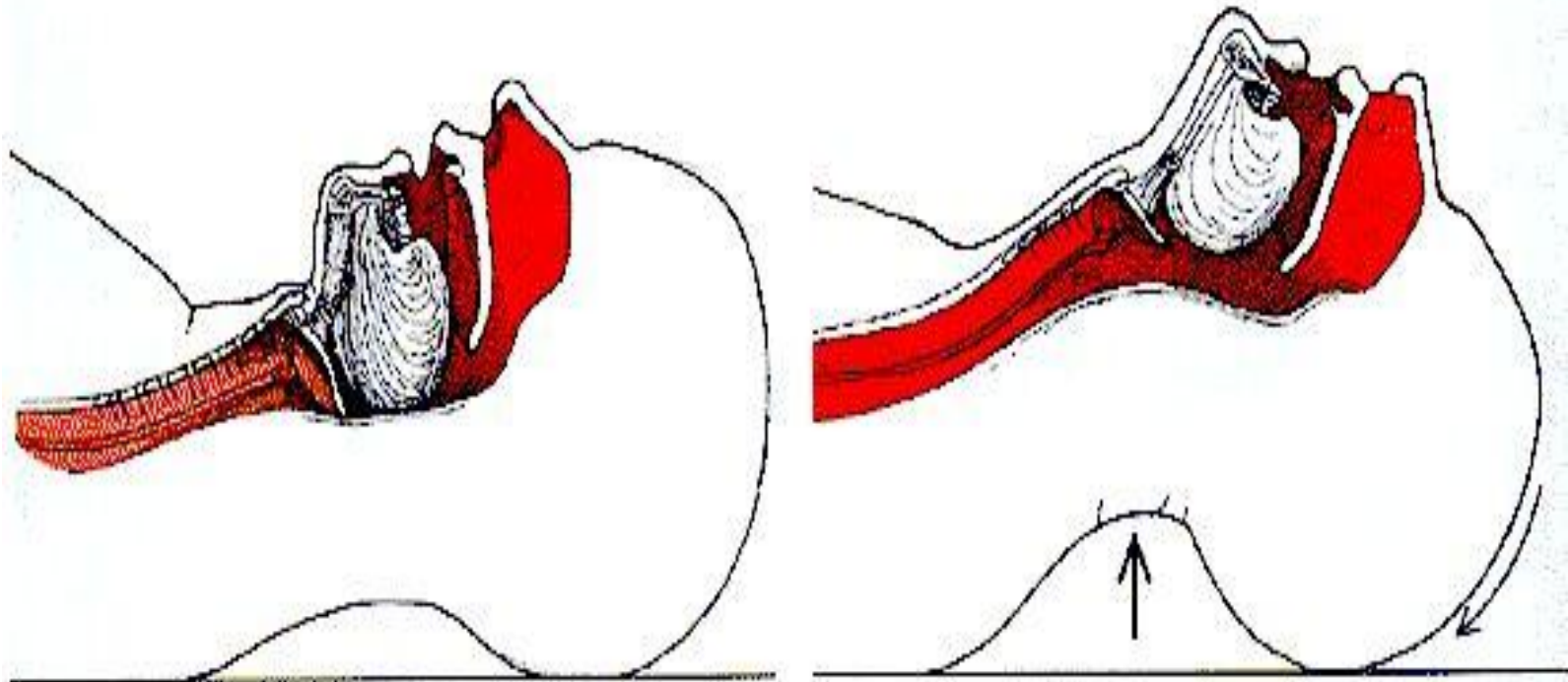


**Выполнение прием Геймлиха при попадании инородного тела в ВДП у младенца**

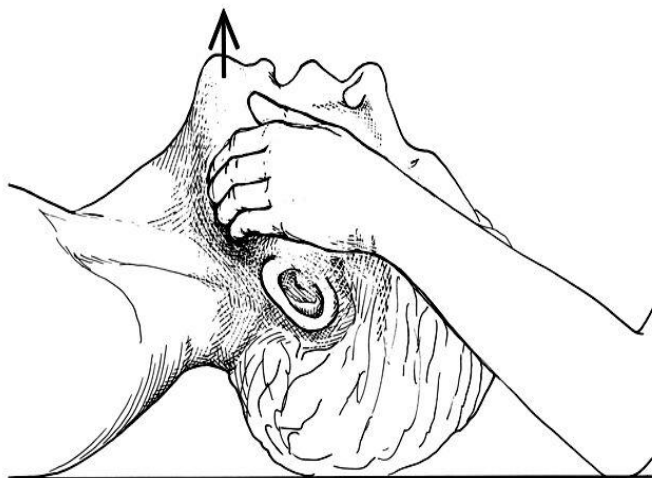
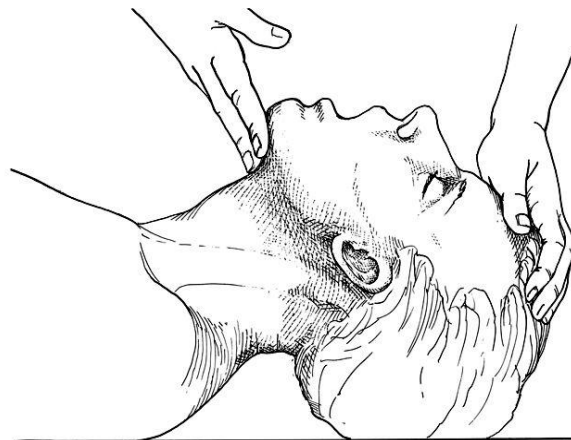
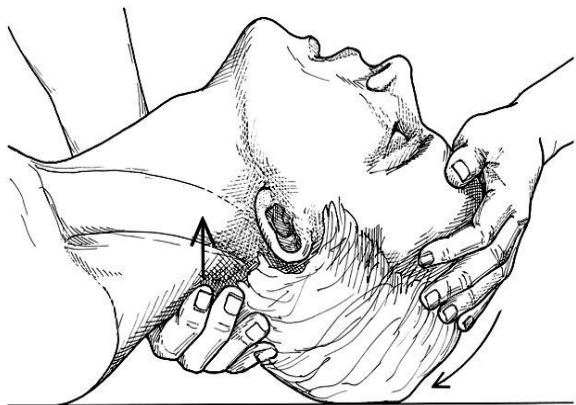
## 5.2 Приёмы удаления инородного тела у детей :



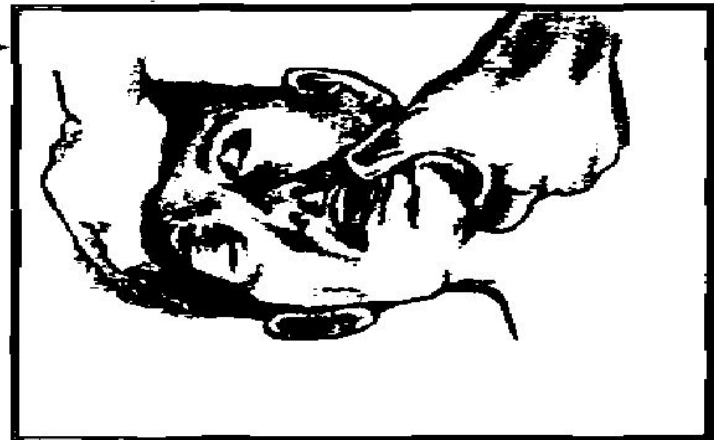
## 5.3 Тройной приём Сафара:



## 5.3 Тройной приём Сафара:



## 5.3 Тройной приём Сафара:



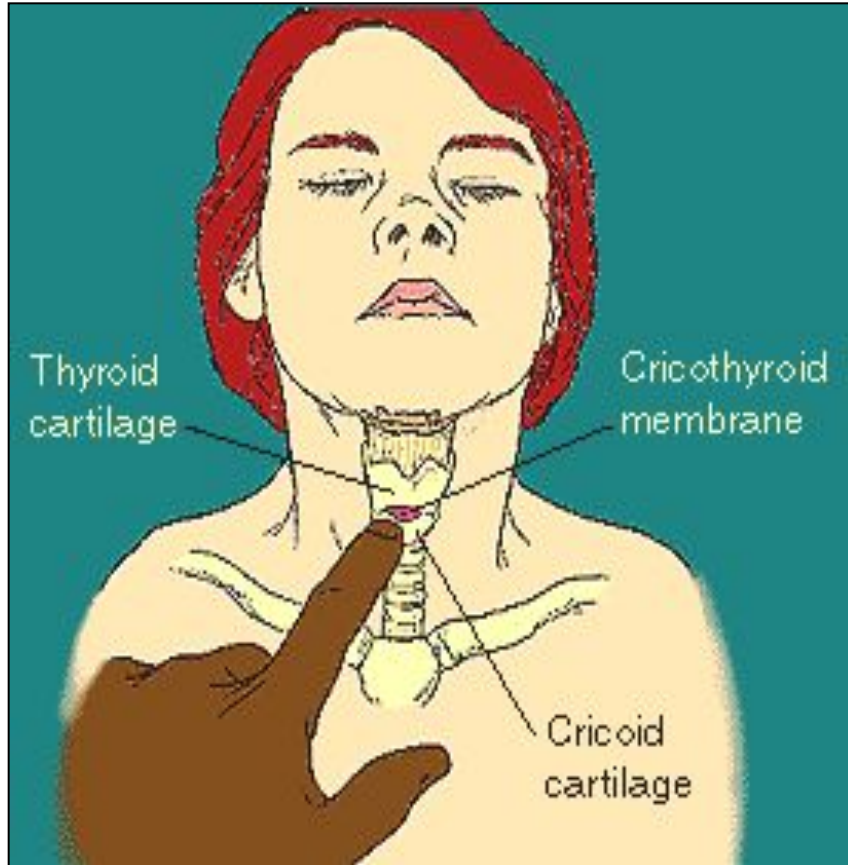
## 5.4 Стандарт действий:

1. Осмотреть ротоглотку (по возможности удалить инородное тело).
2. Попросить окружающих вызвать реанимационную бригаду «Скорой помощи».
3. Выполнить прием Геймлиха.
4. Осмотреть ротоглотку.
5. Выполнить повторно прием Геймлиха.
6. При неэффективности приема Геймлиха:
  - Выполнить «тройной» прием (уложить больного на ровную горизонтальную поверхность, разогнуть голову, выдвинуть нижнюю челюсть):
  - Провести 2-3 пробных экспираторных вдоха.
7. При эффекте ИВЛ (искусственная вентиляция легких) методом «рот в рот» (раздувание грудной клетки во время искусственного вдоха, прослушивание дыхательных шумов, исчезновение цианоза) продолжить ИВЛ до приезда реанимационной бригады «Скорой помощи».
8. При неэффективности ИВЛ экспираторным методом – конико- или трахеотомия (конкурирующим коникотомии методом считается введение через коническую связку в просвет трахеи 2-3 игл с широким диаметром).
9. Обязательная госпитализация больного в специализированное отделение.

**Примечание:** при отсутствии дыхания и сердечной деятельности – начинать с проведения сердечно-легочной реанимации(см. соответствующий стандарт).



## 5.5 Коникотомия:



## Анатомия крикотиреоид- ной мембраны

## 6. Судорожный синдром:

**Судороги** – это внезапные приступы клонических или тонико-клонических непроизвольных сокращений мышц с потерей или без потери сознания.

## 6.1 Стандарт действий:

1. Уложить больного, подложить под голову подушку, пеленку или что-нибудь иное мягкое.
2. Обеспечить проходимость дыхательных путей, по возможности очистить ротовую полость и глотку.
3. Обеспечить приток свежего воздуха, расстегнуть стесняющую одежду (воротник, ремень).
4. Измерить АД и ЧСС (в дальнейшем контролировать АД каждые 2-3 минуты, не снимая манжетки).
5. Подготовить стандартную укладку «Судорожный синдром».
6. Введение препаратов из укладки:
  - - сибазон (реланиум, седуксен) 0,5% 2- 4мл, в мышцы дна полости рта,
  - - магния сульфат 25% 10мл в/м,
  - - лазикс (фуросемид) 2-4мл в/м,
  - - преднизолон 3-5 мг/кг (5-10мл) в/м,
  - - при продолжающихся судорогах инъекцию сибазона повторить.
7. Продолжая неотложную терапию, вызвать реанимационную бригаду «Скорой помощи».
8. После купирования острого состояния обязательно госпитализировать больного в стационар.

**Примечание:** при отсутствии дыхания и сердечной деятельности – начинать с проведения сердечно-легочной реанимации (см. соответствующий стандарт).

## 7. Токсическое действие (передозировка) местных анестетиков:

- В токсических дозах новокаин, лидокаин, тримекаин и другие анестетики после кратковременного возбуждения ЦНС угнетают кору головного мозга и подкорковые центры (дыхательный и сосудодвигательный) вплоть до развития коллапса, острой дыхательной и сердечной недостаточности.
- При легкой степени отравления отмечается тошнота, головокружение, судороги мышц конечностей, бледность кожных покровов, учащение пульса, понижение АД.
- При тяжелой интоксикации появляются тонические и клонические судороги, признаки легочной и сердечно-сосудистой недостаточности. По времени развитие наиболее тяжелых признаков отравления варьирует от нескольких минут до многих часов.

# 7.1 Стандарт действий:

1. Прекратить введение лекарственного препарата.
2. Уложить больного в горизонтальное положение, приподнять ножной конец стоматологического кресла (подложить под ноги валик), опустить головной конец.
3. Обеспечить приток свежего воздуха, расстегнуть стесняющую одежду (воротник, ремень).
4. Измерить АД и ЧСС, в дальнейшем контролировать эти параметры каждые 2-3 минуты, не снимая манжетки.
5. Подготовить систему для внутривенного вливания: шприцы, иглы, жгут.
6. Обеспечить венозный доступ, начать в/в инфузию 400,0 0,9% Na Cl со скоростью 40-50 капель в минуту.
7. Вызвать реанимационную бригаду «Скорой помощи».

**Примечание:** при развитии коллапса, судорог, остановки дыхания и кровообращения - действовать по соответствующим стандартам.

## 8. Гипертензивные неотложные состояния:

- **Гипертоническая болезнь** – распространенная болезнь, основными проявлениями которой являются повышенное артериальное давление в сочетании с церебральными расстройствами сосудистого тонуса; стадийность в развитии симптомов .
- **Гипертонический криз** – это резкое обострение болезни на короткий срок, характеризующееся рядом нервно-сосудистых нарушений и последующими гуморальными реакциями.

## 8.1 Клиническая картина:

- **Гипертонический криз I типа** (вызван выбросом в кровь адреналина) - развивается чаще у больных гипертонической болезнью 1 и ПА стадии, продолжается несколько часов. Гипертонический криз 1 типа (гиперкинетический) развивается быстро, появляются резкая головная боль, головокружение, тошнота, мелькание перед глазами, может возникать рвота. Больные возбуждены, ощущают чувство жара, дрожь во всем теле. На коже шеи, лица, а иногда и груди появляются красные пятна. Кожа на ощупь влажная. Могут возникать усиленное сердцебиение и ощущение тяжести за грудиной. Отмечается тахикардия. АД повышено, преимущественно систолическое (до 200 мм рт. ст. и выше) Пульсовое давление увеличено.

## 8.1 Клиническая картина:

- **Гипертонический криз II типа** (вызван выбросом норадреналина) - встречается преимущественно в поздних стадиях ГБ (гипертоническая энцефалопатия). Криз проявляется сильной головной болью, тошнотой, рвотой, нарушениями зрения («летающие мушки», темные пятна перед глазами, иногда непродолжительная слепота). ) Пульс напряжен, но не учащен; АД резко повышено, преимущественно диастолическое (до 140-160 мм рт. ст.) Во время криза может развиваться нарушение мозгового кровообращения динамического характера или инсульт; нередко отмечается стенокардия, инфаркт миокарда, сердечная астма и отек легких.



## 8.2 Стандарт действий:

1. Уложить больного в горизонтальное положение.
2. Обеспечить приток свежего воздуха, расстегнуть стесняющую одежду (воротник, ремень).
3. Измерить АД и ЧСС (в дальнейшем контролировать АД каждые 2-3 минуты, не снимая манжетки).
4. Подготовить стандартную укладку «Гипертонический криз».
5. Введение препаратов из укладки:
  - при гипертоническом кризе 1 типа
    - дибазол 0,5% р-р – 2 - 4мл в/м, в/в
    - лазикс (фуросемид) 2,0 мл в/м, в/в
    - обзидан (пропранолол, индерал) 1-2 таб (противопоказан при застойной сердечной недостаточности, бронхиальной астме, брадикардии)
  - при гипертоническом кризе 2 типа
    - клофелин (гемитон, катапрессан) 1-2 таблетки под язык
    - коринфар (нифедипин) 1-2 таб
    - магния сульфат 25% - 10мл в/м,
    - пентамин 5% 1-2 мл в 100,0 мл 5% глюкозы (физ. раствора) в/в капельно
6. После купирования острого состояния обязательно госпитализировать больного в стационар.

## 9. Стенокардия:

**Стенокардия** – ишемия миокарда вследствие несоответствия между потребностью миокарда в кислороде и его реальной доставкой.

**Клиническая картина:** боль за грудиной или в области сердца различной интенсивности. Характер боли давящий, сжимающий. В начале боль не очень резкая, затем интенсивность ее увеличивается, и она становится необычно сильной. Типична иррадиация боли в левую руку (по внутренней ее поверхности до мизинца), в левую лопатку, шею, нижнюю челюсть, иногда в обе руки, очень редко в правую. Боль сопровождается вегетативными расстройствами: больные бледнеют, в тяжелых случаях покрываются холодным потом, отмечается подъем АД, появляется страх смерти или тягостное чувство подавленности.

**Прием нитроглицерина, как правило, купирует приступ.**

## 9.1 Стандарт действий:

1. Уложить больного в горизонтальное положение.
2. Обеспечить приток свежего воздуха, расстегнуть стесняющую одежду (воротник, ремень).
3. Измерить АД и ЧСС (в дальнейшем контролировать АД каждые 2-3 минуты, не снимая манжетки).
4. Подготовить стандартную укладку «Стенокардия. Инфаркт миокарда».
5. Введение препаратов из укладки:
  - - нитроглицерин 0,0005 (или его аналог) 1-2 таблетки под язык, повторно – через 5 мин.
  - - при отсутствии эффекта баралгин 5-10мл или:
  - - анальгин 50% 2мл, димедрол 1% 2мл в/в,
6. Продолжая неотложную терапию, вызвать реанимационную бригаду «Скорой помощи».
7. После купирования острого состояния обязательно госпитализировать больного в стационар.

## 10. Инфаркт миокарда:

- **Инфаркт миокарда** – это ишемический некроз сердечной мышцы, возникающий вследствие острого несоответствия между потребностью миокарда в кислороде и его кровоснабжением по коронарным артериям сердца.

## 10.1 Клиническая картина:

**Клиническая картина:** выраженная боль, которая чаще локализуется в области сердца, за грудиной, реже – захватывает всю поверхность грудной клетки. В отдельных случаях она отмечается в нижней части грудины и надчревной области. Иногда боль возникает в левой руке, плече, затем распространяется в область сердца. Иррадирует в левую руку, плечо, реже – лопатку, обе руки, правую руку, межлопаточное пространство, шею, нижнюю челюсть, надчревную область. Боль обычно носит волнообразный характер, то усиливаясь, то ослабевая. Объективно отмечаются бледность кожи, цианоз губ, повышенная потливость. Часто наблюдается брадикардия, снижение АД.

**Прием нитроглицерина, как правило, не снимает боль, а лишь несколько облегчает ее.**

# 10.1 Стандарт действий:

1. Уложить больного в горизонтальное положение.
2. Обеспечить приток свежего воздуха, расстегнуть стесняющую одежду (воротник, ремень).
3. Измерить АД и ЧСС (в дальнейшем контролировать АД каждые 2-3 минуты, не снимая манжетки).
4. Подготовить стандартную укладку «Стенокардия. Инфаркт миокарда».
5. Введение препаратов из укладки:
  - - нитроглицерин 0,0005 (или его аналог) 1-2 таблетки под язык, повторно – через 5 мин.
  - - при отсутствии эффекта баралгин 5-10мл или:
    - анальгин 50% 2мл в/в,
    - димедрол 1% 2мл в/в,
    - папаверин 2% 2мл в/в,
  - - сибазон (реланиум, седуксен) 0,5% р-р 2-4мл в/м,
6. Продолжая неотложную терапию, вызвать реанимационную бригаду «Скорой помощи».
7. После купирования острого состояния обязательно госпитализировать больного в стационар.

**Примечание:** при отсутствии дыхания и сердечной деятельности – начинать с проведения сердечно-легочной реанимации (см. соответствующий стандарт).

# 11.1 Сахарный диабет:

**1. Гипогликемическая кома** – острое состояние, развивающееся при быстром понижении концентрации сахара в артериальной крови и резком падении утилизации глюкозы мозговой тканью.

**Клиническая картина:** развивается быстро – профузный пот, бледность и влажность кожных покровов, влажность языка, поверхностное ритмическое дыхание, отсутствие запаха ацетона изо рта и гипотония глазных яблок. Отмечается тахикардия, аритмия, лабильность АД.

## 11.2 Сахарный диабет:

**2. Диабетическая кома** – развивается при быстром прогрессировании метаболических нарушений в результате поздней диагностики сахарного диабета, нарушения диеты, инфекционных заболеваний, физического и психического напряжения у больного СД.

**Клиническая картина:** кома развивается постепенно в течение нескольких часов. Появляется утомляемость, слабость, жажда, сильные головные боли, головокружение, звон в ушах, возбуждение, бессонница, сменяющаяся вялостью, апатией и сонливостью, анорексия, тошнота, рвота, полиурия. Характерны сухость кожных покровов и слизистых оболочек, сухой, обложенный коричневым налетом язык, запах ацетона изо рта, тахикардия, снижение АД.



## 11.3 Стандарт действий:

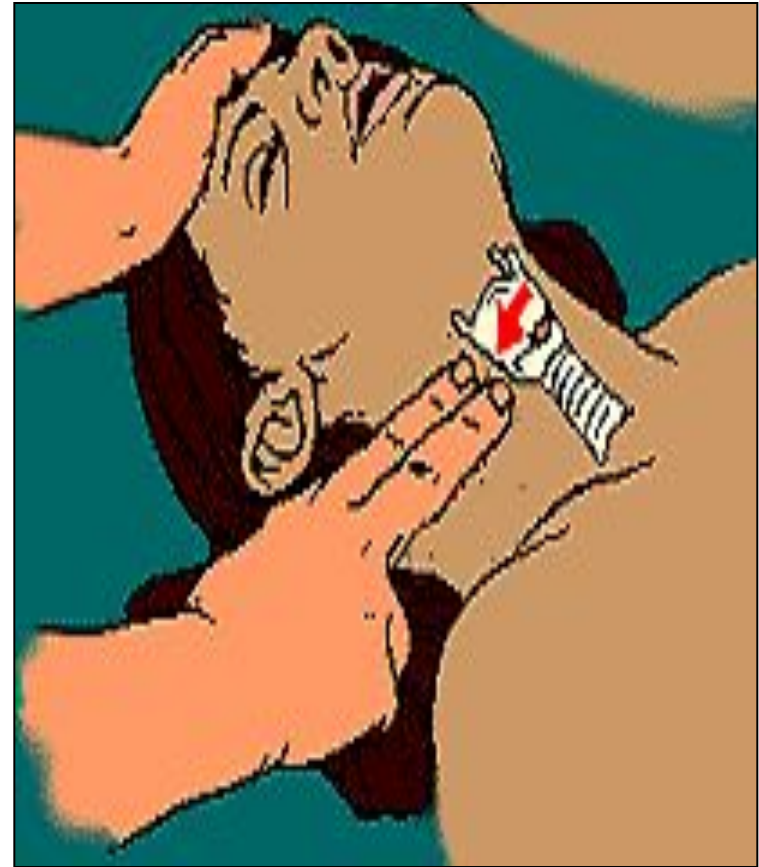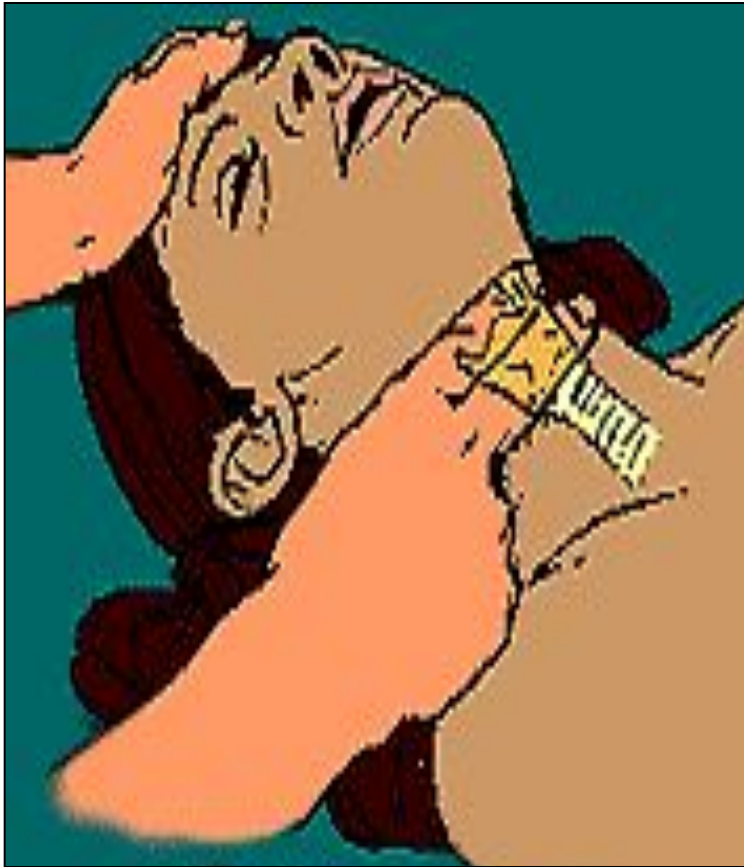1. Уложить больного в горизонтальное положение.
2. Обеспечить приток свежего воздуха, расстегнуть стесняющую одежду (воротник, ремень).
3. Измерить АД и ЧСС (в дальнейшем контролировать АД каждые 2-3 минуты, не снимая манжетки).
4. Подготовить систему для внутривенного вливания, шприцы, иглы, жгут.
5. Обеспечить венозный доступ.
6. При затруднении дифференциального диагноза комы в любом случае вводят 20мл 40% р-ра глюкозы в/в (так как гипогликемическая кома более опасна для коры головного мозга, чем диабетическая кома).
7. При получении положительного эффекта от введения р-ра глюкозы – внутрь сладкий чай, мед, конфеты с последующей госпитализацией.
8. При отсутствии эффекта от введения глюкозы начать в/в инфузию 0,9% натрия хлорида – 400мл со скоростью 25-40 капель/мин.
9. Продолжая неотложную терапию, вызвать реанимационную бригаду «Скорой помощи».
10. После купирования острого состояния обязательно госпитализировать больного в стационар.

# 12. Клиническая смерть:

- **Признаки остановки дыхания и сердечной деятельности:**

1. Отсутствие дыхательных экскурсий грудной клетки, определяемых визуально;
2. Отсутствие пульса на сонной или бедренной артерии;
3. Отсутствие сознания.

## 12.1 Контроль пульса у взрослых:



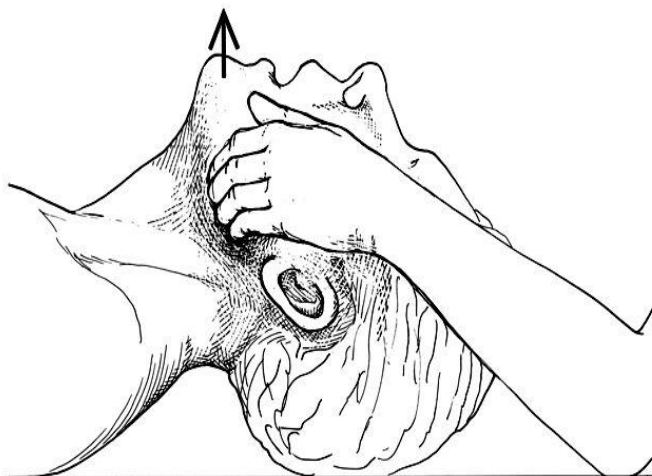
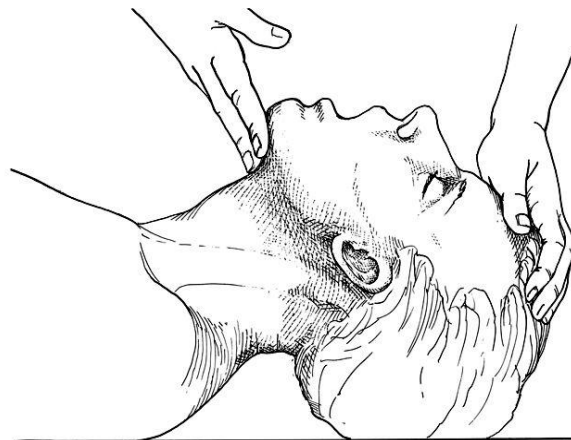
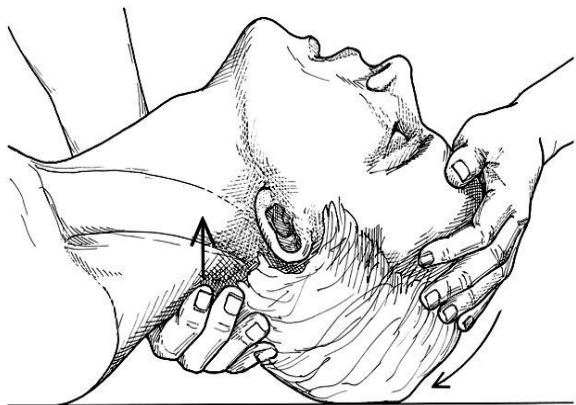
## 12.2 3 «кита» сердечно-легочной реанимации :

1. **Обеспечение проходимости дыхательных путей**
2. **Искусственная вентиляция легких**
3. **Непрямой массаж сердца**

## 12.2.1 Обеспечение проходимости дыхательных путей:

- Положение больного ( подушку убрать, больного на пол(?))
- Тройной прием Сафара
- Введение воздуховода
- Интубация

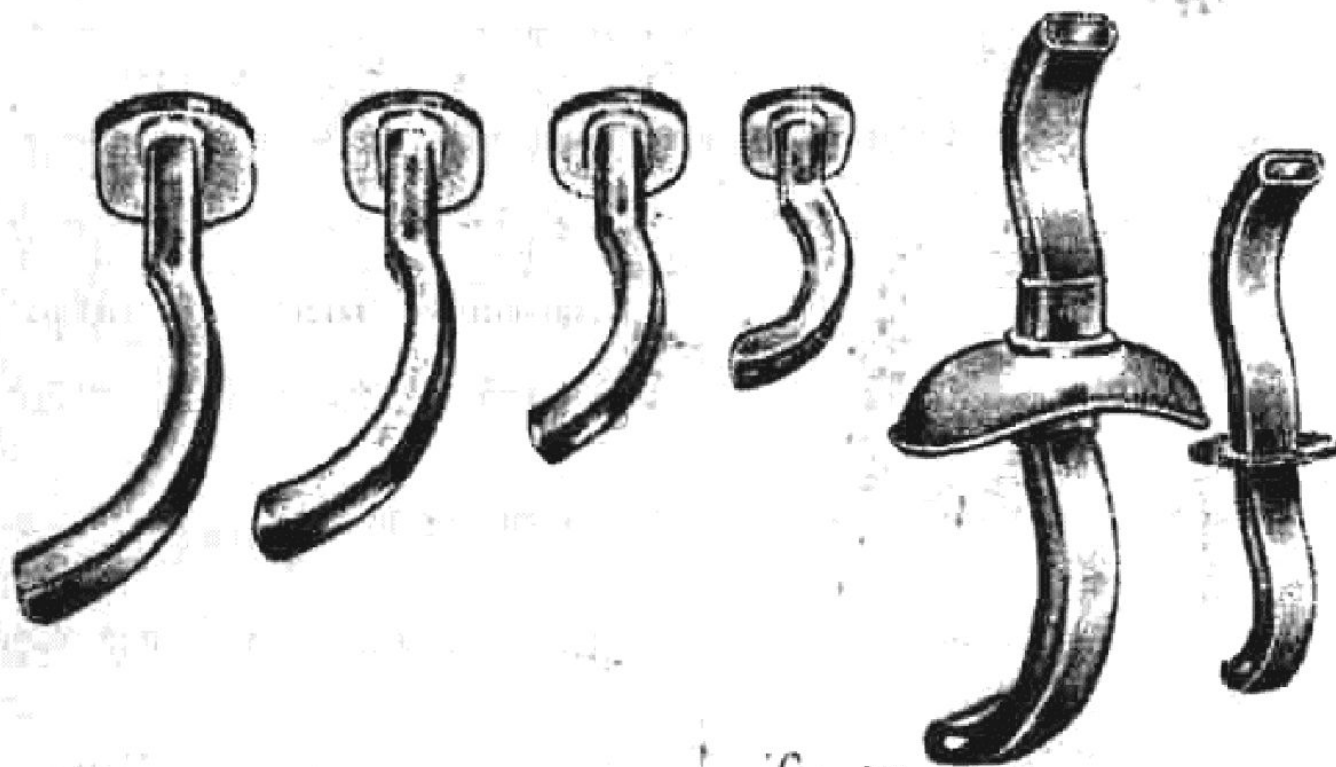
## 12.2.2 Тройной приём Сафара:



## 12.2.3 Тройной приём Сафара:

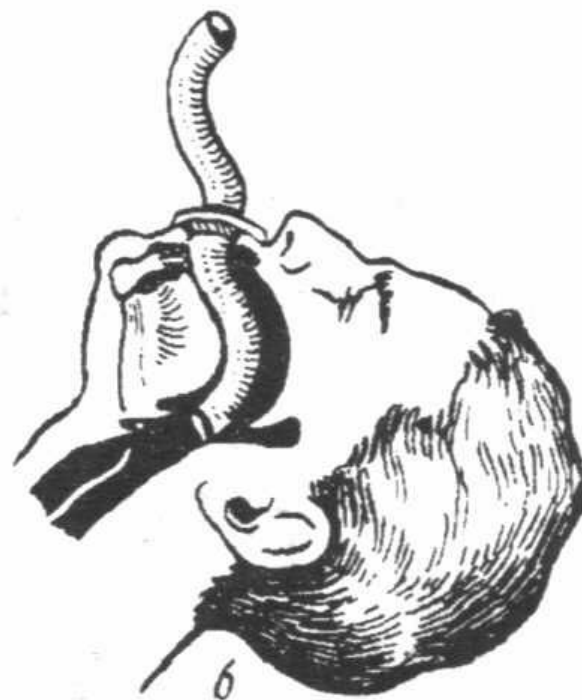
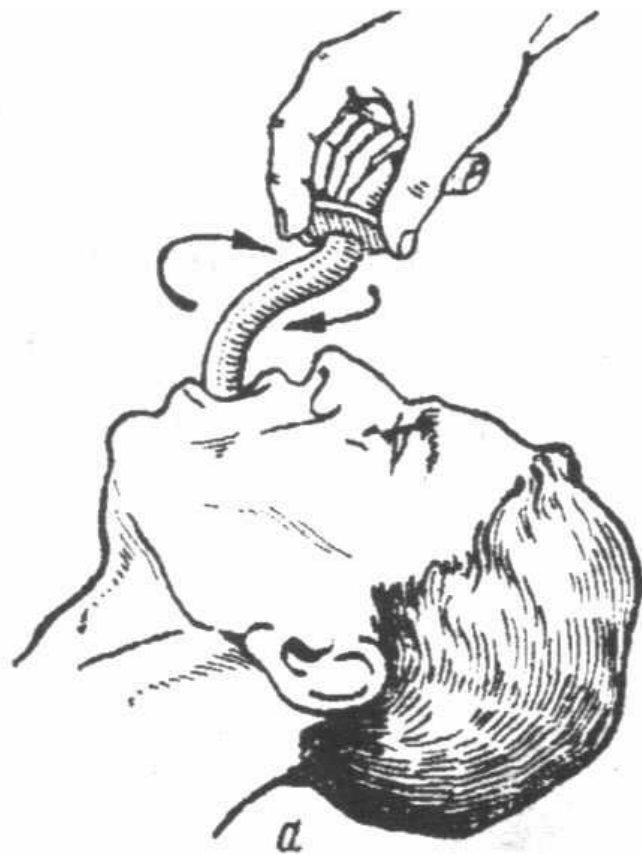**Если при попытке  
искусственного вдоха нет  
экскурсий грудной клетки -  
- повторить все этапы !**

## 12.2.4 Введение воздуховодов:

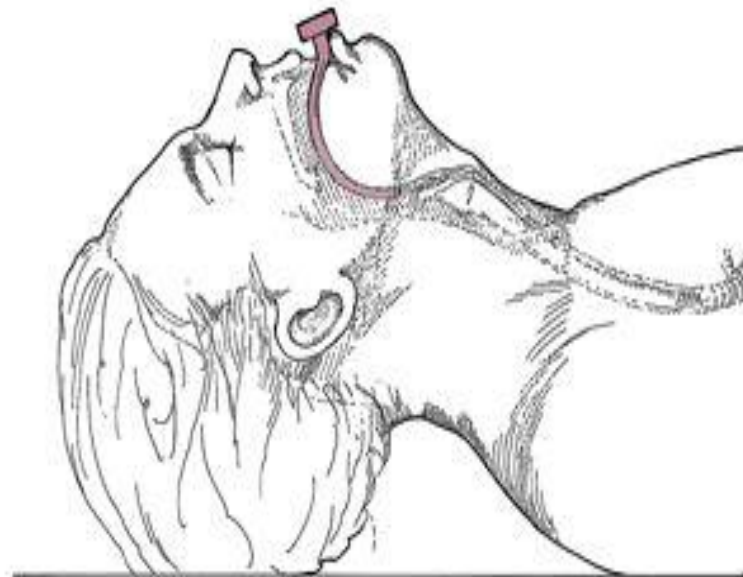
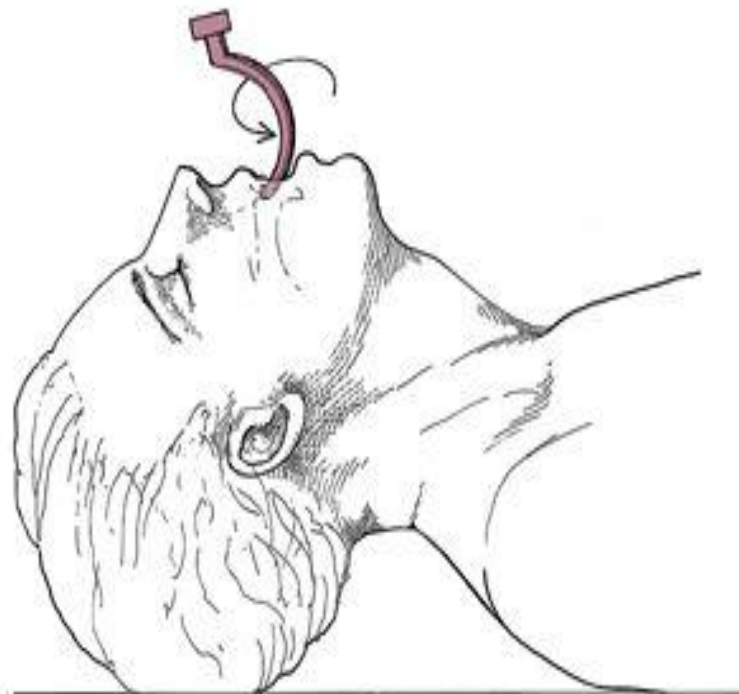




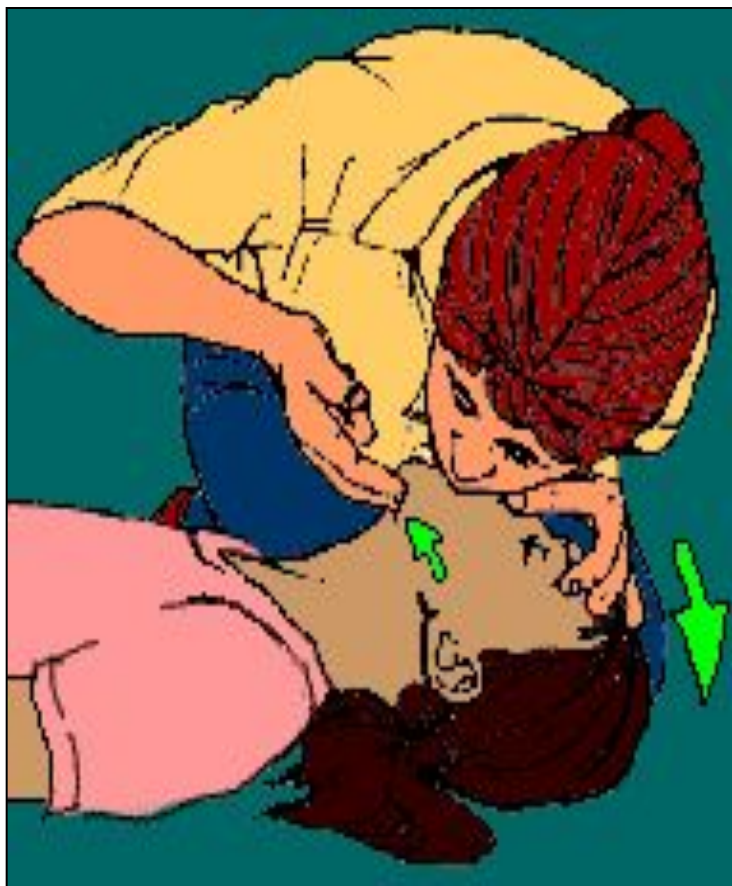## 12.2.5 Методика введения воздуховода Сафара:



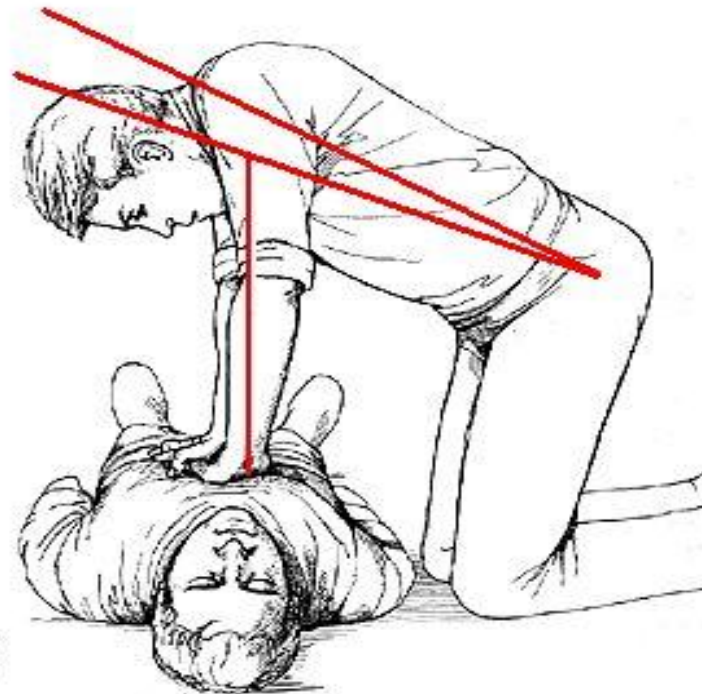
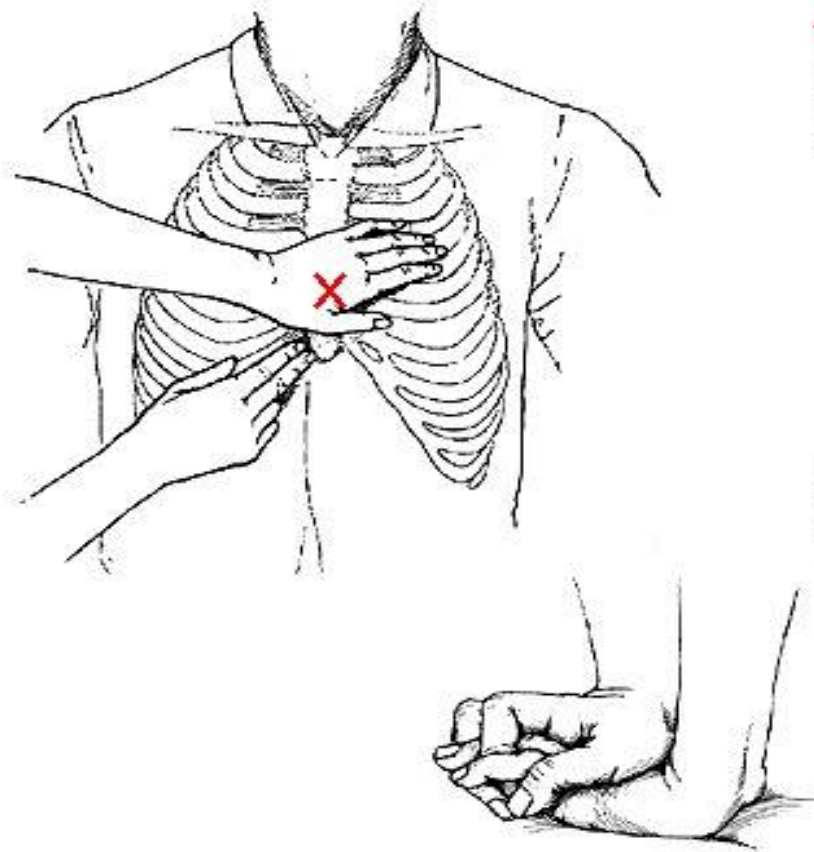
## 12.2.5 Методика введения воздуховода Гведела:



## 12.3 Искусственная вентиляция лёгких:



## 12.4 Непрямой массаж сердца:



## 12.5 Показатели эффективности СЛР :

- синхронная с компрессиями «пульсовая волна» на сонной артерии (пальпирует реаниматор, проводящий ИВЛ)
- сужение зрачков
- появление тонуса век и замыкание глазной щели
- спонтанные движения гортани
- изменение цвета кожи

С появлением отчетливой пульсации артерии (восстановление сердечной деятельности) массаж сердца прекращают, продолжая ИВЛ до восстановления спонтанного дыхания и сознания.

## 12.6 Стандарт действий:

1. Оценить состояние больного (наличие сознания, самостоятельного дыхания, пульса на сонной артерии, цвет кожи и слизистых, величину зрачков).
2. Попросить окружающих вызвать реанимационную бригаду «Скорой помощи».
3. Уложить больного на ровную жесткую поверхность, приподняв ножной конец тела.
4. Нанести прекардиальный удар.
5. Восстановить проходимость дыхательных путей.
6. Приступить к закрытому массажу сердца и ИВЛ (соотношение вентилляция-массаж 2:30).
7. Подготовить стандартную укладку «Сердечно-легочная реанимация».
8. Введение препаратов из укладки:
  - - адреналин 0,1% 1мл, повторять каждые 5 мин реанимации (до суммарной дозы 10 мл)
  - - атропин 0,1% 1мл дважды через 5 мин.
9. Проводить реанимационные мероприятия до приезда бригады «Скорой помощи».
10. После успешной реанимации - обязательная госпитализация.  
**Примечание:** все лекарственные препараты вводятся внутривенно, при невозможности внутривенного введения вводятся внутримышечно в мышцы дна полости рта.

СПАСИБО ЗА ВНИМАНИЕ !

