

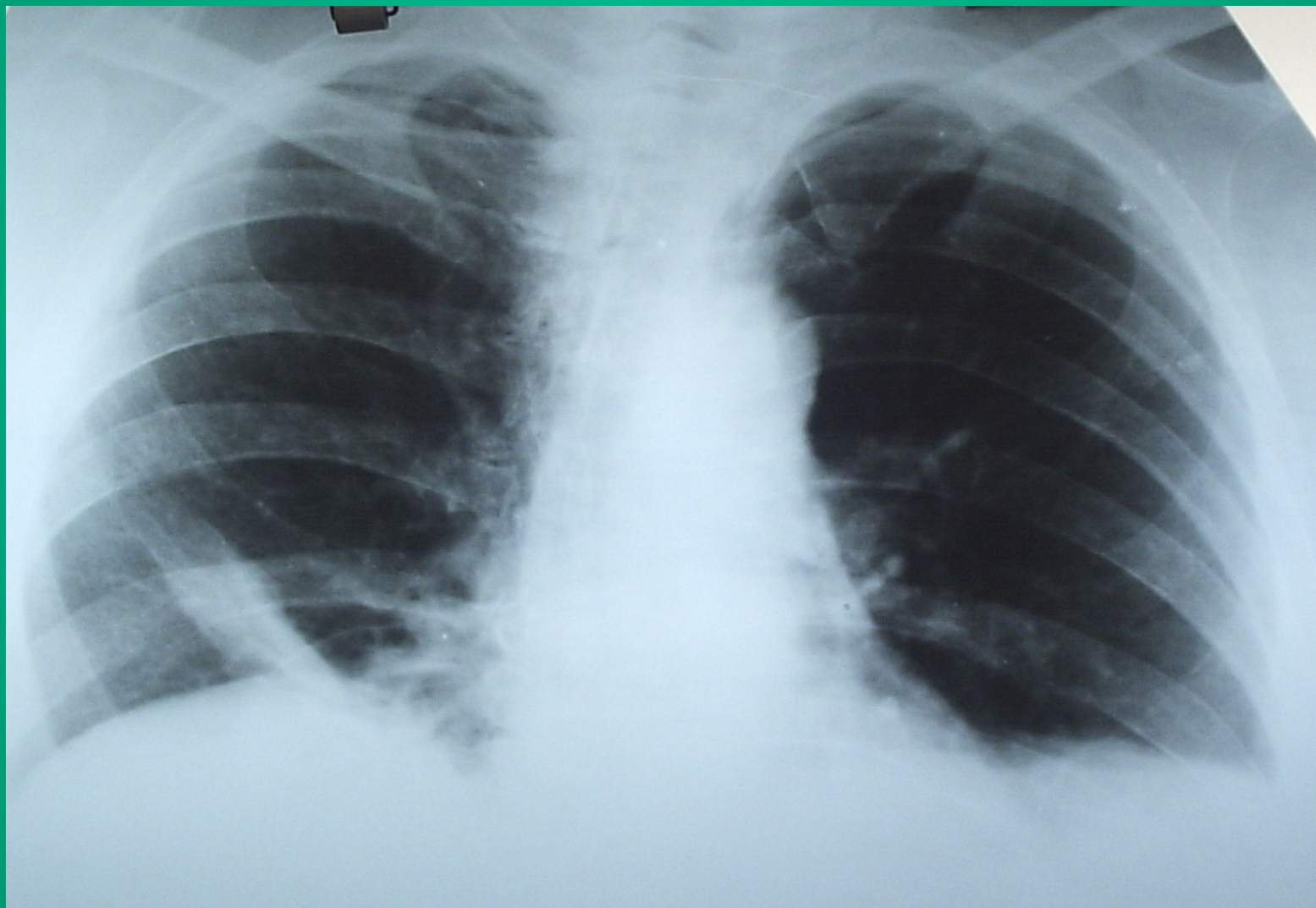Инфаркт - пневмония

Н.С. Воротынцева, С.С.
Гольев



Н.С. Воротынцева, С.С.
Гольев

Рис. 1а. Пациентка Б. 64г. Диагноз: Инфаркт миокарда. Инфаркт-пневмония.



Гольев

Рис.1б. Пациентка Б. 64г. Диагноз: Инфаркт миокарда. Инфаркт-пневмония.

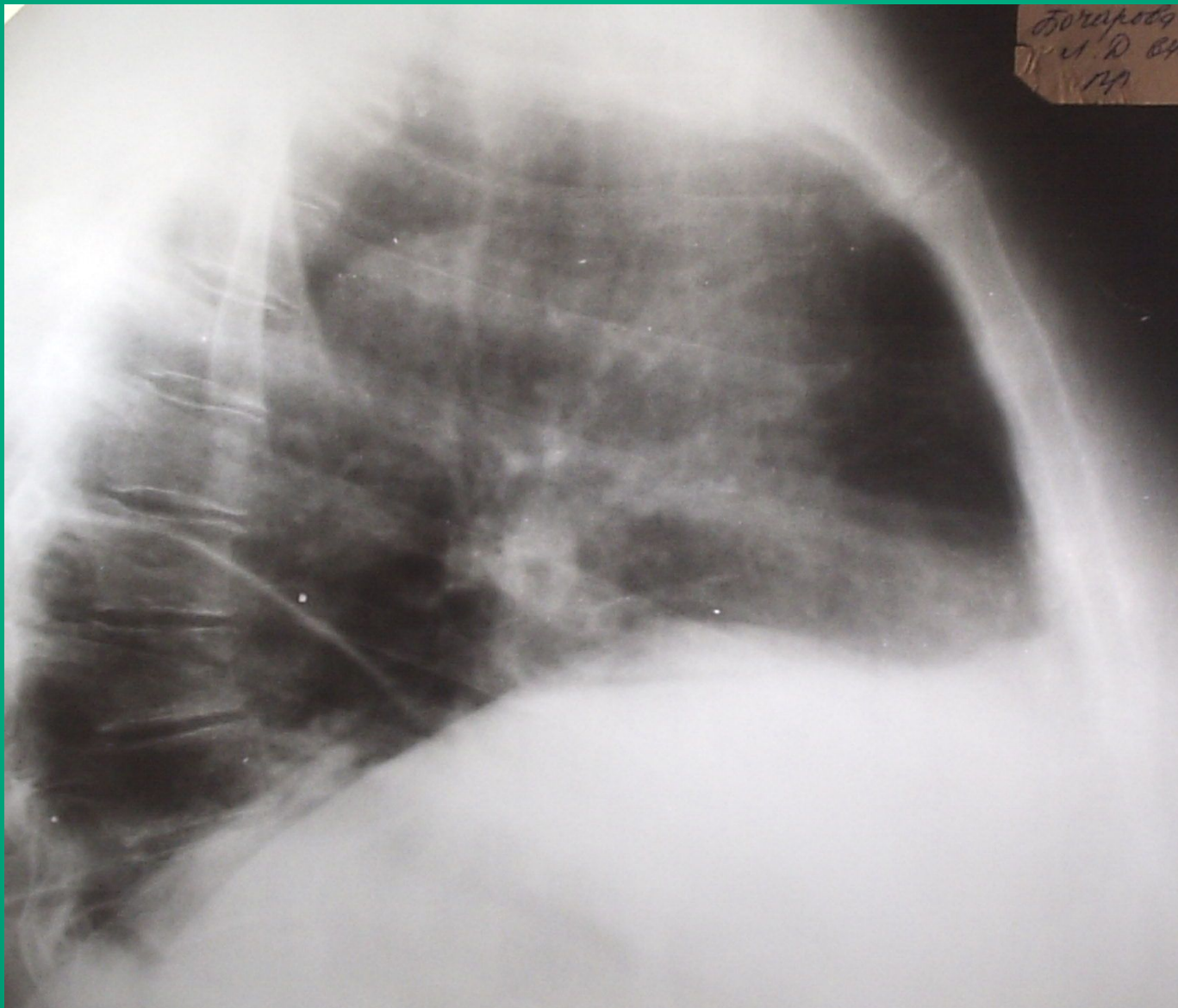


Рис. 1в. Пациентка Б. 64г. Диагноз: Инфаркт миокарда.
Рентгенограмма органов грудной полости от 24.04.06г. Инфаркт-

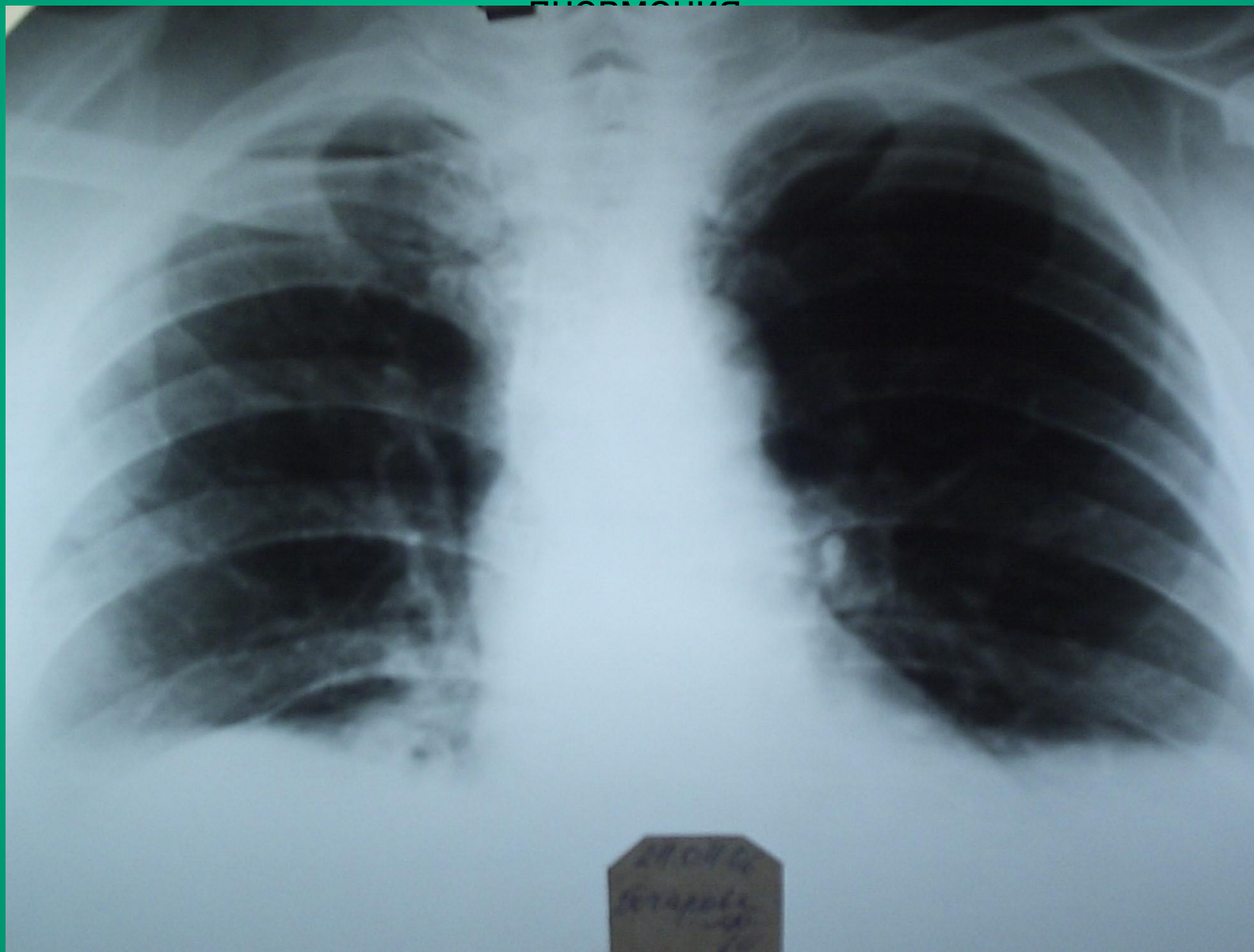


Рис. 1г. Пациентка Б. 64г. Диагноз: Инфаркт миокарда. Правая боковая рентгенограмма органов грудной полости от 24.04.06г. Инфаркт-пневмония в области базальных сегментов нижней доли.

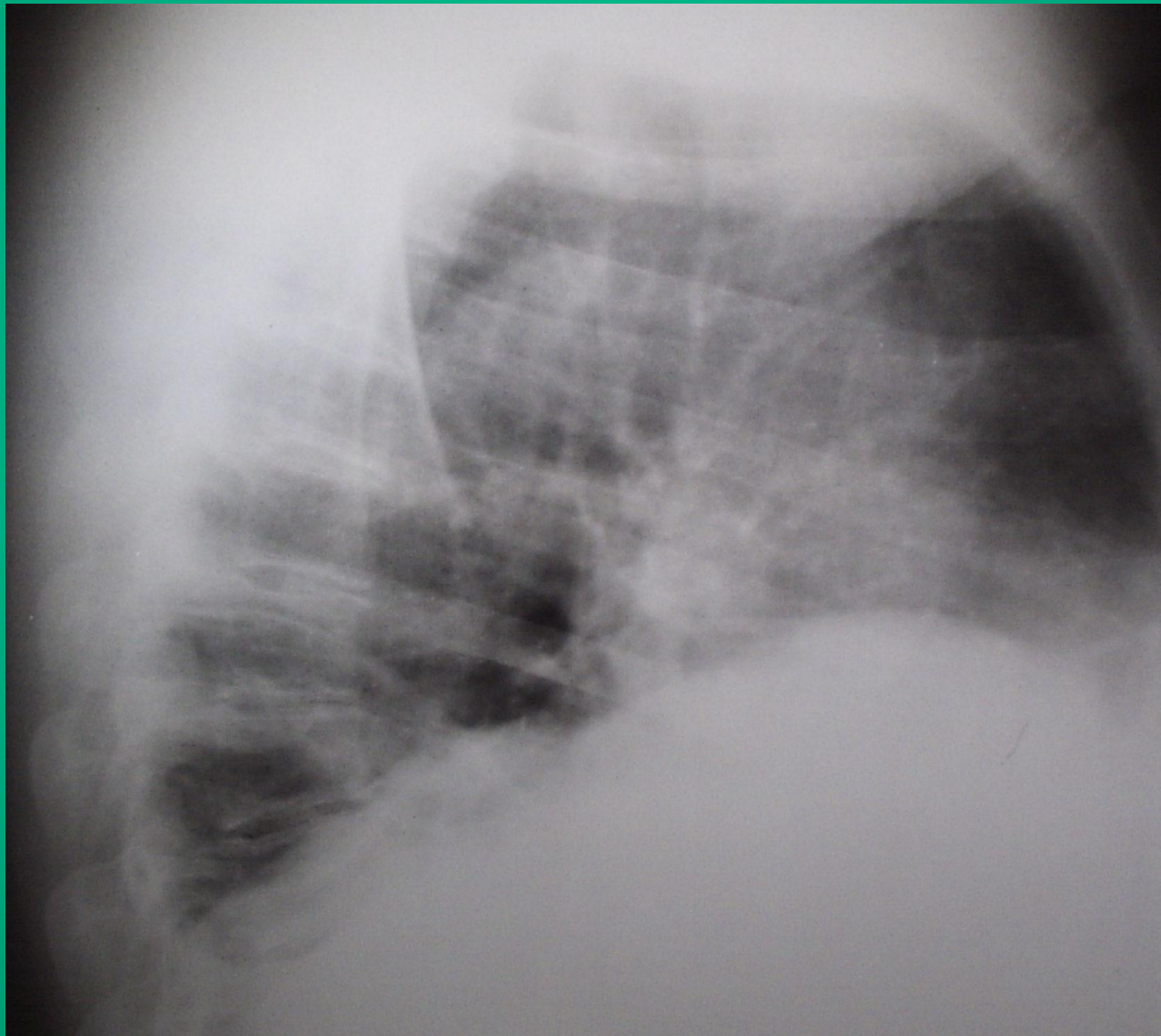


Рис. 1д. Пациентка Б. 64г. Диагноз: Инфаркт миокарда. Левая боковая рентгенограмма органов грудной полости от 24.04.06г. Инфаркт-пневмония в области базальных сегментов нижней доли

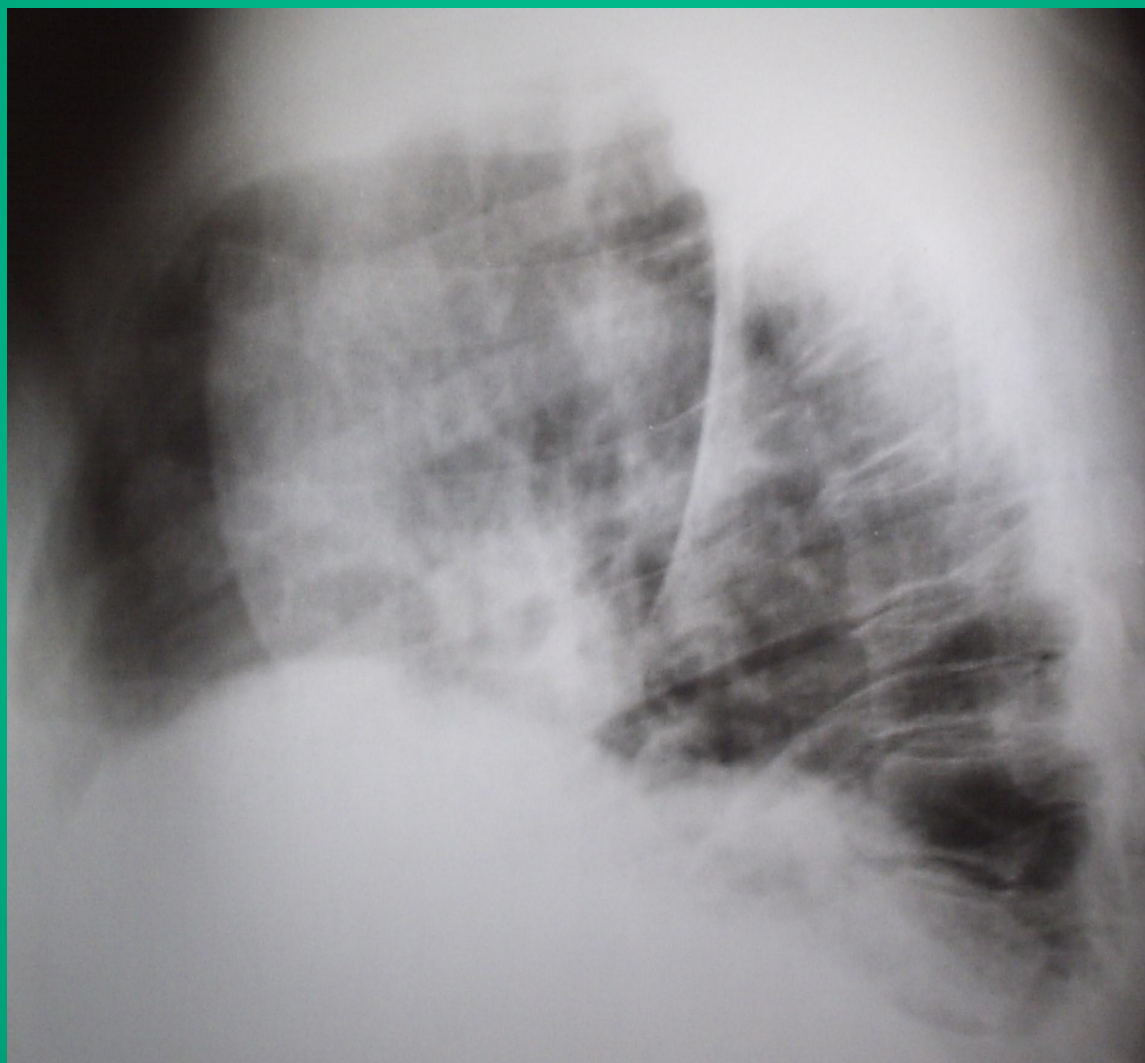
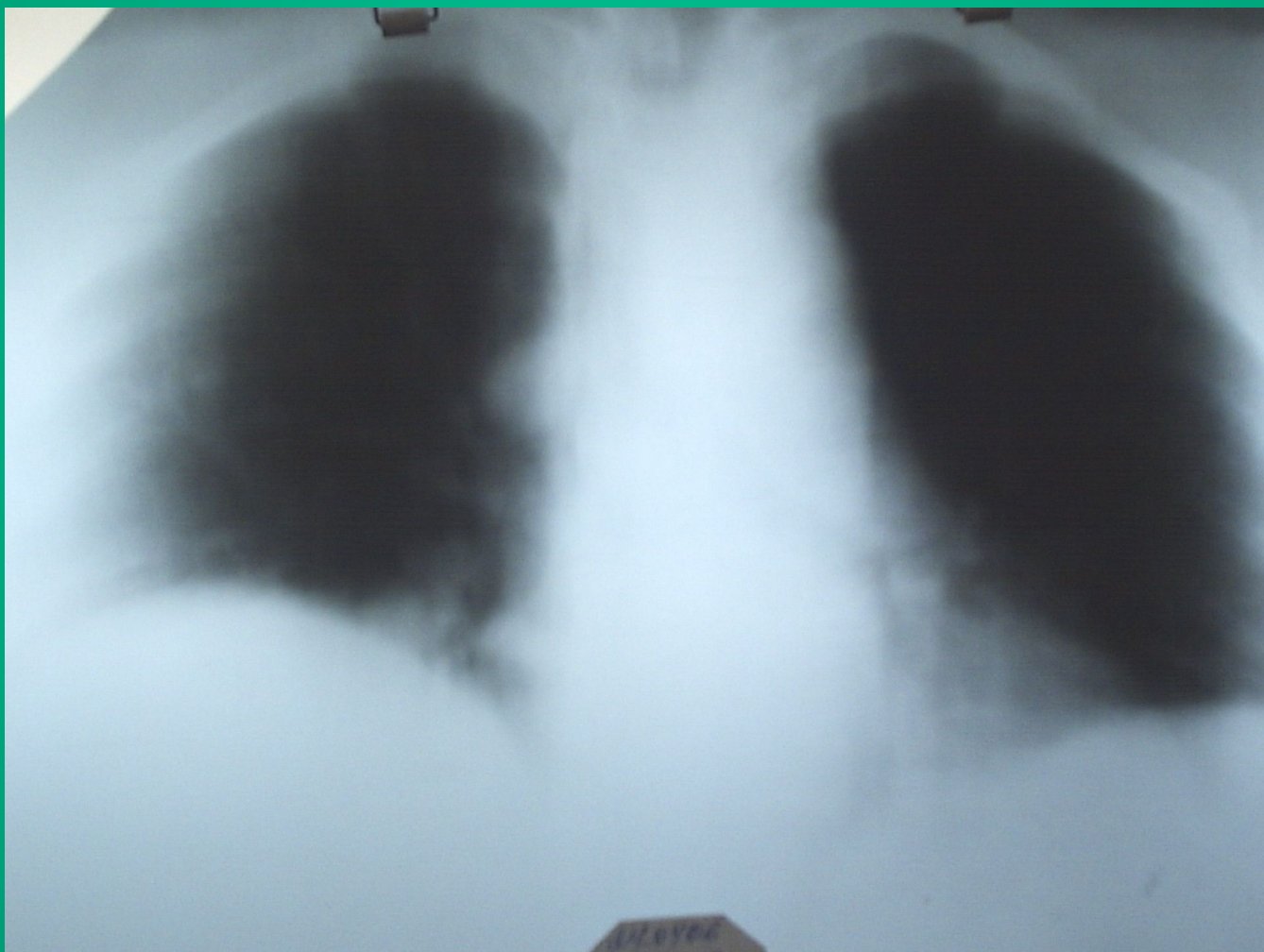
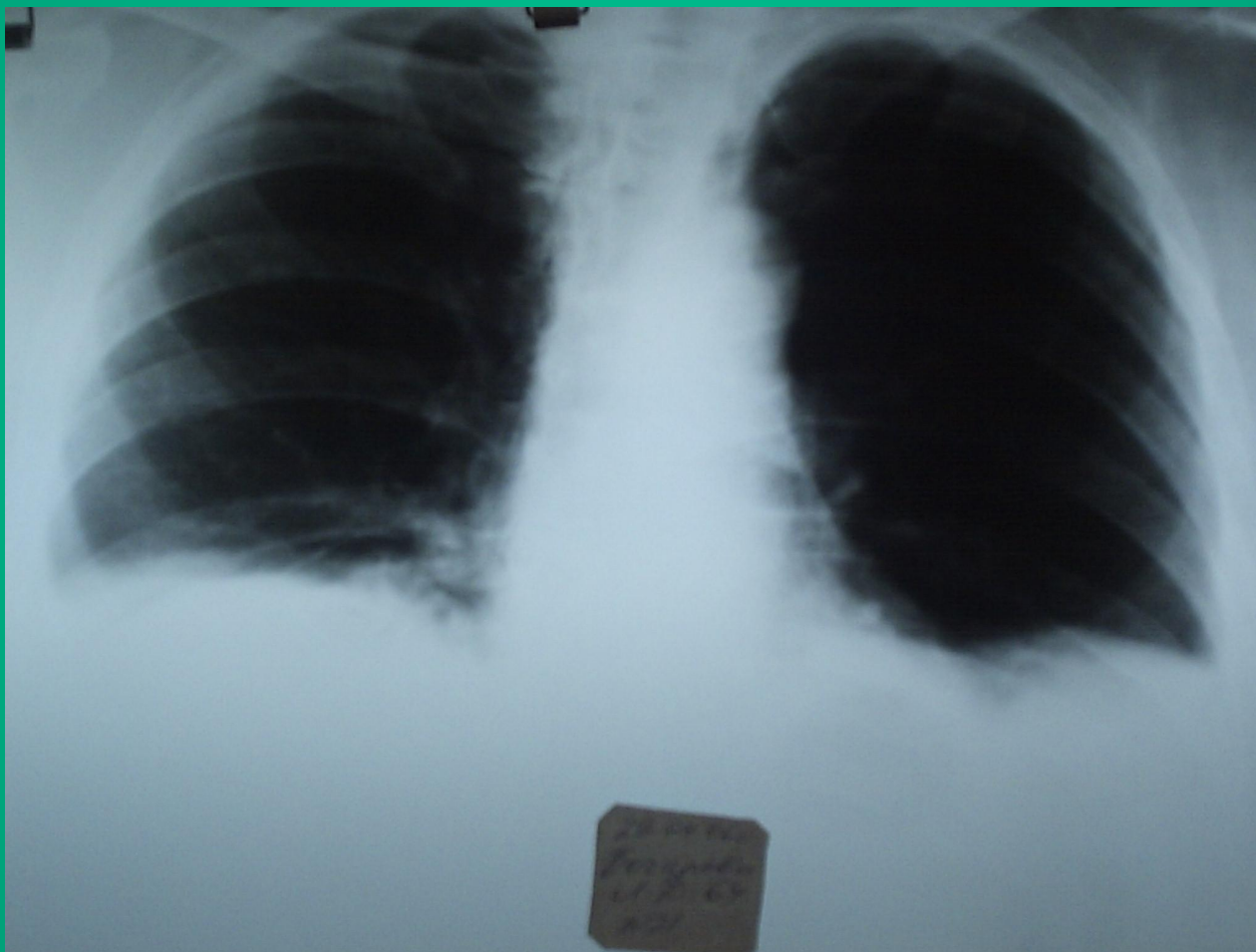
Рис.1е. Пациентка Б. 64г. Диагноз: Инфаркт миокарда.
Томограмма органов грудной полости от 27.04.06г. Инфаркт-
пневмония в области нижней доли правого легкого.
Гиповентиляция нижних долей.



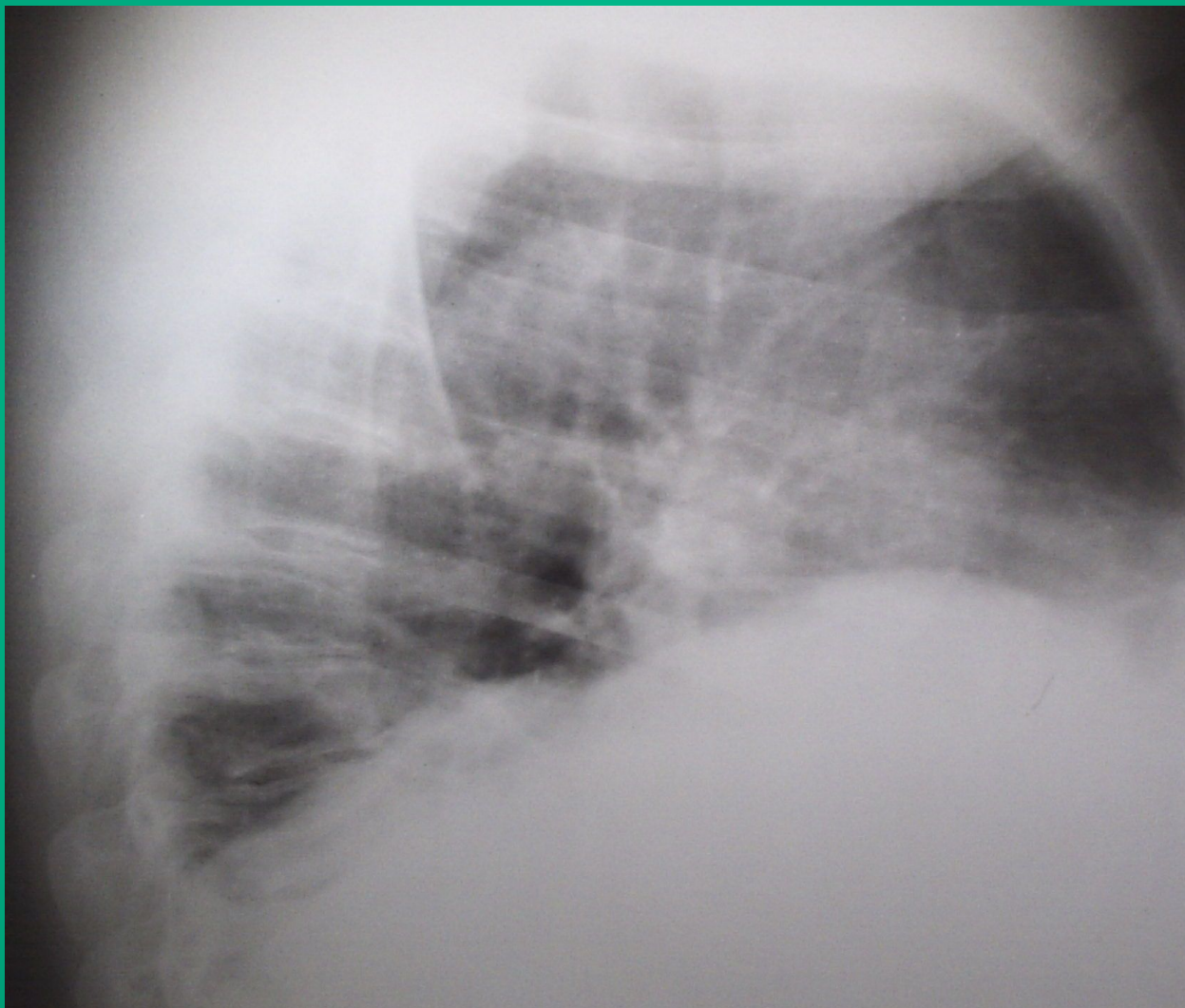
П.С. Воротынцева, С.С.
Гольев

Рис.1ж. Пациентка Б. 64г. Диагноз: Инфаркт миокарда.
Рентгенограмма органов грудной полости от 29.04.06г. Инфаркт-
пневмония, субсегментарные ателектазы нижних долей.



Н.С. Воротынцева, С.С.
Гольев

Рис. 13. Пациентка Б. 64г. Диагноз: Инфаркт миокарда. Правая боковая рентгенограмма органов грудной полости от 29.04.06г. Инфаркт-пневмония, субсегментарные ателектазы нижних долей.



П.С. Воробьева, С.С.

Гольев

Пациентка К. 68 л. Диагноз: Инфаркт миокарда. Инфаркт-пневмония нижней доли правого легкого. Застойные изменения в малом круге кровообращения.

- Анамнез: при поступлении пациентка предъявляла жалобы на одышку, кашель с прожилками крови, боли в груди.
- **Рис. 2а.** На рентгенограмме органов грудной полости определяется расширение тени средостения; в 9 сегменте правого легкого определяется пневмоническая инфильтрация.
- **Рис. 2б.** На томограммах корень правого легкого расширен за счет легочной артерии. Нижнедолевой бронх правого легкого сужен, но прослеживается на всем протяжении. Стенки бронха значительно утолщены.

Рис.2а. Пациентка К. 68л. Диагноз: Инфаркт миокарда. Инфаркт-пневмония нижней доли правого легкого. Застойные изменения в малом круге кровообращения. Расширение корня правого легкого. Рентгенограмма органов грудной полости от 30.06.01г.

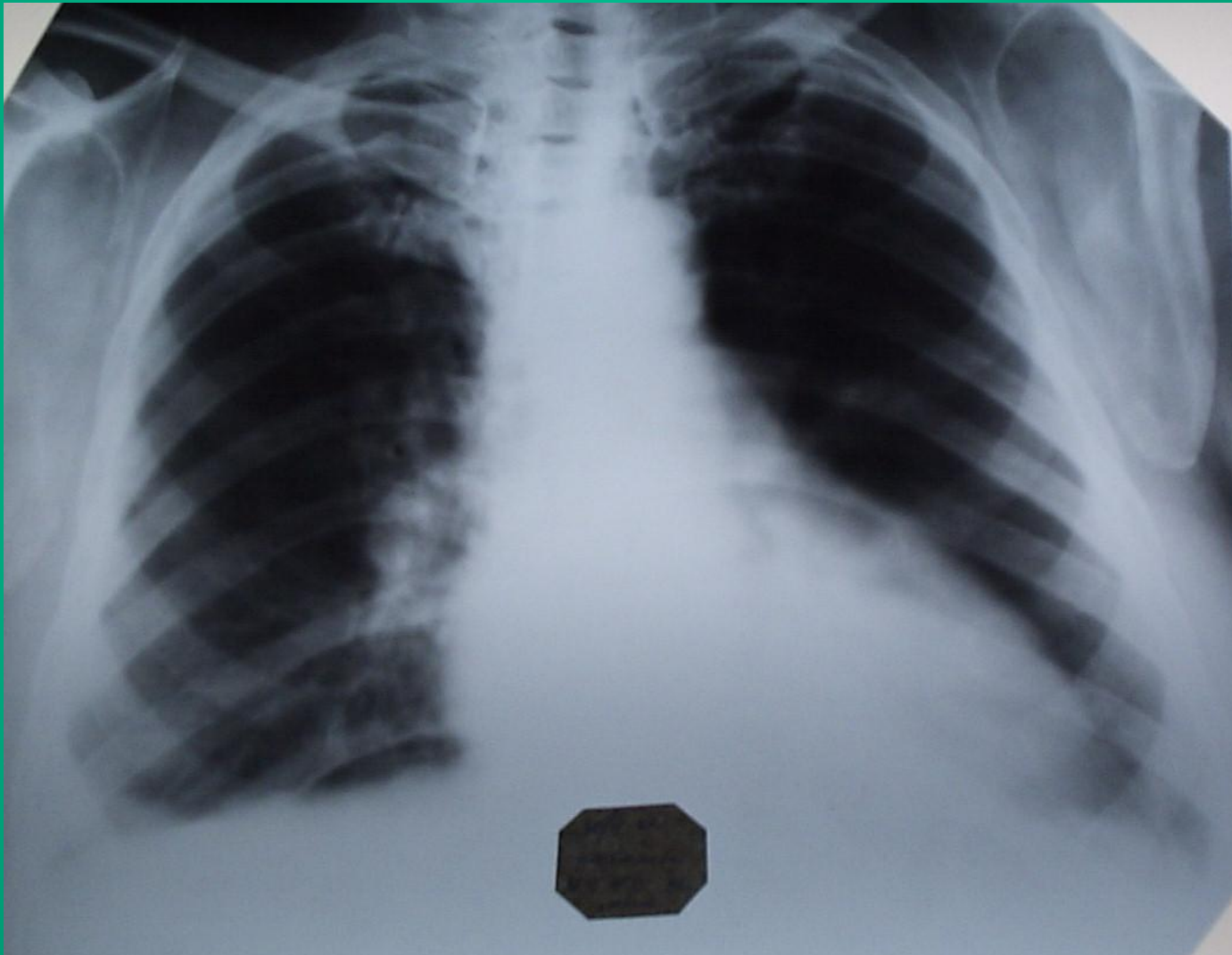
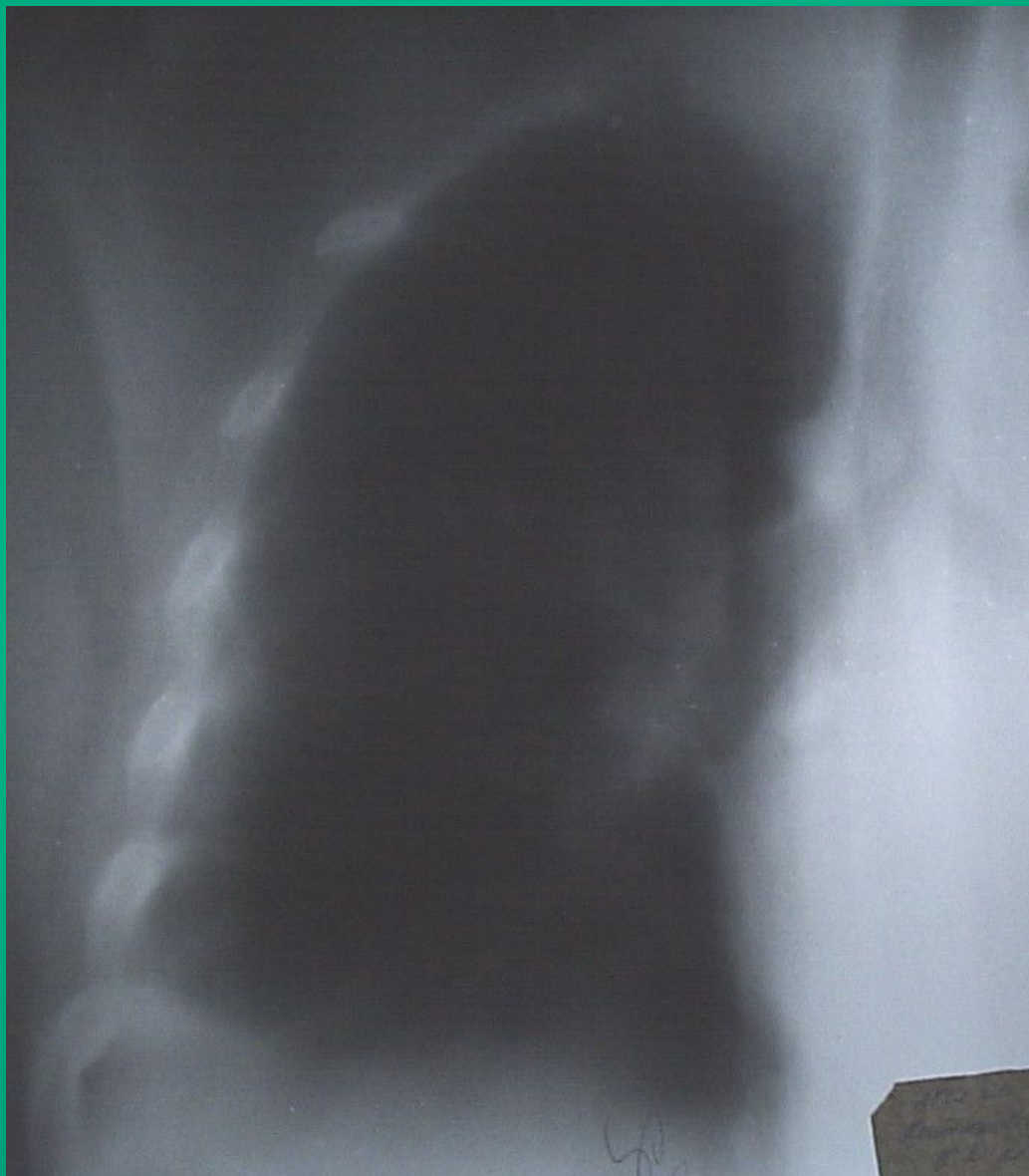
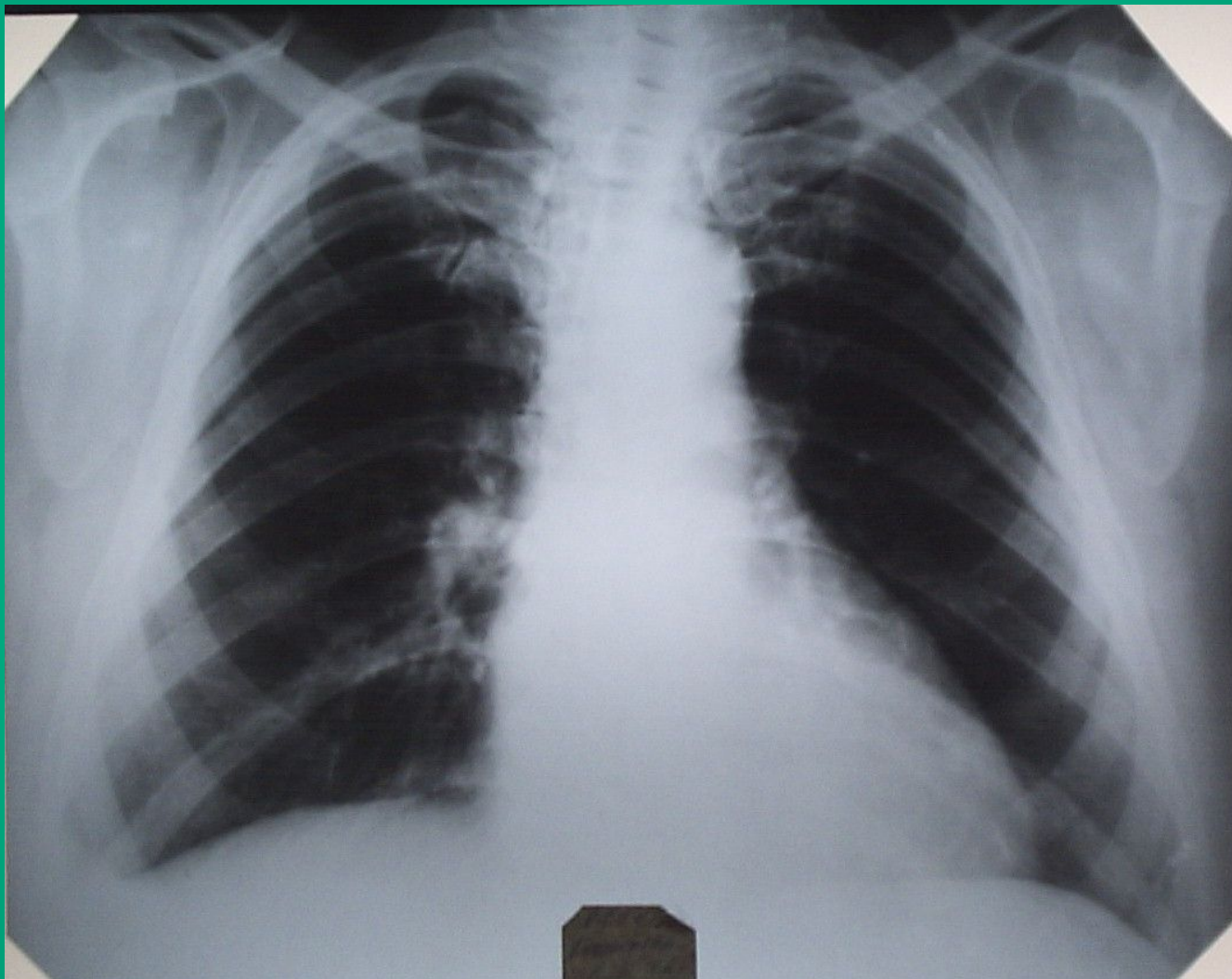


Рис. 26. Пациентка К. 68л. Диагноз: Инфаркт миокарда. Инфаркт-пневмония нижней доли правого легкого.. Застойные изменения в малом круге кровообращения. Расширение корня правого легкого. Томограмма от 30.06.01г. 12см.



- **Рис. 2в., рис. 2г., рис. 2д., рис. 2е., рис.2ж., рис. 2з., рис. 2и., рис. 2к.**
- На контрольных рентгенограммах и томограммах определяется изменчивая картина течения инфаркт - пневмонии.
- **Рис. 2л.** Контрольная рентгенограмма органов грудной полости демонстрирует положительную динамику: отсутствие признаков экссудативного плеврита, перибронхиальной инфильтрации, уменьшение размеров сердечной тени; прослеживаются дуги сердечной тени.

Рис. 2в. Пациентка К. 68л. Диагноз: Инфаркт миокарда. Инфаркт-пневмония нижней доли правого легкого. Застойные изменения в малом круге кровообращения. Рентгенограмма органов грудной полости от 6.07.01г.



Н.С. Воротынцева, С.С.
Гольев

Рис. 2г. Пациентка К. 68л. Диагноз: Инфаркт миокарда. Инфаркт-пневмония нижней доли правого легкого.. Застойные изменения в малом круге кровообращения. Нижедолевая правосторонняя плеврорпневмония. Рентгенограмма органов грудной полости от 18.08.01г.

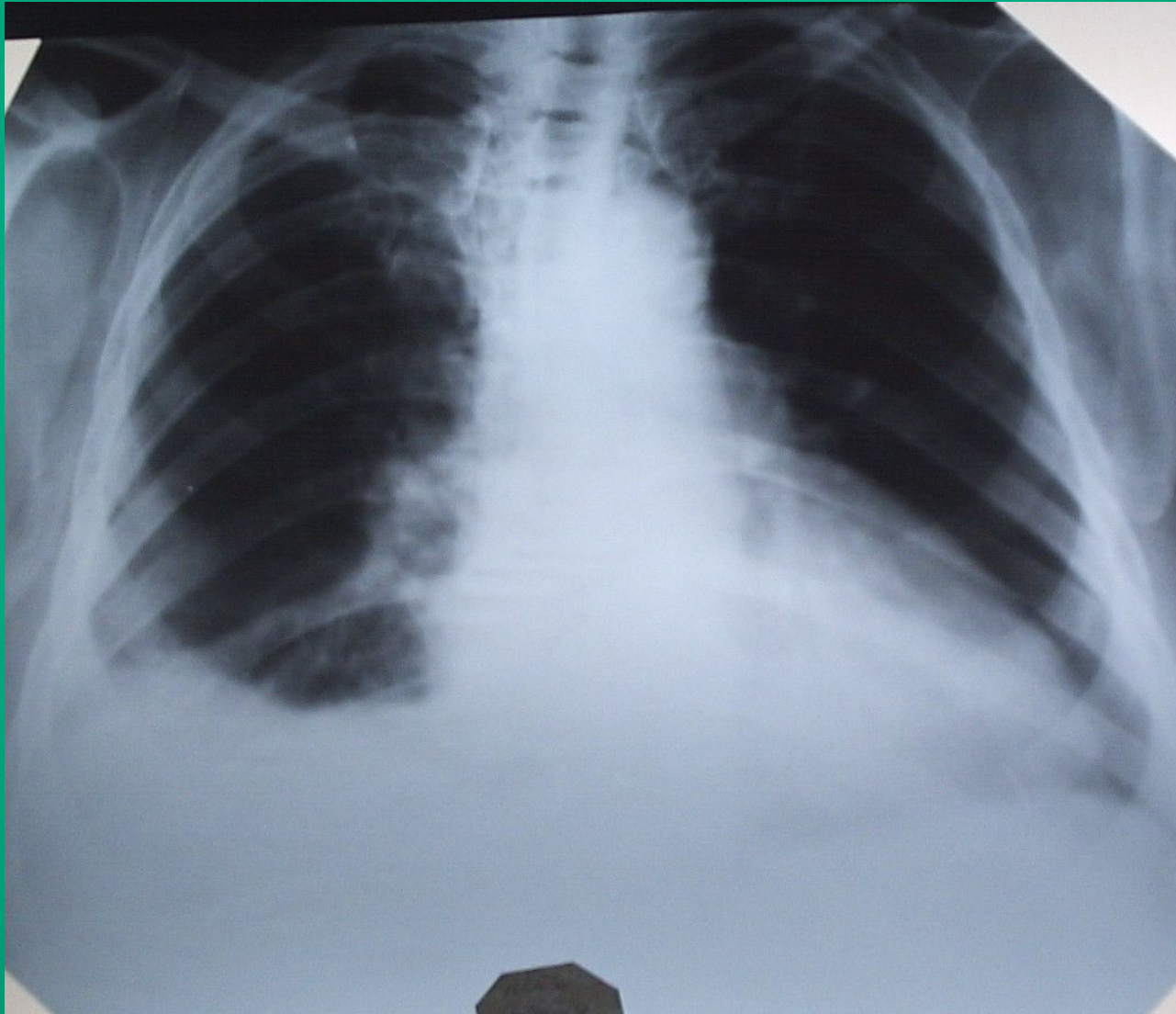
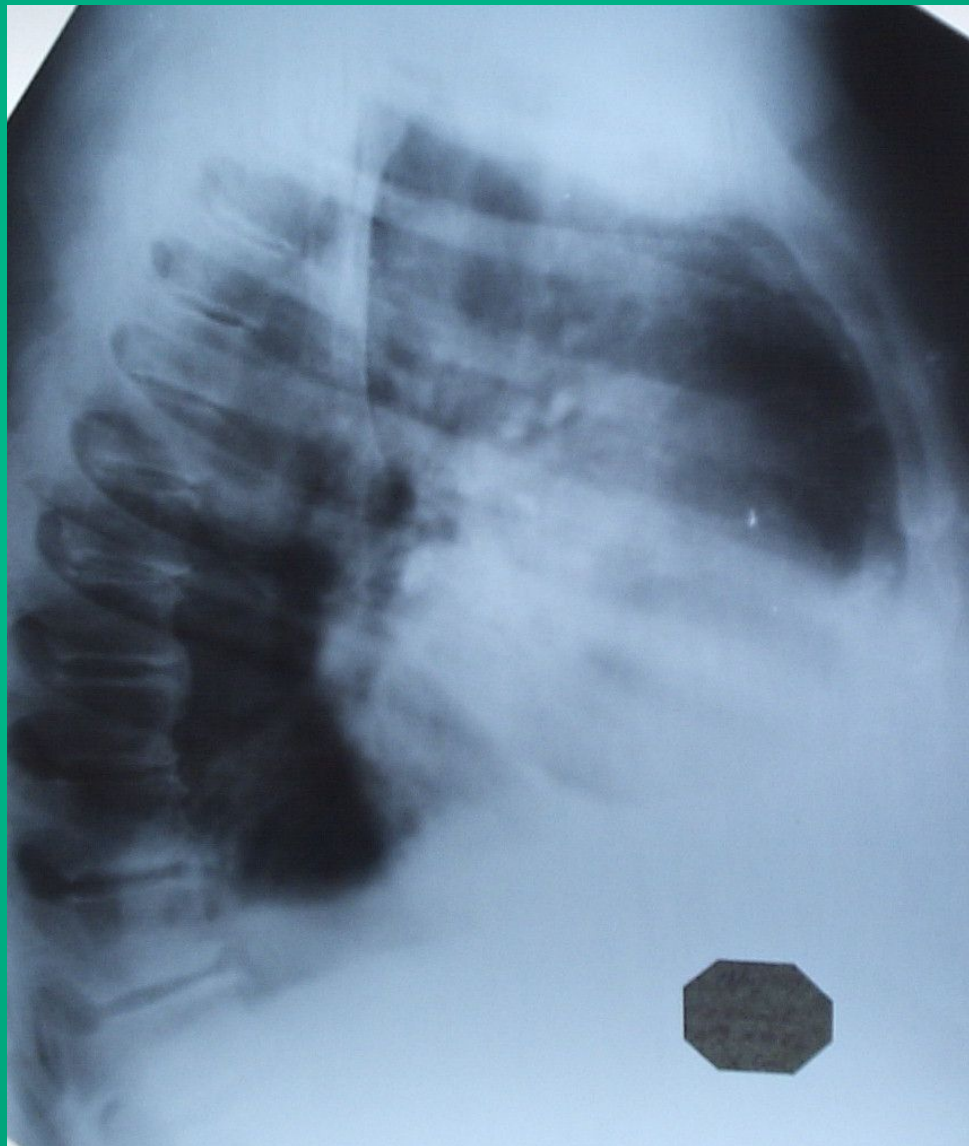
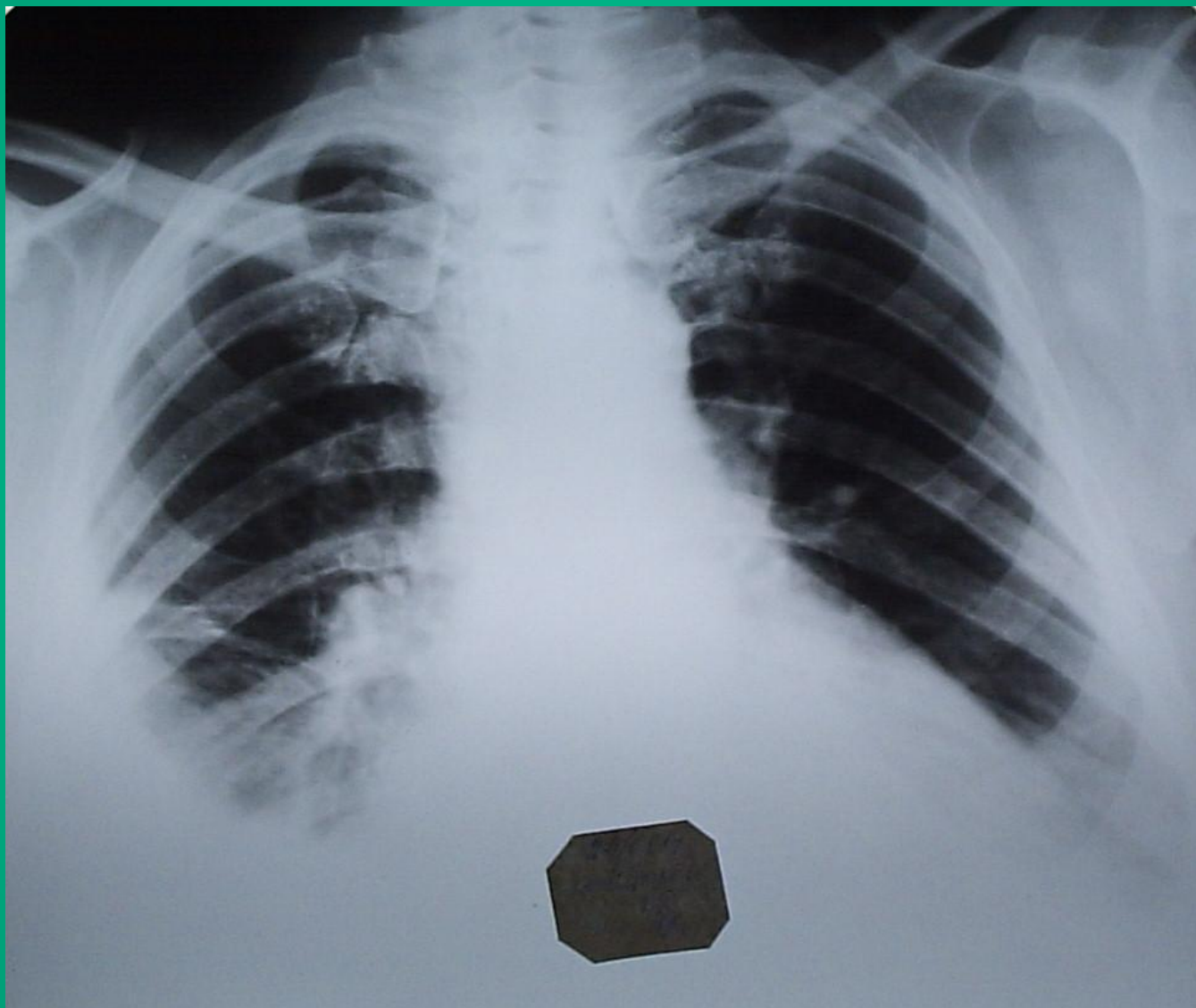


Рис. 2д. Пациентка К. 68л. Диагноз: Инфаркт миокарда. Инфаркт-пневмония нижней доли правого легкого. Застойные изменения в малом круге кровообращения. Передний и задний синусы затемнены. Правая боковая рентгенограмма органов грудной полости от 18.08.01г.



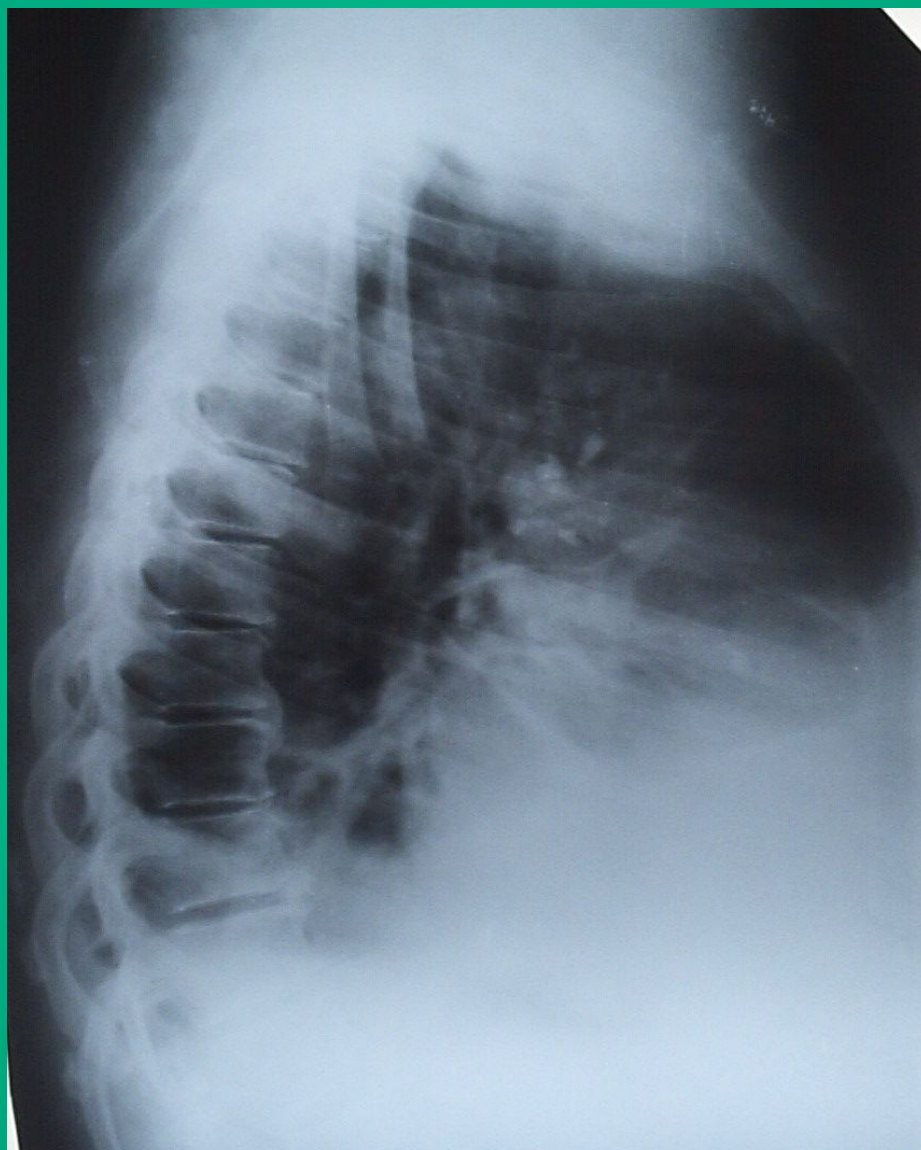
Гольев

Рис. 2е. Пациентка К. 68л. Диагноз: Инфаркт миокарда. Инфаркт-пневмония нижней доли правого легкого. Субсегментарные ателектазы и экссудативный плеврит справа. Рентгенограмма органов грудной полости от 24.08.01г.



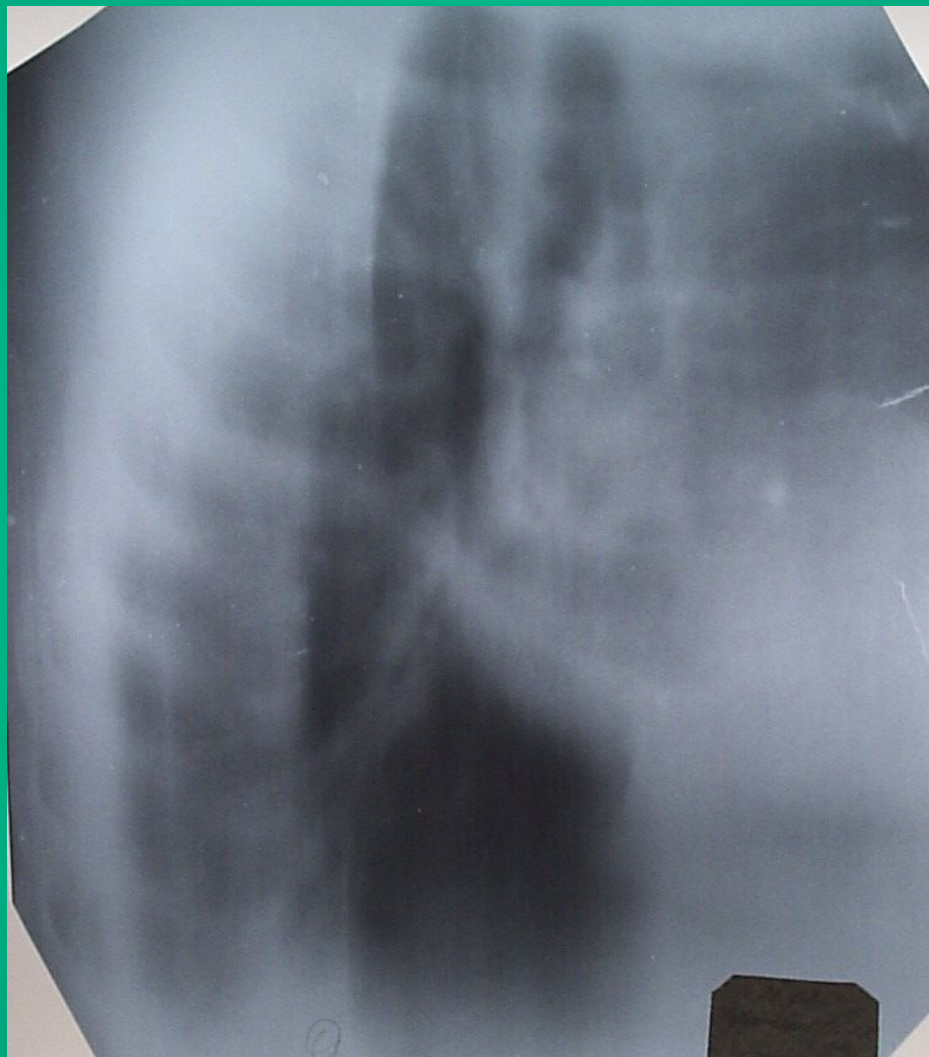Н.С. Воротынцева, С.С.
Гольев

Рис. 2ж. Пациентка К. 68 л. Диагноз: Инфаркт миокарда. Инфаркт-пневмония нижней доли правого легкого. Накопление жидкости в плевральной полости, субсегментарные ателектазы в нижней доле. Правая боковая рентгенограмма органов грудной полости от 24.08.01г.



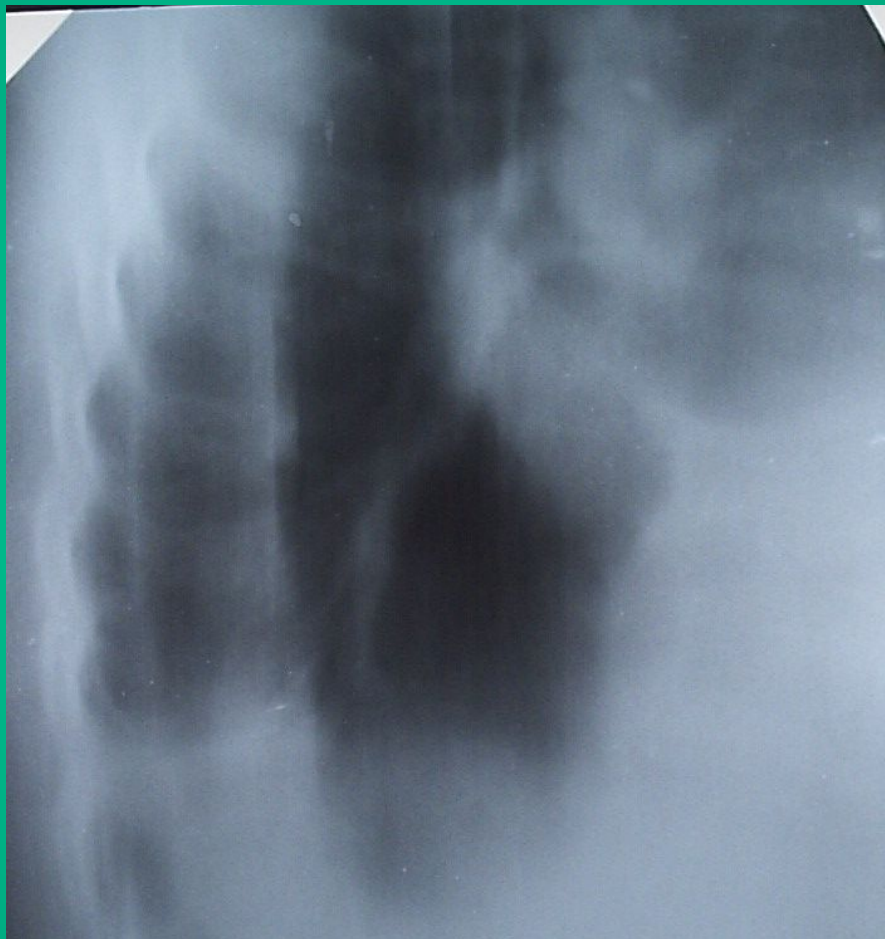
Гольев

Рис. 23. Пациентка К. 68л. Диагноз: Инфаркт миокарда, Инфаркт-пневмония нижней доли правого легкого. Сегментарный бронх 10 сегмента сужен за счет перибронхиального отека и инфильтрации. Правая боковая томограмма органов грудной полости от 27.08.01г. 9см.



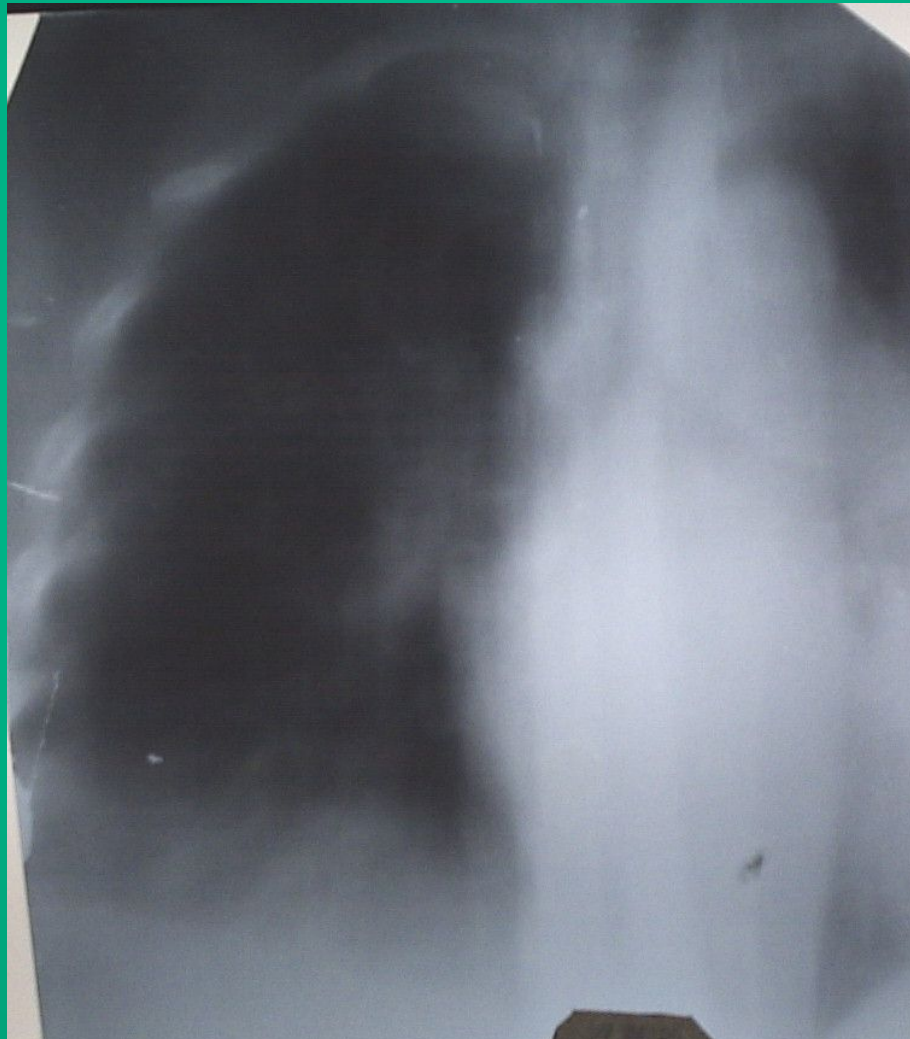Н.С. Воротынцева, С.С.
Гольев

Рис. 2и. Пациентка К., 68л. Диагноз: Инфаркт миокарда. Инфаркт-пневмония нижней доли правого легкого. Правая боковая томограмма органов грудной полости от 27.08.01г. 10см.



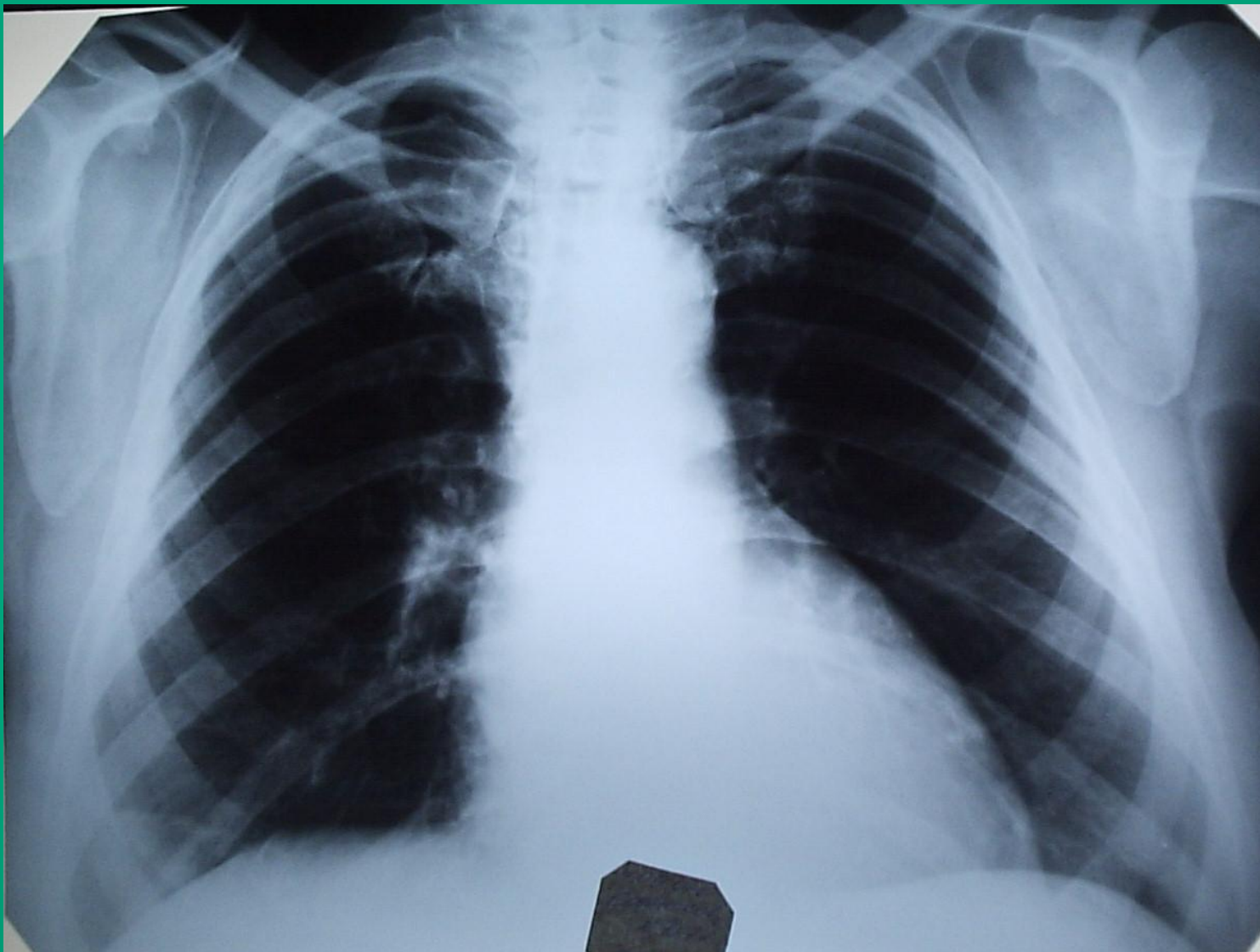
Н.С. Воротынцева, С.С.
Гольев

Рис. 2к. Пациентка К. 68л. Диагноз: Инфаркт миокарда. Инфаркт-пневмония нижней доли правого легкого. Промежуточный и нижнедолевой бронхи проходимы. Прямая томограмма органов грудной полости от 27.08.01г. 11 см.



Гольев

Рис. 2л. Пациентка К., 68л. Диагноз: Инфаркт миокарда. Инфаркт-пневмония нижней доли правого легкого. Положительная динамика. Сохраняются участки затемнения в области правого реберно-диафрагмального синуса. Рентгенограмма органов грудной полости от 4.09.01г.



Гольев

Рис. 3а. Пациентка Б.50л. Диагноз: инфаркт - пневмония.

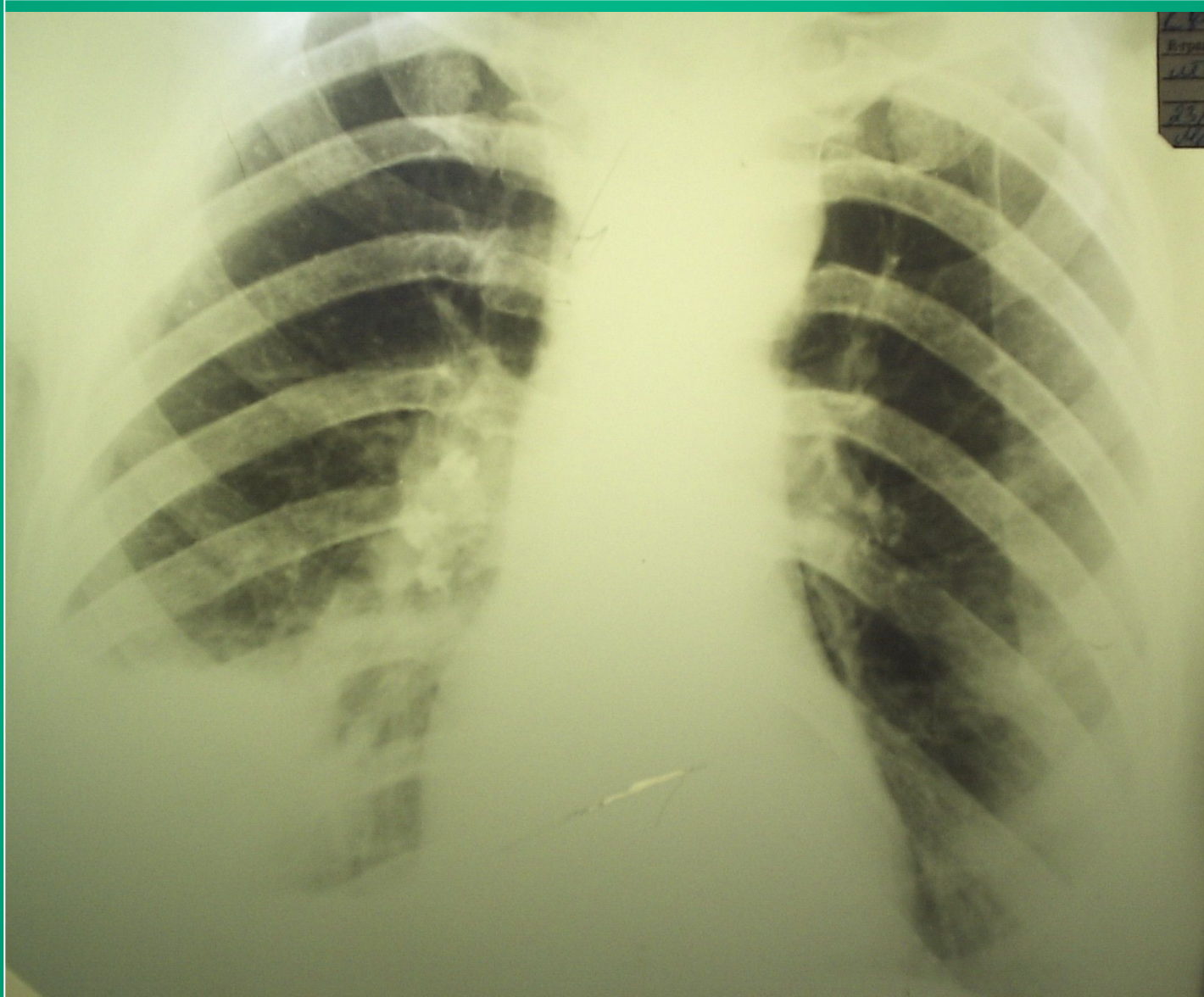


Рис.3б. Пациентка Б.50л Диагноз: инфаркт - пневмония в области 9 и 10 сегментов.

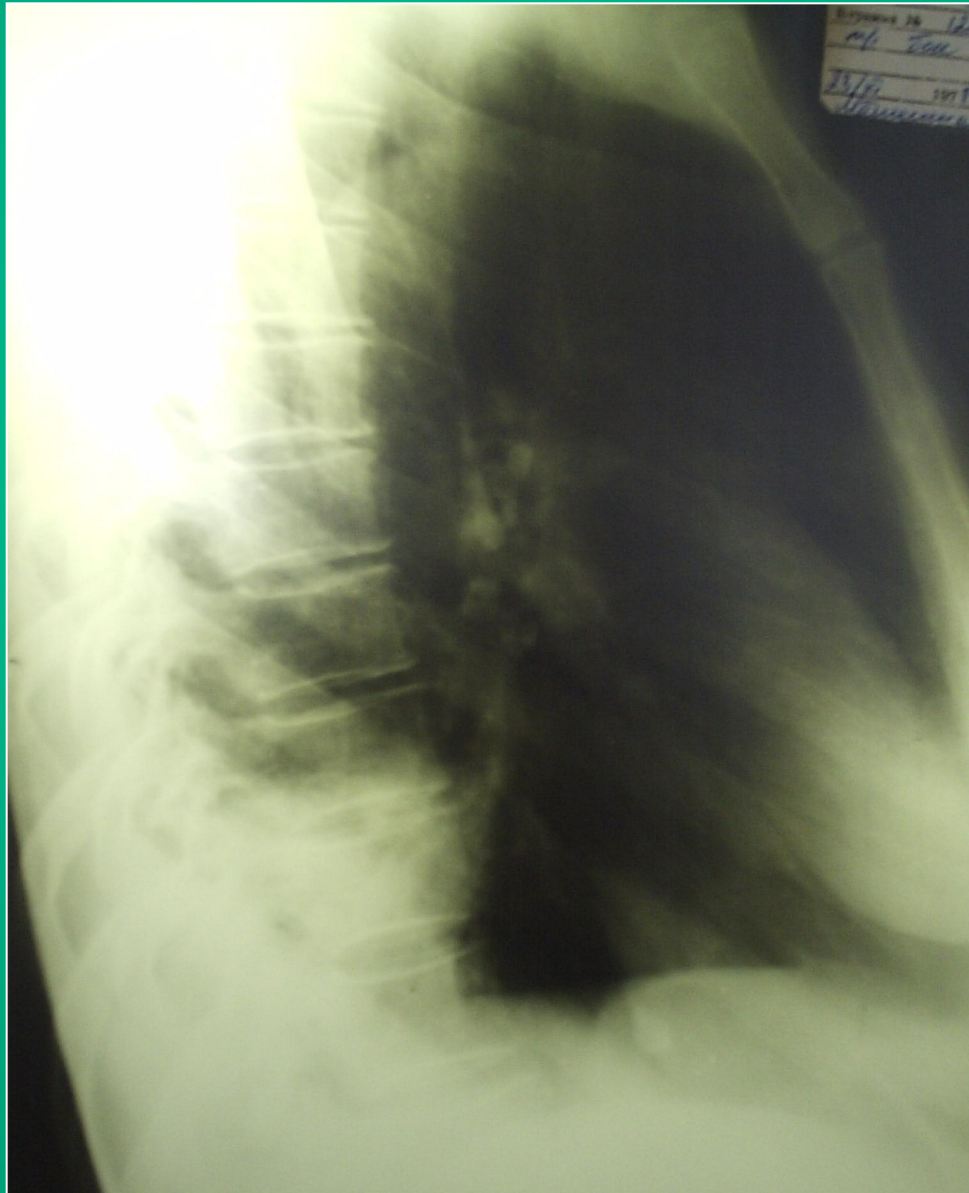


Рис. 4. Пациент С. 60л. Диагноз: Рак почки. Метастатическая инфаркт –пневмония нижней доли левого легкого.

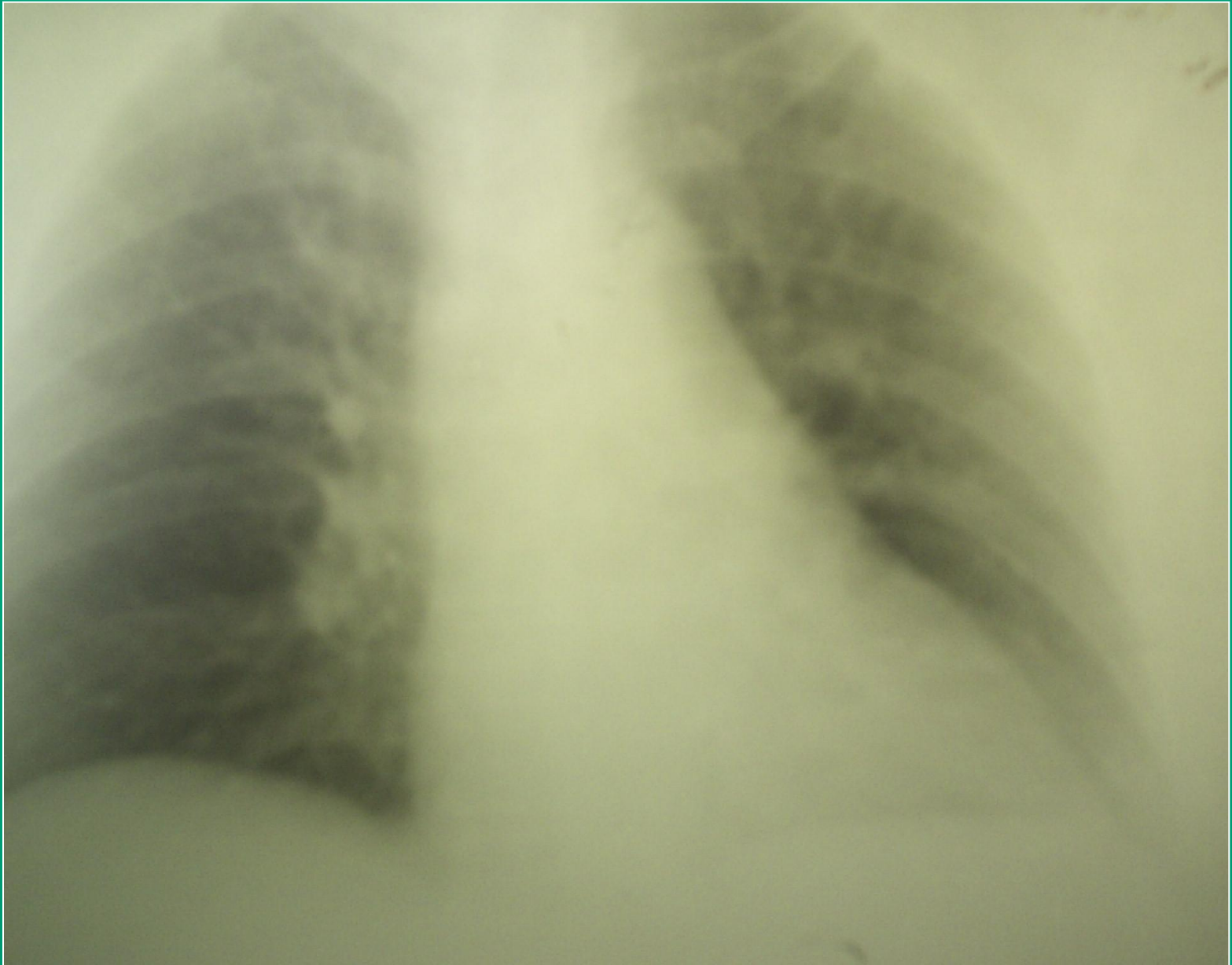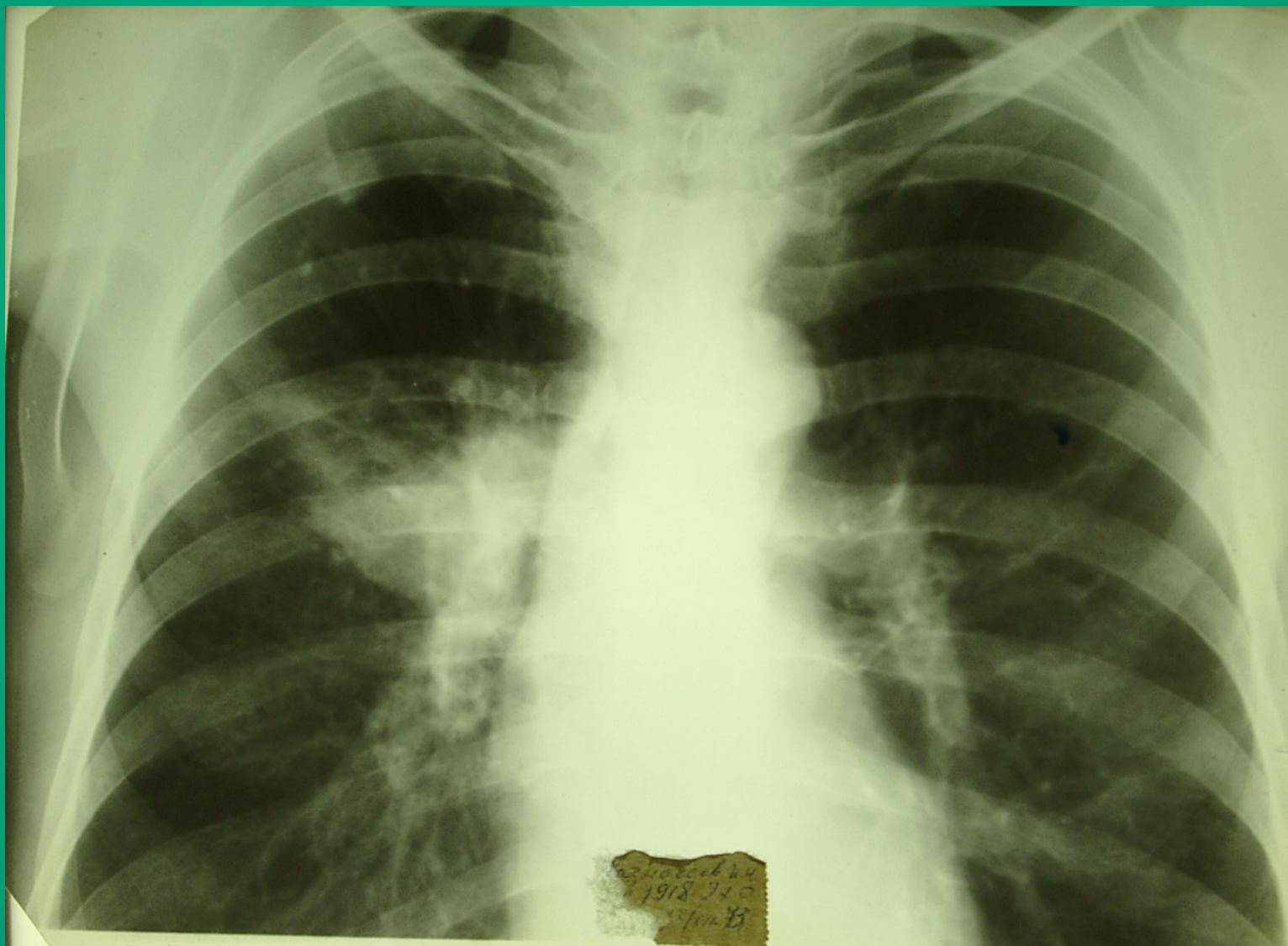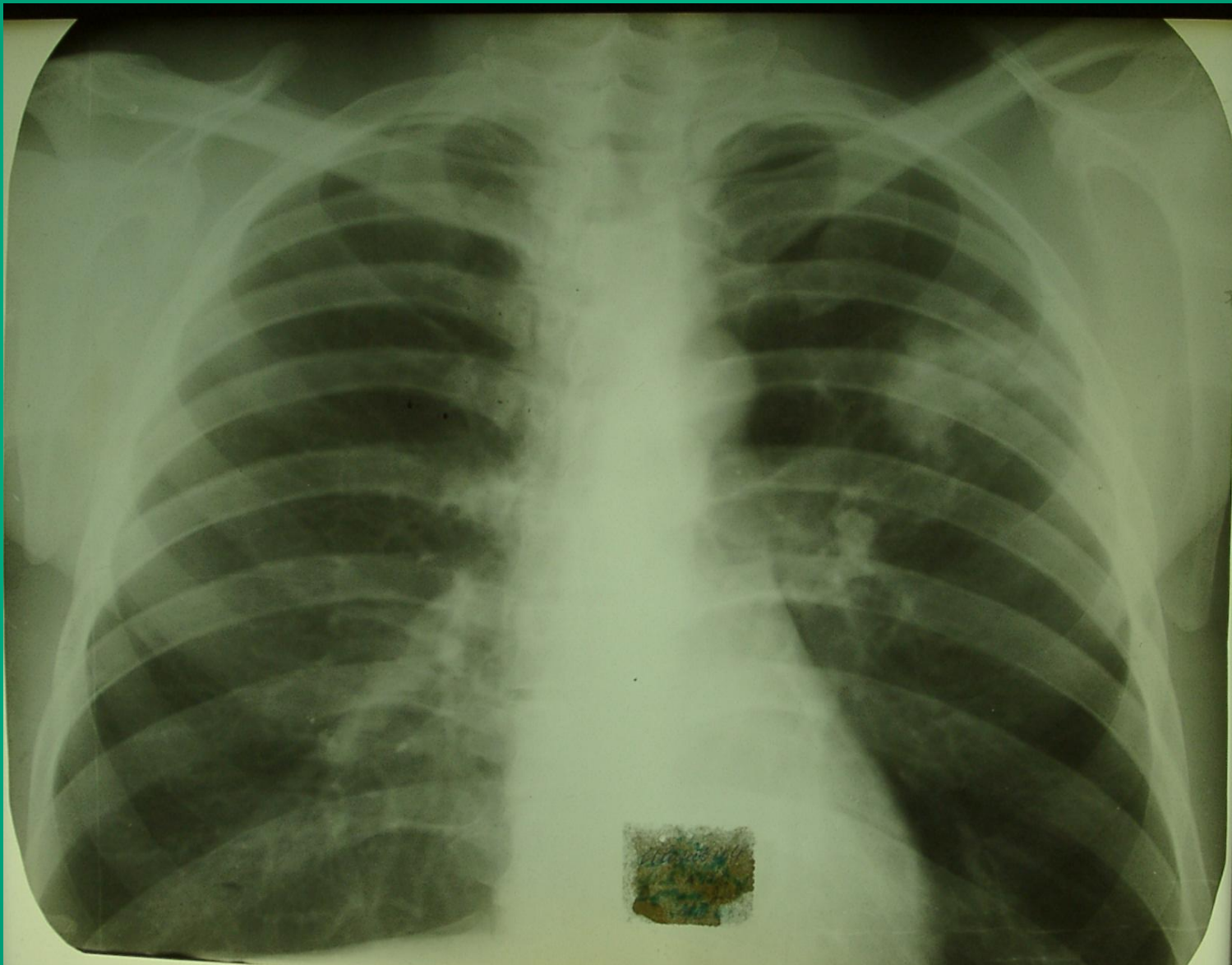


Рис. 5. Инфаркт-пневмония 6 сегмента правого легкого.
Туберкулема верхней доли правого легкого. Очаг Гона.



Н.С. Воротынцева, С.С.
Гольев

Рис. 6. Инфаркт - пневмония 3 сегмента левого легкого.



Н.С. Воротынцева, С.С.
Гольев



Н.С. Воротынцева, С.С.
Гольев

Благодарим за внимание!

Н.С. Воротынцева, С.С.
Гольев