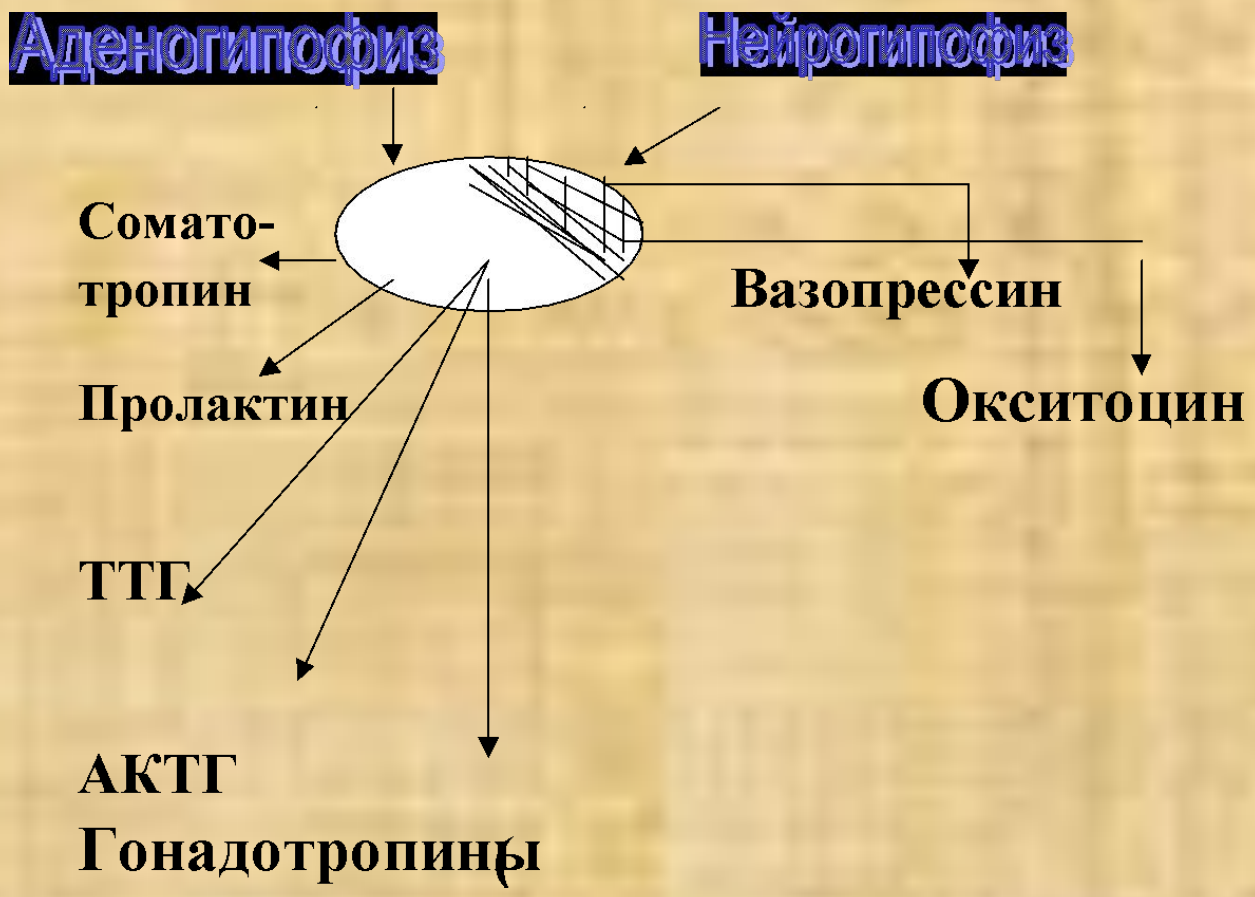
Аденогипофиз
Нейрогипофиз
Соматотропин
Пролактин
ТТГ
АКТГ
Гонадотропины
Вазопрессин
Окситоцин

Надпочечник

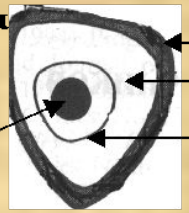

Мозговое вещество надпочечника

Катехоламины

Клубочковая зона

Пучковая зона

Сетчатая зона

Кора надпочечников

Кортикостероиды

Минералокортикоиды

Прогестерон

Глюкокортикоиды

Андрогены

Биосинтез кортикостероидов

Причины гиперкортизолизма

Гипофизарный синдром Кушинга

Надпочечниковый синдром Кушинга

АКТГ

Синдром зктопической прдукции

Нарушение обмена при гиперкортизолизме

Белкового

Увеличение распада белков и замедление синтеза

Разрушение эластина – атрофия кожи, мышц, сосудистой стенки (кровоизлияния)

Нарушение структуры белковой матрицы кости – остеопороз, выведение Са

мочекаменная болезнь, пиелонефрит, ХПН.

Углеводного

Стероидный сахарный диабет

Жирового

Клинические проявления гиперкортизолизма

Изменение внешненго вида (лунообразное лицо, шея бизона, стрии, гирсутизм)

Мышечная слабость

Артериальная гипертония

Поражение ССС (катаболизм белков, гипокалиемия)

Ломкость костей

Снижение иммунитета

Психические нарушения

Степени тяжести синрома Кушинга

Легкая форма – симптомы выражены умеренно, нет остеопороза и нарушений менструального цикла)

Средней тяжести – все симптомы выражены, но нет осложнений

Тяжелая форма – сердечно-легочная недостаточность, остеопороз с переломами костей, «гипертоническая почка, выраженный диабет.

Диф. диагностика гиперкортизолизма

показатели	Гипофиз. гиперкорт	Надпочечник гиперкорт.	Эктопич. АКТГ	Ятрогенный гипрекорт.
Уровень АКТГ	↑	↓	↑	↓
Уровень кортизола	↑	↑	↑	↑
17-КС и 17-ОКС в моче	↑	↑	↑	↑
КТ гипофиза	↑	не измененн	не измененн	не измененн
КТ надпрочечников	↑	↑	↑	↓
Проба Лиддла	оба	один	оба	оба

Тест Лиддла

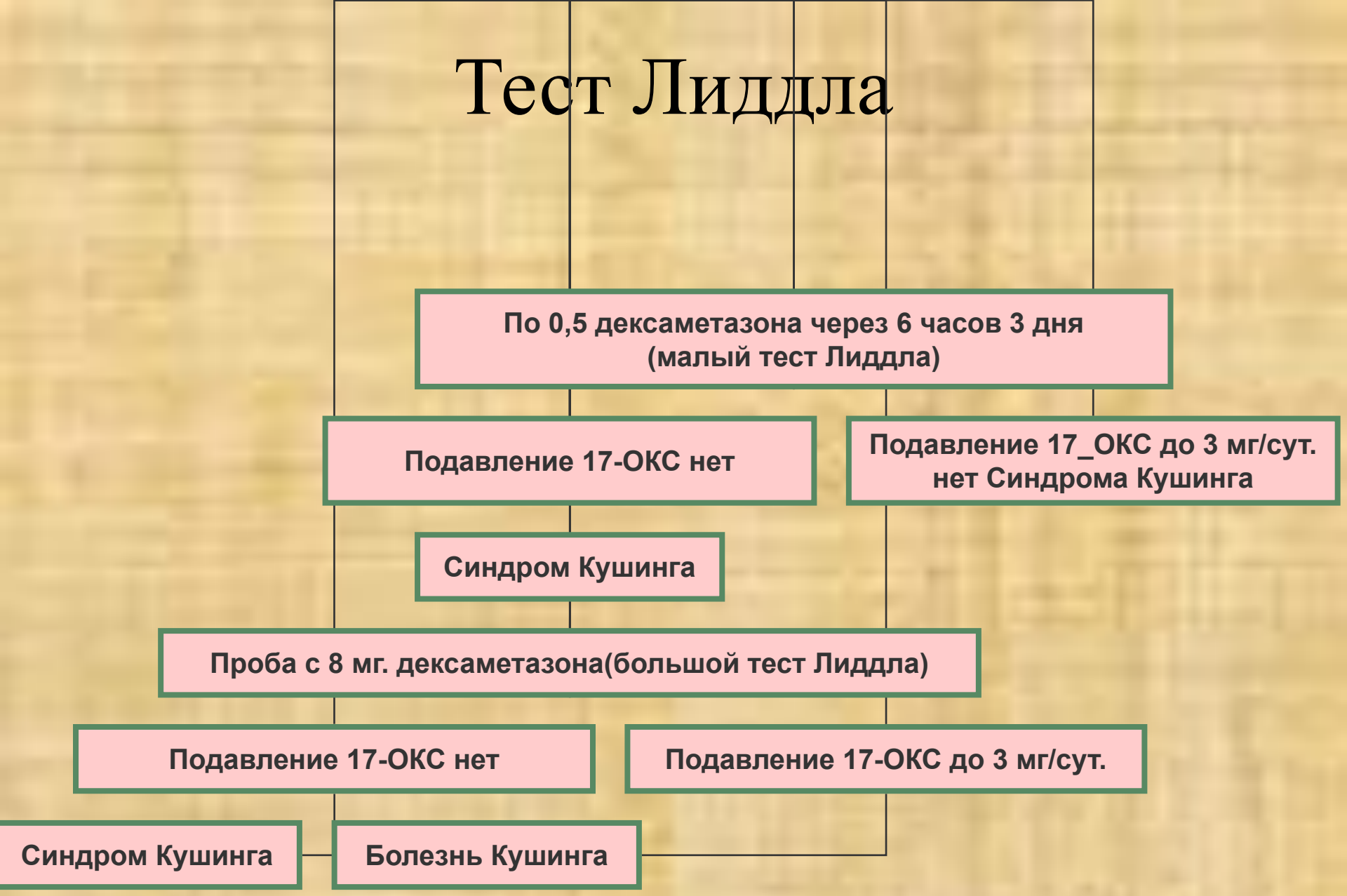
По 0,5 дексаметазона через 6 часов 3 дня
(малый тест Лиддла)
Подавление 17-ОКС нет
Подавление 17_ОКС до 3 мг/сут.
нет Синдрома Кушинга
Синдром Кушинга
Проба с 8 мг. дексаметазона(большой тест Лиддла)
Подавление 17-ОКС нет
Подавление 17-ОКС до 3 мг/сут.
Синдром Кушинга
Болезнь Кушинга

Лечение аденом гипофиза

Удаление аденом гипофиза

Наружное облучение с кобольтовой пушки

Иплантация радиоактивного иттрия или золота

Облучение протоновым пучком с **циклотрона**

Лечение аденом гипофиза

БИК протонотерапия, хирургия

АКРОМЕГАЛИЯ хирургия

ПРОЛАКТИНОМА агонисты дофамина, протонотерамия, гамма-терапия

КЛАССИФИКАЦИЯ ГИПЕРАЛЬДОСТЕРОНИЗМА

- **Альдостеронпродуцирующая аденома (синдром Кона)**
- **Идиопатический гиперальдостеронизм**
- **Первчная гиперплазия надпочечников**
- **Глюкокортикоидподавляемый рак**

Первичный альдостеронизм

1. **Сердечно-сосудистый синдром**
   (АД↑,
   аритмии, ,гипокалиенпеническая кардиодистрофия)
2. **Нервно-мышечный синдром**
   (
миастения, парестезии)

3 . Почечный синром

(полидипсия,никтурия, гипостенурия, хр. пиелонефриты

из-за щелочного характера мочи)

Диагностика гиперальдостеронизма

1. **повышение А/Д**
2. **мышечная слабость**
3. **гипокалиемия (ниже 3.0 ммоль/л)**
4. **уровень альдостерона ↑**
5. **активность ренина в плазе ↓**

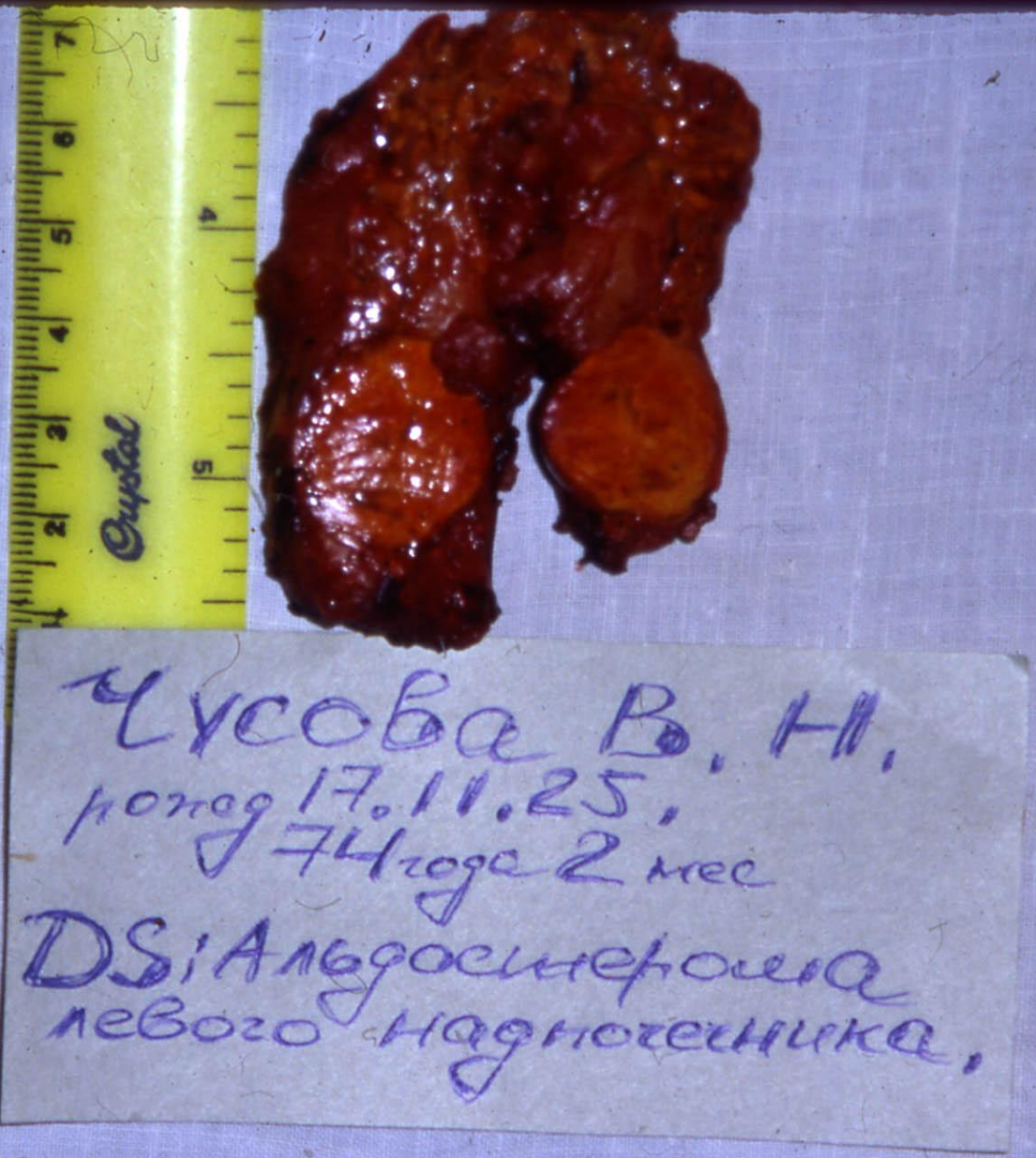
Crystal
Чусова В. Н.
рожд 17.11.25.
74 года 2 мес
DS: Альдостерома
левого надпочечника.

Надпочечниковая недостаточность

Мышечная слабость, обезвоживание

Падение А/Д

Потеря аппетита, похудание
Усиление пигментации (стимуляция меланоцитов

кортикотропином)

Клиника феохромоцитомы

1. **Кризы артериальной гипертензии**
2. **Тахикардия**
3. **Чувство страха смерти**
4. **Боли в животе**
5. **Приливы жара в верхней половине туловища**
6. **Повышение t тела**
7. **Покраснение лица**

Диагностика феохромоцитомы

1. Адреналин (плазмы)
2. Норадреналин (плазмы)
3. Ванилилминдальная кислота (ВМК) в моче
4. Метайодбензилгуанидин, (МЙБГ-131)
   (
5. накапливают феохромоцитомы)
   Проба с клонидином (воздействует на альфа –2-адренорецепторы) снижение катехоламинов в плазме не происходит
6. КТ, УЗИ.

Консервативное лечение

Синдром Кушинга

<u>Ингибиторы стероидогенеза</u>

Аминоглютетимид
и его аналоги (оризметен,
мамомит)

Первичный альдостеронизм

<u>Спиронолактоны</u>

(верошпирон, альдактон)

Препараты калия

Феохромоцитома

<u>Блокаторы а-рецепторов</u>

(феноксибензамин, празозин)

при кризе (тропафен)

<u>Блокаторы в-рецепторов</u>

(

СУТОЧНАЯ ЭКСКРЕЦИЯ КАТЕХОЛАМИНОВ ПАЦИЕНТА С.

АДРЕНАЛИН - 351 НМОЛЬ (N 0 - 70,45)

НОРАДРЕНАЛИН - 607,8 НМОЛЬ (N 0 - 195)

ВАНИЛИЛМИНДАЛЬНАЯ КИСЛОТА - 14,4 МГ/СУТ (N 1-8 МГ/СУТ)

Уровень катехоламинов у младшего брата

- Норадреналин 540 ммоль
- Адреналин 397 ммоль

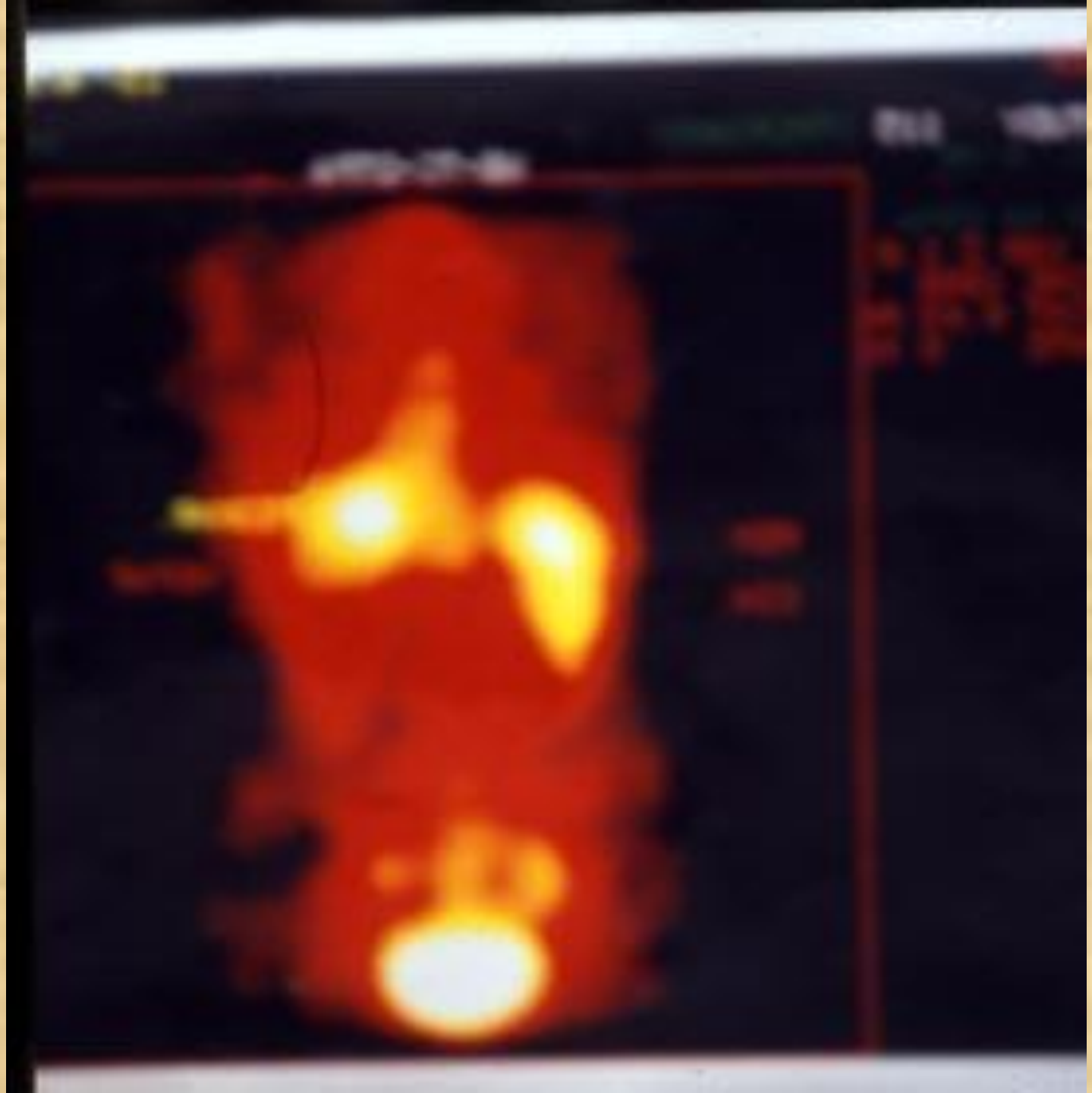

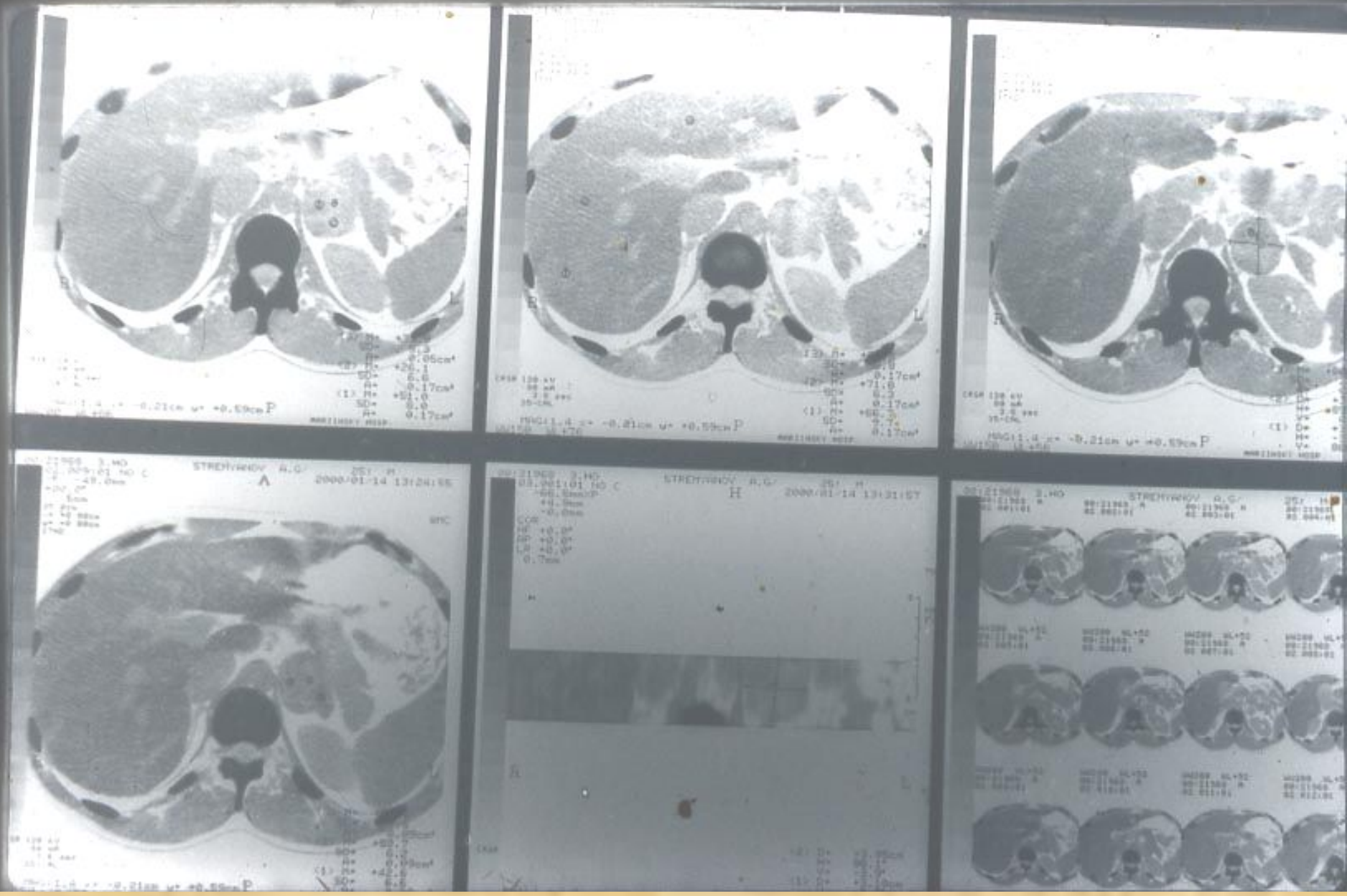
STREMYANOV A.G.
2000/01/14 13:24:55
STREMYANOV A.G.
2000/01/14 13:31:57

STREBIANDU A.G.
FPS 19d
Angle 90d
Offset
Dyn Rng 60dB
Persist 2
Edge 1
Gain 31dB
Output 100 %
Gray Map L
120
TB:Point B:60/2/1/31/100 ⊕21C MI0.8

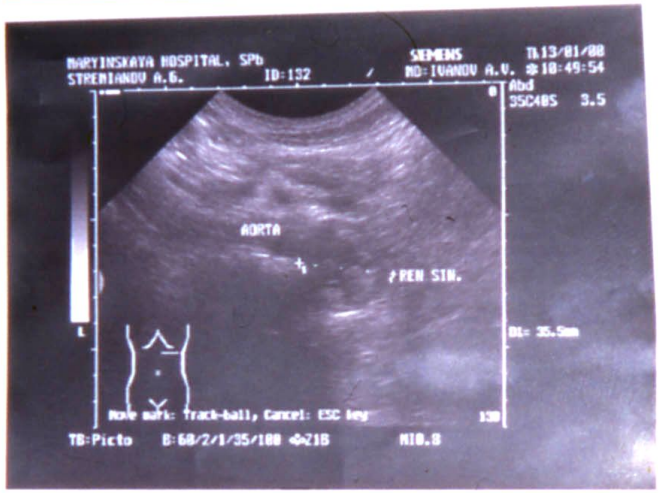
MARYINSKAYA HOSPITAL, SPb
STREBIANDU A.G.
ID:132
SIEMENS
ND:IVANOV A.V.
13/01/00
10:49:54
Abd
35C4BS 3.5
AORTA
REN SIN.
DI= 35.5mm
Move mark: Track-ball, Cancel: ESC key
130
TB:Picto B:60/2/1/35/100 ⊕21B MI0.8

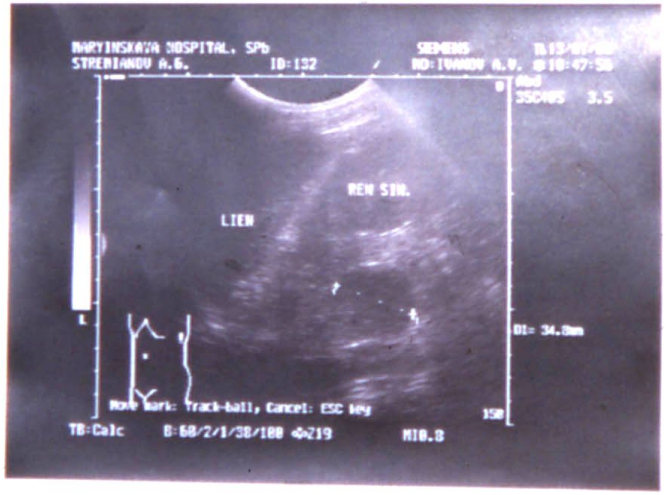
MARYINSKAYA HOSPITAL, SPb
STREBIANDU A.G.
ID:132
SIEMENS
ND:IVANOV A.V.
Abd
35C4BS 3.5
REN SIN.
LIEN
DI= 34.8mm
Move mark: Track-ball, Cancel: ESC key
150
TB:Calc B:60/2/1/38/100 ⊕219 MI0.8

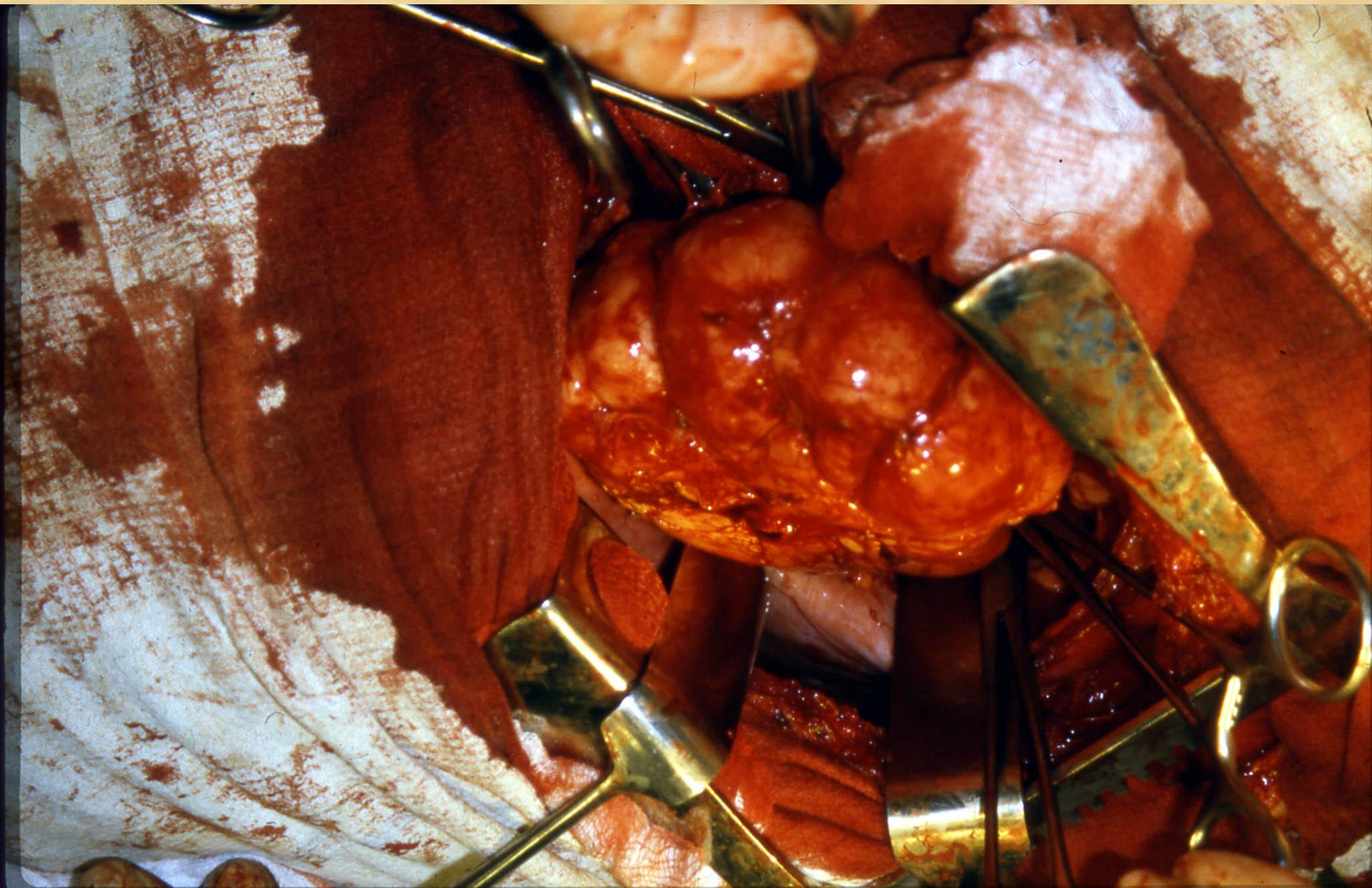

Crystal
Стремянов Юрий
Геннадьевич
21 год (24.01.79)
DS: Феохромоцитома
правого надпочечника
14.04.2000.

Хирургические доступы к надпочечникам

1. Лапаротомия
2. Трансторакальные
3. Транслюмбальные экстраперитониальные

Доступы эндовидноскопические

1.
(Передний а) чрезбрюшинный б) внебрюшинный лапароскопический)

2.
Боковой а) чрезбрюшинный б) внебрюшинный люмбоскопический)

3.
Задний (внебрюшинный, люмбоскопический)

4. Торокоскопический

Соколова Г.Г.
50 лет
Гормональнонеактивная
опухоль
правого надпочечника
4.4.2001г