

Разрывы шейки матки

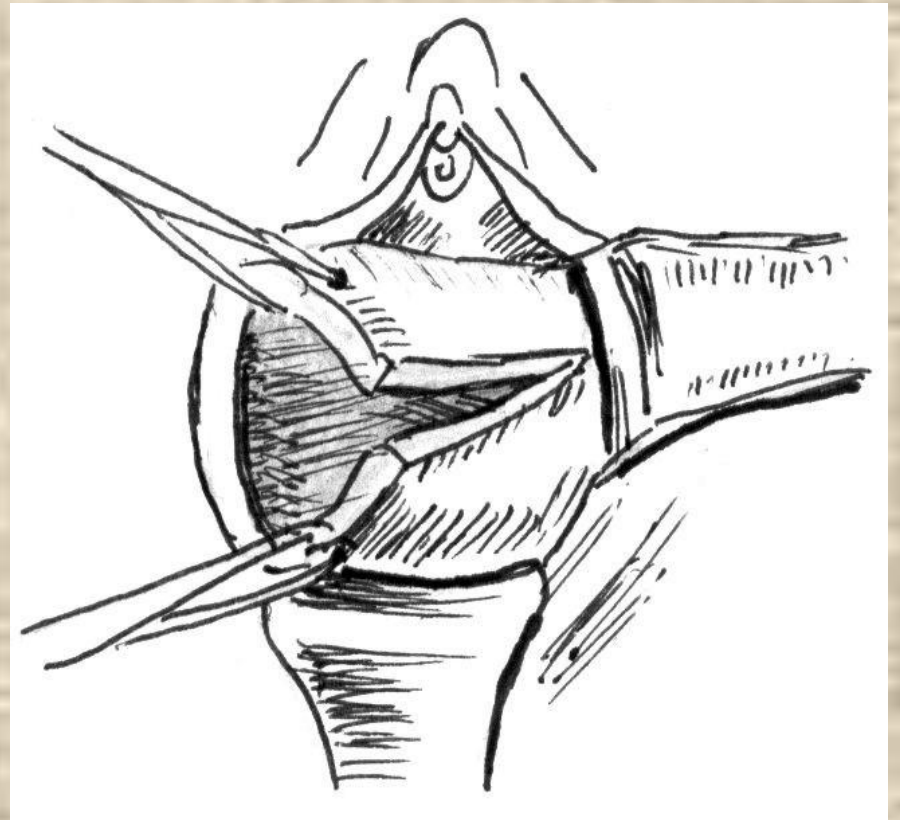
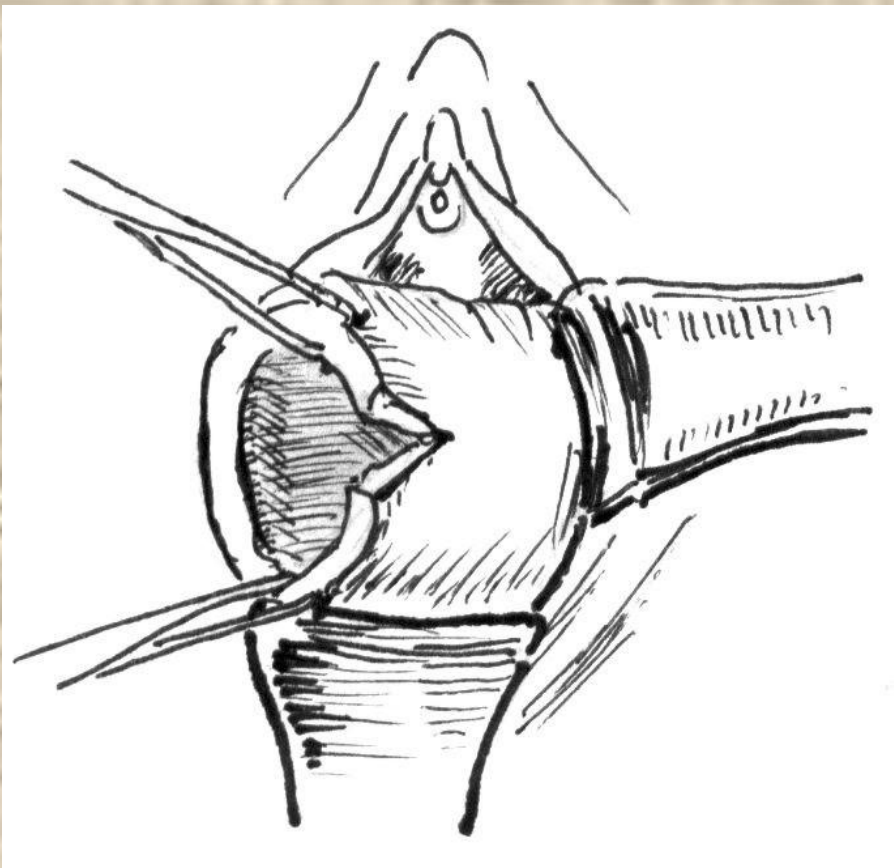
Маковецкая М.О.

- Разрывом шейки матки называют нарушение ее целостности вследствие повреждений при родовом акте. Края маточного зева ко времени прохождения головки плода сильно истончены, а поэтому нередко разрываются. Разрывы обычно происходят по бокам шейки матки, чаще слева. Разрывы чаще отмечаются на той стороне, где при сгибательном положении головки плода находятся теменные и затылочный бугры, а при разгибательном - лобные.

Встречается от 3 до 60%. У первородящих в 4 раза чаще, чем у повторнородящих.

Различают 3 степени разрыва шейки матки в зависимости от глубины:

- I степень - разрыв с одной или двух сторон не более 2 см;
- II степень - разрыв более 2 см, но на 1 см не достигающий свода влагалища;
- III степень - разрыв, достигающий до свода влагалища или переходящий на него.



Этиология и патогенез

- Возникновению разрывов способствуют:
 - ригидность шейки матки (особенно у первородящих старше 30 лет);
 - чрезмерное растяжение краев маточного зева (крупный плод, разгибательные предлежания головки плода);
 - быстрые и стремительные роды;
 - длительное сдавление шейки матки при клинически узком тазе, ведущее к нарушению питания тканей;
 - рубцовая деформация шейки матки;
 - оперативные роды.

- Шейка матки во время родов сглаживается, края наружного зева сильно растягиваются и истончаются. В связи с этим часто возникают неглубокие надрывы краев маточного зева, не сопровождающиеся значительным кровотечением.

При патологических родах могут возникать разрывы шейки матки, сопровождающиеся значительным кровотечением. Разрывы шейки матки чаще всего происходят от наружного зева к внутреннему и ограничиваются только областью влагалищной части, не доходя до сводов и не вызывая заметного кровотечения. Иногда они могут перейти в более глубокие - осложненные разрывы.

- Причинами такого перехода служат:
 - оперативные роды (наложение акушерских щипцов, поворот на ножку, ручное пособие при тазовых предлежаниях плода, плодоразрушающие операции);
 - наличие у женщин трудных оперативных влагалищных родов в анамнезе, осложнившихся разрывами шейки матки;
 - разгибательные предлежания головки плода (лобное, лицевое), когда окружность проходящей головки значительно больше обычной окружности при сги-бательном предлежании (затылочном);
 - очень быстрые роды, когда маточный зев не успевает в достаточной степени расшириться;
 - ригидность шейки матки;
 - затяжные роды;
 - преждевременное излитие околоплодных вод (длительный безводный промежуток);
 - роды крупным плодом.

- Разрывы, обусловленные указанными причинами, могут достигать до влагалищных сводов и даже переходить на них, при этом разрыв может захватить пара-метрий и даже брюшину. К факторам, способствующим разрывам шейки матки в родах, следует отнести и изменения воспалительного и дистрофического характера (эктопия шейки матки, рубцовые ее изменения, как последствия электродиатермокоагуляции).

Клиническая картина

- Неглубокие разрывы шейки матки длиной 0,5-1,0 см обычно бессимптомны. В остальных случаях основным симптомом разрыва шейки матки является кровотечение, которое, обычно начинается в момент разрыва и усиливается (вследствие исчезновения давящего эффекта) после рождения предлежащей части плода. Можно думать о возможном разрыве шейки матки, когда на головке и туловище новорожденного имеются следы крови, а также при спонтанном выделении из вульварного кольца большого количества кровянистых сгустков крови до отделения последа. После спонтанного отделения последа из половой щели выделяется кровь ярко-красного цвета, вытекает она непрерывной струйкой.
- При наружной пальпации живота можно установить, что матка плотная, хорошо сократившаяся, и ее дно расположено ниже пупка. При осмотре наружных половых органов видно, что повреждения отсутствуют. Влагалищное пальпаторное исследование для этих целей непригодно, так как не дает надежного результата. Известно, что при длительном сдавливании или размозжении шейки матки кровотечение обычно отсутствует или оно может быть незначительным. Степень разрыва шейки матки устанавливают только при

Диагностика

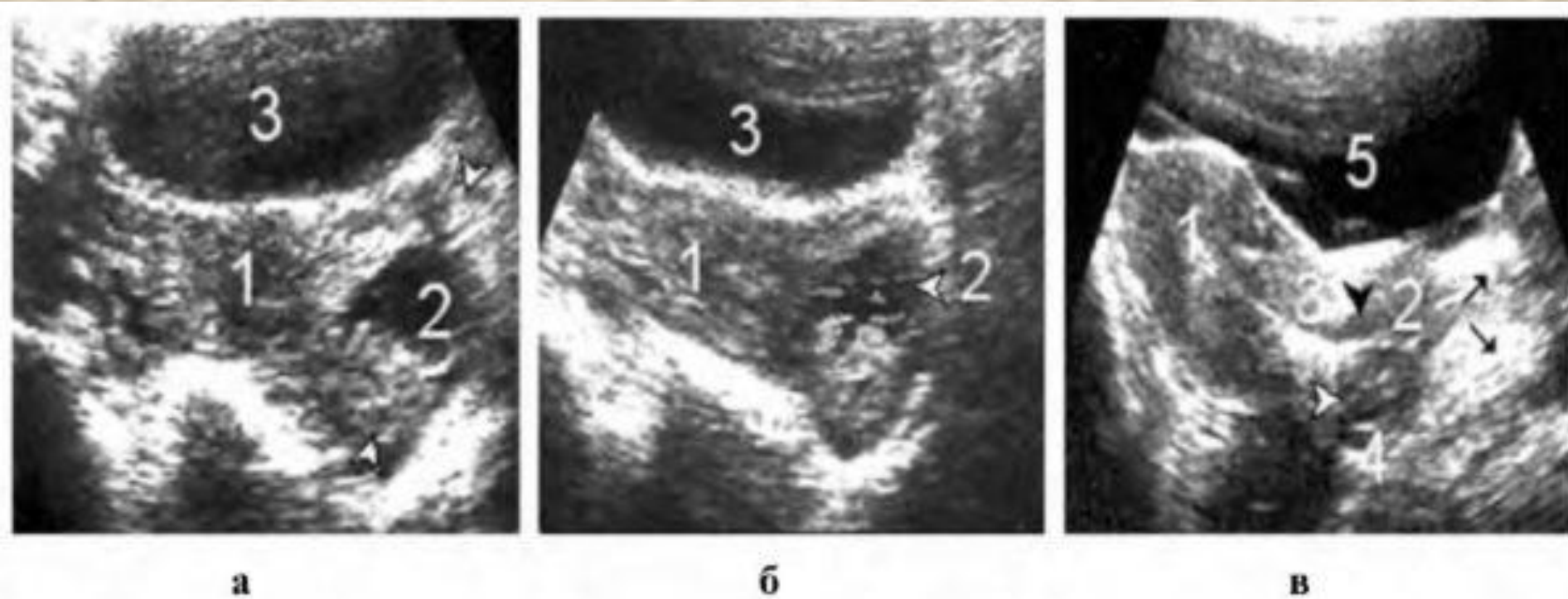
- Единственный признак разрыва шейки матки - кровотечение. Иногда даже значительные разрывы шейки матки протекают бессимптомно и только потом проявляются воспалением параметрия, цервикального канала, а в дальнейшем – цервикальной недостаточностью, невынашиванием и др. Если, при хорошо сократившейся матке и отсутствии наружных повреждений, кровь выделяется непрерывно струей или в виде большого количества кровяных сгустков и имеет алую окраску, следует заподозрить разрыв шейки матки.

Инструментальные исследования

Необходимо выполнить осмотр влагалища и шейки матки с помощью широких зеркал и мягких зажимов. Осмотру с помощью зеркал подлежат все родильницы в первые 2 часа после родов. При кровотечении осмотр следует производить сразу после отделения и осмотра последа.

- Для осмотра шейки матки используют длинные широкие зеркала. Во время визуального контроля переднюю и заднюю губу шейки матки захватывают окончатými (абортцангом) или пулевыми щипцами и отклоняют в противоположную осматриваемому участку сторону. В первую очередь проводится осмотр левой стороны шейки матки, так как там наиболее часто происходят большие разрывы; при этом окончатые щипцы отклоняются в правую сторону. После этого окончатые щипцы отклоняются в левую сторону и осматривается правое ребро шейки матки. Некоторые авторы рекомендуют осматривать небольшие участки, перемещая окончатые щипцы по ходу или против хода часовой стрелки. Данный способ непригоден, так как вызывает последовательное ущемление всех тканей шейки матки по всему периметру наружного зева, что может вызвать в последовом периоде инфицирование и гнойно-некротические процессы. После установления разрыва необходимо сразу же провести его ушивание посредством тщательного соединения краев раны. При этом необходимо следить, чтобы шейка матки была восстановлена по всей окружности.

УЗИ



а

б

в

Рис. 537. Разрывы шейки матки: *а* - 1 - тело матки; 2 - свежий разрыв шейки матки, стрелки - шейка деформирована; 3 - мочевого пузыря; *б* - тот же случай в стадии инволюции: 1 - тело матки; 2 - шейка матки уменьшена в размере, структура гематомы гетерогенна; 3 - мочевого пузыря; *в* - 1 - тело матки; 2 - шейка матки рубцово деформирована (стрелки - старые рубцы); 3 (стрелка) - хронический эндоцервицит; 4 - свежие рубцы; 5 - мочевого пузыря

Дифференциальная диагностика

- Разрыв шейки матки необходимо отличать от:
 - других повреждений мягких тканей родовых путей;
 - маточных кровотечений в последовом и раннем послеродовом периодах;
 - разрывов матки.

Разрыв шейки матки III степени - прямое показание к контрольному ручному обследованию стенок полости матки для исключения перехода разрыва на нижний сегмент матки.

Лечение

- При любых разрывах шейки матки, кроме поверхностных не кровоточащих трещин, следует восстановить целостность мягких тканей хирургическим путем.
- Условия для проведения операции. Разрывы шейки матки зашивают сразу после их обнаружения при осмотре при помощи зеркал в условиях бокса, где происходили роды, при участии операционной сестры, ассистента-врача (при разрывах II-III степени), наличии стерильного материала (тампоны, салфетки), инструментария для проведения влагалищных операций, шовного материала.
- Подготовка к операции. Операционное поле обрабатывают раствором антисептика.
- Методы обезболивания. При разрывах шейки матки степени родильнице проводят общее обезболивание (внутривенный наркоз).

- Техника операции. Для зашивания разрывов шейки матки используются рассасывающиеся шовные нити (кетгут, викрил). Важно хорошо сопоставить края раны, что способствует адекватному заживлению. Улучшить репарацию можно нанесением на зашитую рану полимерной пленки (нитрофурал). На 4-5-й день, учитывая деструкцию полимерной пленки, обработку следует повторить.

Обнажают влагалищную часть шейки матки широкими длинными зеркалами и осторожно захватывают окончатými (мягкими овариальными) зажимами переднюю и заднюю губу шейки матки, после чего приступают к восстановлению тканей шейки матки. Отдельные кетгутовые швы накладывают от верхнего края разрыва по направлению к наружному зеву, причем первую лигатуру (провизорную) - несколько выше места разрыва. Это дает возможность врачу без труда и дополнительной травматизации шейки матки низводить ее, когда это требуется.

Чтобы края разорванной шейки при зашивании правильно сопоставились, вкол иглы делают непосредственно у края, а выкол - на 0,5 см отступя от него. Переходя на противоположный край разрыва, иглу вкалывают на 0,5 см отступя от него, а выкалывают непосредственно у края. Швы при таком наложении не прорезываются, так как прокладкой служит толща шейки. После заживления линия швов представляет собой тонкий, ровный, почти незаметный рубец.

- Методика зашивания разрывов шейки матки двухрядным швом при разрывах шейки матки II-III степени.
 - Шейку матки захватывают двумя окончатými зажимами на расстоянии 1,52 см от края разрыва, края раны разводят в противоположные стороны. Это обеспечивает хороший обзор раневой поверхности. Рану зашивают от верхнего края по направлению к наружному зеву шейки матки.
 - Первый ряд швов (слизисто-мышечный) формирует анатомию цервикального канала. При этом слизистую оболочку прокалывают на всю толщину, а мышечный слой - только на половину толщины. Вкол и выкол иглы проводят на расстоянии 0,3-0,5 см от краев раны. Первый шов накладывают на угол вершины разрыва. Расстояние между швами 0,7-1 см. Лигатуру проводят со стороны слизистой, затягиванием лигатур добиваются правильного и плотного сопоставления краев раны, узлы обращают в цервикальный канал.
 - Второй ряд кетгутовых или викриловых швов (отдельных или непрерывный) формирует влагалищную порцию шейки матки.
- !Первую лигатуру накладывают на 0,5 см выше верхнего угла разрыва. Лигатуры проводят с влагалищной поверхности шейки матки, захватывая оставшуюся часть мышечного слоя и располагают между швами первого ряда. Особое внимание уделяют сопоставлению тканей в области наружного зева

После операции

- Проводят гигиенические мероприятия, а при глубоких разрывах и высоком риске инфекционных осложнений - антибиотикопрофилактику.

Осложнения

- Плохо заживающие или незащитые разрывы шейки матки приводят к образованию эктропиона.
- При образовании гематомы в околоматочной клетчатке ситуацию расценивают как разрыв матки, по поводу которого проводят чревосечение и решают вопрос об объеме оперативного вмешательства.

Информация для пациентки:

- Гигиенические мероприятия.
- Половой покой в течение 6-8 нед.
- Консультация гинеколога и осмотр шейки матки - через 2 мес после родов
- Кольпоскопия при необходимости.

Профилактика

- Бережное, рациональное ведение родов:
 - адекватное обезболивание и применение достаточного количества спазмолитических средств;
 - предупреждение преждевременных потуг;
 - своевременная диагностика ущемления шейки матки;
 - осторожное применение утеротонических препаратов;
 - бережное, по строгим показаниям и с соблюдением необходимых условий выполнение влагалищных родоразрешающих операций.

ИСТОЧНИКИ

1. <http://meddaily.info/?cat=article&id=1192>
2. <http://flatik.ru/pri-uzkih-tazah-problema-makrosomii-v-akusherstve-rodovoj-trav-index-3>
3. <http://www.devchatam.ru/seika>
4. [http://vmede.org/sait/?page=26&id=Akusherstvo o book saveleva 2009&menu=Akusherstvo bo ok saveleva 2009](http://vmede.org/sait/?page=26&id=Akusherstvo_book_saveleva_2009&menu=Akusherstvo_book_saveleva_2009)
5. <http://yandex.ru/clck/jsredir?from=yandex.ru%3Bimages%2Fsearch%3Bimages%3B%3B&text=&etext=1343.fUPzcCwOTsKCAATwmODxURs4o2vh-WDDrI-VInRKz8jFBDybD-wb7L02AqnUtvQn9>